COLECȚIA ENCICLOPEDIA ONCOLOGICĂ

Institutul Oncologic
Cluj-Napoca

Direcția Sanitară
a Județului Sălaj

ȘT. MILCU C. ARSENI · I. JUVARA E. PROCA
D. SETLACEC L. GOZARIU I. CHIRICUȚĂ

CANCERUL
ȘI ALTE TUMORI ALE SISTEMULUI ENDOCRIN

documentare

îndrumare

metodologie

Volumul 14 1984

INSTITUTUL ONCOLOGIC
CLUJ-NAPOCA

DIRECȚIA SANITARĂ
A JUDEȚULUI SĂLAJ

ȘT. MILCU — C. ARSENI — I. JUVARA — E. PROCA
D. SETLACEC — L. GOZARIU — I. CHIRICUȚĂ

Primită în 20 mai 1985

CANCERUL ȘI ALTE TUMORI ALE SISTEMULUI ENDOCRIN

Sub îngrijirea:
Prof. I. CHIRICUȚĂ

Dr-ului Euselim Zbranca, să primească în dar această monografie „unicat" în literatura națională și internațională — cu convingerea că-i va fi utilă în activitatea didactică, profesională și științifică

mai 1985

Enciclopedia oncologică
CLUJ-NAPOCA
1984

Scanned with OKEN Scanner

Caietele documentare apar sub îndrumarea şi redacţia

Prof. Dr. Doc. ION CHIRICUŢĂ

Directorul Institutului Oncologic Cluj-Napoca

Redactor-secretar al caietelor documentare
Dr. SERGIU MUNTEANU

Rugăm cititorii să ne trimită observaţiile lor pentru îmbunătăţirea caietelor documentare pe adresa:

Institutul Oncologic, 3400 Cluj-Napoca
Str. Republicii 34—36

Scanned with OKEN Scanner

„In cadrul fiecărui institut se impun a fi luate măsuri pentru asigurarea reciclării profesionale și ridicării sistematice a nivelului de pregătire științifică a cadrelor din cercetare și proiectare, organizîndu-se permanent documentarea lor și dezbaterea problemelor noi ce apar în fiecare domeniu de specialitate".

NICOLAE CEAUȘESCU

PREFAȚĂ LA VOLUMUL XIV AL ENCICLOPEDIEI ONCOLOGICE

Cu acest volum, dedicat cancerelor sistemului endocrin, Enciclopedia Oncologică începe să-și atingă scopul propus, acela de a informa complet și competent medicul practician despre noile cuceriri ale oncologiei.

Cu toate că boala canceroasă preocupă medicina din cele mai vechi timpuri, oncologia ca știință și-a cîștigat abia în ultimele decenii un loc bine conturat printre disciplinele medicale. Și poate că în nici o altă specialitate medicală nu s-au acumulat atît de mari descoperiri ca în domeniul oncologiei.

Dacă în lupta anticanceroasă nu s-au înregistrat mari progrese în rețeaua medicală, de vină este nu numai „neelucidarea problemei cancerului", ci și faptul că marea masă a medicilor, adică a acelor medici cărora li se adresează inițial bolnavul, nu cunosc oncologia modernă, marile transformări realizate în organizarea luptei anticanceroase, în fixarea diagnosticului precoce, în indicația terapeutică și mai ales în domeniul tratamentului cancerului.

La toate aceste probleme, medicul practician din rețea va găsi răspunsul în volumele enciclopediei oncologice. La alcătuirea unui asemenea volum, colective de specialiști lucrează 2—3 ani, îmbinînd datele din literatura oncologică internațională, filtrate prin experiența specialiștilor invitați să prezinte problemele respective. Ne bucură faptul că printre cele 14 volume apărute deja, avem unele ce tratează pentru prima oară în literatura medicală românească anumite localizări ale cancerului sau aspectele biologice particulare ale bolii.

Este suficient să parcurgem titlurile volumelor apărute, pentru a ne da seama de varietatea și importanța pentru rețea a acestei enciclopedii oncologice.*

Volumul de față prezintă spinoasa problemă a cancerelor sistemului endocrin.

** Pînă în prezent au apărut: Vol. 1 — Cancerul colului uterin; vol. 2 — Cancerul sînului; Vol 3 — Chimioterapia cancerului; Vol. 4 — Cancerul ORL; Vol. 5 — Cancerul și mediul ambiant; Vol. 6 — Cancerul — oncologie comparată (om și animale domestice); Vol. 7 — Cancerul sînului — experiența românească; Vol. 8 — Cancerul sistemului nervos; Vol. 9 — Cancerul, radiodiagnostic; Vol. 10 — Cancerul — hemopatii maligne; Vol. 11 — Durerea în cancer; Vol. 12 — Cancerul — chimioterapia actuală; Vol. 13 — Cancerul gastric; Vol. 14 — Cancerul și alte tumori ale sistemului endocrin.*

Scanned with OKEN Scanner

Institutul Oncologic din Cluj-Napoca a apelat pentru întocmirea acestui volum la personalitățile reprezentative ale medicinii românești contemporane, cu mare experiență în problemele tratate.

Prin subiectele expuse și prestigiul autorilor, cartea își prezintă de la sine valoarea și locul pe care-l ocupă în literatura medicală românească.

Credem că nu exagerăm cînd afirmăm că se poate vorbi chiar de o premieră europeană (situație întîlnită și în alte volume ale Enciclopediei oncologice).

În munca redacțională un efort deosebit a depus Dr. T.-H. Gavrilescu, valoros cadru al Institutului Oncologic din Cluj-Napoca.

Am dori ca și volumele care urmează să apară în Enciclopedia Oncologică să fie la înălțimea monografiei de față.

În încheiere, ne exprimăm toată recunoștința față de autorii care au contribuit, prin autoritatea lor științifică și marea lor experiență, la succesul acestui volum.

De asemenea, mulțumim celor care ne-au încurajat în realizarea Colecției „Enciclopedia oncologică".

Prof. Dr. Ion Chiricuță

CUVÎNT ÎNAINTE

Direcția Sanitară a Județului Sălaj, a antrenat întregul corp medical pentru aducerea la îndeplinire a Programului pe termen lung privind lupta anticanceroasă, urmînd întocmai directivele Ministerului Sănătății. Pentru acest scop este necesar ca toți medicii din rețea să fie la curent cu noile cuceriri ale științei și practicei în domeniul oncologic. În acest sens nu putem decît să primim cu interes apariția colecției Enciclopedia Oncologică, care îndeplinește un scop multiplu, metodologic, documentar și de înstruire. Am considerat o datorie a noastră să contribuim și noi la apariția unui volum al Enciclopediei Oncologice.

Directorul Direcției Sanitare
a Județului Sălaj
Dr. Ioan Popescu

Scanned with OKEN Scanner

AU COLABORAT LA ACEST VOLUM:

C. ARSENI, Membru corespondent al Academiei RSR, Profesor, doctor docent, Clinica de Neurochirurgie, Spitalul „Gh. Marinescu", București.

STELA BUDU, medic principal anatomo-patolog, Spitalul „I. Cantacuzino", București.

I. CHIRICUȚĂ, Profesor, doctor docent, Directorul Institutului Oncologic Cluj-Napoca.

C. DRAGOMIRESCU, medic primar, șef de lucrări, Clinica de Chirurgie, Spitalul „I. Cantacuzino", București.

T.-H. GAVRILESCU, medic primar, Secția Chirurgie, Institutul Oncologic Cluj-Napoca.

V. GĂDĂLEANU, medic primar anatomo-patolog, Institutul Oncologic-Cluj-Napoca.

L. GOZARIU, Profesor, doctor, Clinica de Endocrinologie, Cluj-Napoca.

I. JUVARA, Profesor, doctor docent, Clinica de Chirurgie, Spitalul „I. Cantacuzino", București.

L. LAZĂR, medic primar, Secția Chirurgie, Institutul Oncologic, Cluj-Napoca.

M. MARETSIS, medic primar, șef secție, Clinica de Neurochirurgie, Spitalul „Gh. Marinescu", București.

ȘT. MILCU, Academician, Profesor, doctor docent, Institutul de Endocrinologie „C. I. Parhon", București.

S. MUNTEANU, medic primar, Secția Chirurgie, Institutul Oncologic, Cluj-Napoca.

E. PROCA, Profesor, doctor docent, Clinica de Urologie, Spitalul Fundeni, București.

D. SETLACEC, Profesor, doctor docent, Clinica de Chirurgie generală, Spitalul Fundeni, București.

MARIA ȘERBĂNESCU, medic primar anatomo-patolog, șef secție, Spitalul Fundeni, București.

I. VEREANU, medic primar, Clinica de Chirurgie, Spitalul „I. Cantacuzino", București.

Scanned with OKEN Scanner

CUPRINS

PREFAȚA LA VOLUMUL XIV AL ENCICLOPEDIEI ONCOLOGICE
Prof. I. Chiricuță 3

CUVÎNT ÎNAINTE
Dr. Ioan Popescu 4

Capitolul 1
TUMORILE SISTEMULUI ENDOCRIN DIFUZ (APUDOAMELE)
Acad. Șt. Milcu, L. Lazăr 11

Capitolul 2
TUMORILE HIPOFIZARE
Prof. C. Arseni, M. Maretsis 50

Capitolul 3
TUMORILE PINEALE:

A. PINEALOMELE (PUNCTUL DE VEDERE ENDOCRINOLOGIC)
Acad. Șt. Milcu 92

B. TUMORILE GLANDEI PINEALE (PUNCTUL DE VEDERE NEUROCHIRURGICAL)
Prof. C. Arseni, M. Maretsis 107

Capitolul 4
TUMORILE TIMUSULUI
Prof. I. Juvara, I. Vereanu, Stela Budu 126

Capitolul 5
CANCERELE TIROIDIENE:

A. CANCERELE TIROIDIENE
Prof. I. Chiricuță, T.—H. Gavrilescu 140

B. CANCERELE TIROIDIENE SECRETANTE DE CALCITONINA
Prof. I. Chiricuță, T.—H. Gavrielscu 232

Capitolul 6
TUMORILE PARATIROIDIENE
Prof. L. Gozariu 244

Capitolul 7
INSULINOAMELE
Prof. I. Juvara, C. Dragomirescu 262

Capitolul 8
TUMORILE GLANDELOR SUPRARENALE
Prof. D. Setlacec, Maria Șerbănescu 284

Scanned with OKEN Scanner

Capitolul 9
TUMORILE TESTICULULUI
Prof. E. Proca 356

Capitolul 10
TUMORILE OVARULUI:

A. TUMORILE EPITELIALE MALIGNE ALE OVARULUI
Prof. I. Chiricuță, S. Munteanu 367

B. TUMORILE HORMONOSECRETANTE (FUNCȚIONALE) ALE OVARULUI
Prof. I. Chiricuță, T.—H. Gavrilescu 404

Capitolul 11
TUMORILE TROFOBLASTICE GESTAȚIONALE (CORIOCARCINOAMELE)
T.—H. Gavrilescu 451

Capitolul 12
MANIFESTĂRI ȘI SINDROAME ENDOCRINE PARANEOPLAZICE
Prof. I. Chiricuță, T.—H. Gavrilescu, V. Gădăleanu 483

În memoriam:

1. Contribuția Profesorului C. Parhon la relația dintre glandele endocrine și cancer.
Acad. Șt. Milcu 498

2. O personalitate de neuitat: profesorul Iacob Iacobovici; 105 ani de la nașterea lui (1879—1959). *Prof. I. Chiricuță* 501

Scanned with OKEN Scanner

CONTENTS

PREFACE : I. Kiricuta 3

FORE WORD *Dr. Ioan Popescu* 4

Chapter 1 :
THE DIFFUSE ENDOCRINE SYSTEM TUMORS (APUDOMAS) : *St. Milcu, L. Lazăr*

Chapter 2 :
THE PITUITARY TUMORS : *C. Arseni, M. Maretsis* 50

Chapter 3 :
THE PINEAL TUMORS :

A. PINEALOMAS (Endocrinological point of view) : *Şt. Milcu* 92

B. PINEAL GLAND TUMORS (Neurological point of view) : *C. Arseni, M. Maretsis* 107

Chapter 4 :
THE THYMIC TUMORS : *I. Juvara, I. Vereanu, Stela Budu* 126

Chapter 5 :
THE THYROID CARCINOMAS :

A. THE THYROID CARCINOMAS : *I. Kiricuta, T. H. Gavrilescu* 140

B. THE CALCITONIN — PRODUCING THYROID CARCINOMAS : *I. Kiricuta, T. H. Gavrilescu* 232

Chapter 6 :
THE PARATHYROID CARCINOMAS : *L. Gozariu* 244

Chapter 7 :
INSULINOMAS : *I. Juvara, C. Dragomirescu* 262

Chapter 8 :
THE ADRENAL GLANDS NEOPLASMS : *D. Setlacec, Maria Serbănescu* 284

Chapter 9 :
THE TUMORS OF THE TESTIS : *E. Proca* 356

Chapter 10 :
THE TUMORS OF THE OVARY :

A. MALIGNANT EPITHELIAL TUMORS OF THE OVARY : *I. Kiricuta, S. Munteanu* 367

B. HORMONE-SECRETING TUMORS OF THE OVARY (FUNCTIONAL TUMORS) : *I. Kiricuta, T. H. Gavrilescu* 404

* Traducerea în limba engleză aparţine traducătoarei Michaela Petrache

Chapter 11:
GESTATIONAL TROPHOBLASTIC TUMORS (CHORIOCARCINOMAS): *T. H. Gavrilescu* 451

Chapter 12:
ENDOCRINE PARANEOPLASTIC SYNDROMES: *I. Kiricuta, T. H. Gavrilescu, V. Gădăleanu* 483

In memoriam:
Professor C. Parhon's contribution in the relationship beween the endocrine glands and cancer. *St. Milcu* 498

A memorable personality: Profesor Iacob Iacobovici; His 105 th anniversary (1879—1959). *I Kiricuța* 501

Scanned with OKEN Scanner

Capitolul 1

TUMORILE SISTEMULUI ENDOCRIN DIFUZ (APUDOAMELE)

ACAD. ŞT. MILCU, L. LAZĂR

1. INTRODUCERE .
2. APUDOME DIGESTIVE
2.1. Gastrinomul
2.1.1. Diagnosticul diferenţial al gastrinomului
2.1.1.1. Hiperplazia celulelor G
2.1.1.2. Sindromul antrului restant
2.1.1.3. Sindromul intestinului scurt
2.1.1.4. Hipergastrinemia din insuficienţa renală
2.1.1.5. Hipergastrinemia macromoleculară
2.1.2. Aspecte anatomopatologice ale gastrinomului
2.1.3. Principii şi indicaţii terapeutice
2.2. Carcinoidul
2.2.1. Morfopatologia carcinoidului
2.2.2. Citostructura şi citosecreţia hormonală a carcinoidului
2.2.3. Sindromul carcinoid
2.2.3.1. Manifestări paroxistice
2.2.3.2. Manifestări de lungă durată
2.2.3.3. Fiziopatologia sindromului carcinoid
2.2.4. Locul laboratorului în diagnosticul tumorilor carcinoide
2.2.5. Stadialitatea carcinoidului . .
2.2.6. Prognosticul carcinoidului
2.2.7. Tratamentul carcinoidului
2.2.7.1. Tratamentul chirurgical
2.2.7.2. Radioterapia
2.2.7.3. Chimioterapia
2.2.7.4. Tratamentul sindromului carcinoid
2.2.8. Formele anatomo-clinice ale carcinoidului
2.2.8.1. Carcinoidul gastric
2.2.8.2. Carcinoidul duodenal
2.2.8.3. Carcinoidul intestinului subţire
2.2.8.4. Carcinoidul apendicular
2.2.8.5. Carcinoidul colonului
2.2.8.6. Carcinoidul rectal
2.3. Glucagonomul
2.4. VIPomul şi PPomul
2.5. Somatostatinomul
2.6. Neurotensinomul
3. ASOCIERI ENDOCRINOSECRETANTE
4. APUDOAME EXTRADIGESTIVE
4.1. APUDoame cutanate
4.1.1. Celulele Merkel
4.1.2. Melanomul
4.2. Apudoame pulmonare
4.3. Apudoame ovariene
4.4. Apudoame de col uterin

Scanned with OKEN Scanner

5. NEOPLAZII ENDOCRINE MULTIPLE
   5.1. Neoplazii endocrine multiple de tip I
   5.2. Neoplazii endocrine multiple de tip II
   5.3. Teorii patogenetice

1. Introducere

Multiplele observaţii clinice cu privire la posibilitatea unor celule, situate înafara glandelor endocrine, de a secreta peptide cu funcţii hormonale, au dus la apariţia noţiunii de „sistem endocrin difuz", noţiune ce aparţine lui Feyrter (1938) (cit. 22).

Ulterior, Pearse (1968) (cit. Debas (1979) (18) emite teoria sistemului APUD* în care înglobează toate celulele derivate din creasta neurală, capabile să producă peptide cu capacitatea de decarboxilare. Transformarea tumorală a acestor celule creează APUDomele.

Pînă în prezent numai în Tractul Gastro Intestinal (TGI) au fost descrise 16 tipuri de celule capabile să secrete amine cu potenţial endocrin, care se pot transforma tumoral (Solcia şi col. 1980) (71) (Tabel I).

TABEL I — **Celulele cu capacitate de secreţie endocrină (după Solcia şi col. 1980)**

Celule*	Produsul principal secretat	Localizare					
		Pancreas	Stomac		Intestin		
			Oxynt.	Antral	Ileon		Colon
					Sup.	Inf.	
P	Peptide	a	+	+	+		
DI	Peptide	f	+	f	f	f	f
EC	5-HT, Peptide	r	+	+	+	+	+
D	Somastostatin	+	+	+	+	f	f
B	Insulină	+					
PP	Pancreatopeptidă	+	a				
A	Glucagon	+					
X	Necunoscută	+					
ECL	Necunoscută		+				
G+IG	Gastrină			+	+	r	
I	CCK				+	r	
M	Motilin				+	f	
S	Secretin				+	f	
K	GIP				+	f	
L	GLI, enteroglucagon				f	+	+
N	Neurotensină				r	+	r

* Simbourile celulelor au fost date în funcţie de localizarea lor şi numele substanţei secretate (Grube şi Frossman 1979 (cit. 8): a = făt sau nou născut, f = few (puţin); r = rar; CCK = Colecistokinină; GLI = Glicetin; GIP = Peptid gas trointestinal

* APUD = Amine Precursor Uptake and Decarboxilation (Precursor Aminic Capabil de Decarboxilare).

Inițial, după cum se vede și în tabelul I, tumorile sistemului APUD au fost găsite în tractul gastrointestinal (TGI). Ulterior, s-a constatat că celulele cu origine în creasta neurală și cu capacitate de secreție endocrină, pot fi localizate și în afara acestuia. Astfel, Arnulf și col. (1982) (6) le descriu în melanoamele cutanate, Von Gunndman și col. (1983) (77) în arborele bronhopulmonar, iar Datta și col. (1979) (17), Sporrong et al. (1982) (73) și Young R. H. et al. (1982) (79) în ovar, iar Vener et al. (1982) (76) în timus.

Apudomele au introdus în oncologie o nouă varietate de celule capabile să genereze tumori evidențiabile prin secreția de amine și peptide (Preisen, 1982). Originea lor comună și relația strînsă cu neuronii și terminațiile nervoase, au constituit de asemenea un nou model de interrelație neuroendocrină și de secreție paracrină (Andrew, 1982) (2), (Adler și Grube, 1982) (11), (Williams R., 1971) (78).

Datorită substanțelor secretate de celulele apudoamelor, aceste tumori pot fi acompaniate de sindroame clinice distincte. Unele sînt revelatoare pentru sediul și originea histogenetică a celulelor (gastrinomul, insulinomul) (Ashley, 1978) (8).

Sintetizînd datele privitoare la „descendenții" crestei neurale, Frankson și col. (1981) (22) ajung la diagrama din Fig. 1.

FIG. I. **Organele crestei neurale, hiperplaziile și adenoamele (neoplaziile) născute din ea. Săgețile indică diferitele combinații posibile.**

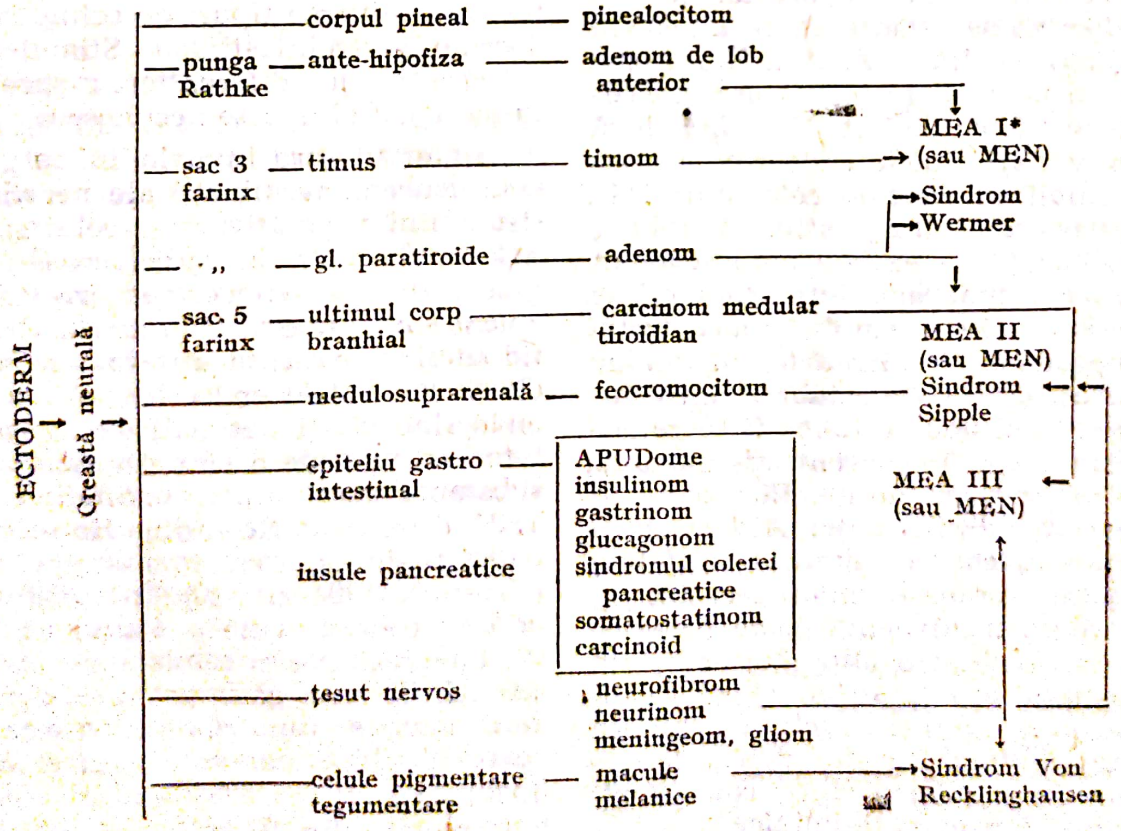

* MEA = Multiple Endocrine Adenoma (Adenome Endocrine Multiple)
MEN = Multiple Endocrine Neoplasia

Studii recente au demonstrat independența unor celule endocrine de tip APUD de creastă neurală. Acest lucru l-a făcut pe Pears și col. (1978 — cit. 57) să reconsidere originea celulelor APUD, arătînd că ele pot apărea atît din creasta neurală, cît și din ectodermul specializat și ectoblast, cum ar fi placenta și, respectiv, TGI.

Cayot și col. (1979) (11) înglobează aceste celule în 3 moduri de grupare.

a) participă la formarea glandelor endocrine compacte, cum este medulo-suprarenala;

b) formează incluziuni insulare microscopice în parenchimul exo- sau endocrin (vezi insulele Langerhans din pancreas sau celulele C din corpul tiroidian);

c) se găsesc diseminate în epiteliul de înveliș al tubului digestiv.

Expresia clinică a acestor tumori endocrino-secretante apare numai în asociere cu hipersecreția. Hiposecreția nu poate fi niciodată asociată celulelor sistemului APUD, din două motive: a) celulele endocrine ale sistemului, în special cele din TGI, sînt dispuse difuz, astfel că o stare patologică sau excizia unui segment nu poate îndepărta întreaga sursă de secreție. De exemplu: concentrația de gastrină circulantă la om rămîne aceeași și după efectuarea antrectomiei, locul unde celulele G secretante sînt găsite în concentrație maximă; b) majoritatea hormonilor secretați de celulele sistemului APUD au o structură chimică similară, astfel că acțiunea unui hormon secretat în cantitate insuficientă poate fi suplinită de acțiunea altor hormoni; un exemplu este gastrina și colecistokinina a căror structură chimică este similară, iar din punct de vedere farmacologic sînt colecistokinetice și pancreatoziminice.

Din cele 16 tipuri de celule secretoare de amine endocrine, pînă în prezent numai la 8 s-a găsit corespondentul tumoral cu expresie clinică (Tabel II).

În 1983 Spees et al. (72) constată că la pacienții cărora li s-a efectuat un transplant renal, și au fost supuși tratamentului imunosupresor, se întîlnește o incidență de 0,58% a APUD-omelor, acestea respectînd localizarea principală și anume în TGI. Spre deosebire de APUD-omele apărute la populația generală acestea sînt întotdeauna benigne.

Din cauza polimorfismului citologic, APUD-omele pot genera endocrinopatii multiple, cu manifestări clinice polimorfe. Arnold (1980) (4) susține că aceste tumori apar din tulpini sau celule precursoare, care sînt prezente în tot tractul gastrointestinal (TGI) și care se pot transforma în diverse tipuri de celule endocrine gastrointestinale. Stimulentul care induce diferențierea spre o tumoră sau alta este necunoscut.

În musculatura intestinului se găsesc neuroni, terminații ale nervilor sistemului vegetativ și al celui spinal, în timp ce în submucoasă se găsesc celule endocrine orientate apical spre lumenul intestinal. Peptidele sînt prezente atît în neuroni cît și în celulele endocrine. Celulele endocrine cît și neuronii au capacitatea comună de a sintetiza aceleași substanțe cum sînt: encefalina și TRH (Tiroidian Releasing Hormon), colecistokinina și somatostatina (Grosman 1981 cit. 10). În sprijinul acestui concept vine și faptul că la ultramicroscopie în celulele sistemului APUD s-au găsit granule secretorii analoge granulelor neuro-secretoare din hipotalamus (Cayot et al. 1979) (11).

Cercetări din ultimii ani au demonstrat că substanțele cu acțiune

Scanned with OKEN Scanner

TABEL II — Tumorile endocrine derivate din celulele sistemului APUD (După Arnold, (4) modificat.)

Celula de origine	Tumora	Substanța secretantă	Simptome caracteristice
B	Insulinom	Insulină	Neuroglucopenie
G	— Gastrinom — Hiperplazia celulelor G antrale — Gastrinemie prin celule mari — Antru insuficient rezecat	Gastrină	
EC	Carcinoid	Serotonină Bradikinină Histamină ACTH, MSH Kalicreină Prostaglandină Substanță P	Diaree apoasă, flush, Bronhoconstricție, Dermatoză pelagroidă.
A	Glucagonom	Glucagon	Eritem necrotic migrator
DI	Sindrom Werner-	VIP	Eritem, necroze
PP	Morrison	Substanță P	Diaree apoasă Hipokaliemie Hipoclorhidrie
D	Somatostatinom	Somatostatin	Dureri abdominale, Diaree, diabet
N	Neurotensinom	Neurotensina	Creșterea presiunii intra-intestinale

endocrină extrase din celulele sistemului APUD, au și proprietăți terapeutice. În acest sens Morice et al. publică în 1983 un studiu în care arată că VIP (Vasoactive Intestinal Peptide) produce o bronhodilatație semnificativă, motiv pentru care au folosit substanța în tratamentul a 6 cazuri de astm bronșic, cu rezultate deosebite. În același timp autorii constată că VIP ameliorează bronhoconstricția indusă de histamină, la toate cazurile studiate (57).

Diagnosticul tumorilor sistemului APUD depinde de localizarea și particularitățile secretorii ale fiecărei forme anatomoclinice. Metodele și mijloacele paraclinice ne oferă, datorită progreselor tehnologiei moderne, posibilitatea unui diagnostic precoce de localizare și sindrom. Pot fi citate aici arteriografia și dozarea imunologică a diferitelor substanțe (gastrină, insulină etc.) (Baca și col. 1982) (9).

Prognosticul acestor tumori depinde de mărimea, localizarea și structura lor. Astfel în carcinoidul rectal, tumorile cu dimensiuni sub 2 cm au fost în 85% din cazuri benigne, pe cînd cele mai mari de 2 cm în 88% din cazuri au fost maligne. În funcție de localizare, s-a apreciat că supraviețuirea la 5 ani a fost de 99% în carcinoidul apendicular, 85% în cel rectal și 54% pentru carcinoidul localizat în colon, intestin subțire și pancreas (Bloom și col. 1979) (10).

Ca și în alte forme de neoplazie, diagnosticul precoce ameliorează prognosticul. Acesta este favorizat de localizarea tumorii, ca de exemplu în tumorile rectale și apendiculare, iar prognosticul este influențat

de aspectul histologic al tumorilor. Astfel, tumorile cu celule nediferențiate, cu numeroase atipii, sînt de obicei maligne și au un prognostic defavorabil (Solcia și col., 1981) (71).

Tratamentul APUD-omelor depinde de localizare, de natura tumorii, de stadiul evolutiv și de tehnologia posibil de aplicat.

În cele ce urmează, vom căuta să prezentăm datele cele mai recente cu privire la tumorile sistemului APUD, atît a celor cu localizare digestivă, cît și extradigestivă. Un loc aparte îl vor ocupa asocierile tumorale care crează așa-numitele endocrinopatii neoplazice multiple (MEN = Multiple Endocrine Neoplasia).

2. APUD-ome digestive

2.1. Gastrinomul

Gastrinomul este tumora endocrino-secretantă cu originea în celulele G și are ca principal produs de secreție gastrina. Ocupă locul al doilea între endocrinopatiile neoplazice din pancreas*. 13% din tumorile producătoare de gastrină au fost găsite în duoden, cca 1%, în stomac și arborele biliar și 85% în pancreas (Hoffman et al., 1873 — cit. Solcia, 1981). Această incidență este în contrast cu aria de distribuire normală a celulelor originare, care sînt foarte aglomerate în mucoasa antrului gastric, mai puțin dense în mucoasa intestinală și absente în cea pancreatică umană. Prezența gastrinomului în pancreas a fost clasificată de Solcia (1981) (71) în cadrul tumorilor ectopice, în el găsîndu-se atît celule G (gastrice), cît și IG (intestinale).

După Hoffman și col. (1973) (cit. Solcia — 71), 38% dintre gastrinoamele duodenale și între 60% și 90% (Larsson și col., 1976 — cit. 71) dintre gastrinoamele pancreatice sînt maligne, afectează cu predilecție sexul masculin în deceniul al cincilea de viață (24).

Expresia clinică a hipersecreției de gastrină din gastrinom este sindromul Zollinger-Ellison.

Primele două cazuri au fost descrise de Zollinger și Ellison în 1955 (cit. 4, 9, 10, 41—43, 49). În urma observațiilor adunate, sindromul Zollinger—Ellison (SZE) se caracterizează prin: a) ulcere (unice sau multiple) care interesează duodenul, jejunul și/sau stomacul, ulcere cauzate de hipersecreția acidă considerabilă indusă printr-o eliberare anormală de gastrină; b) țesutul responsabil de hipersecreția hormonală este o tumoră benignă sau malignă, pancreatică, duodenală, gastrică sau — excepțional — biliară (21), de aceea, termenul de gastrinom este la ora actuală preferat celui de SZE; c) din punct de vedere clinic, se poate manifesta paucisimptomatic, printr-o maladie ulceroasă în aparență banală (cu hipergastrinemie moderată); d) Odată cu introducerea în practică a inhibitorilor secreției gastrice acide (inhibiția receptorilor H_2 histaminici), terapia medicală a acestui sindrom a căpătat o bază largă de aplicare.

În 1973, Wilson (cit. 74) adună 1000 de cazuri din literatură, pe baza cărora constată că ulcerele datorate gastrinomului reprezintă 1% din totalul ulcerelor, întîlnindu-se

* Insulinomul, care ocupă locul I, este descris în Capitolul 7.

între 7 și 90 de ani, 60% din cazuri, fiind bărbați.

Fiziopatologic, gastrinomul hipersecretant se manifestă prin inhibarea resorbției apei și electroliților la nivelul intestinului subțire, cu stimularea concomitentă a contracțiilor musculaturii netede pe întreg teritoriul intestinal. Examinările paraclinice evidențiază hipersecreția acidă, hipertrofia mucoasei gastrice și duodenale și creșterea masei celulare parietale.

Analizînd 24 pacienți cu gastrinom, Arnold (1980) (4) constată că simptomatologia clinică este următoarea:

Durere abdominală	100%
Hipersecreție acidă gastrică	100%
Ulcer rebel la tratament	92%
Vomă	75%
Diaree	65%
Corticosteroizi urinari	58%
Steatoree	50%
Nefrolitiază	29%
Ulcere cu localizare atipică	21%
Episoade hipoglicemice	4%

Ulcerul se poate prezenta în 4 eventualități (16):

a) ulcer unic (60—70% din cazuri) cu localizare bulbară sau imediat postbulbară (dintre acestea 75% sînt unice); foarte rar, localizarea este gastrică și 10% dintre acestea sînt unice. Expresia lor clinică este banală.

b) ulcere unice evocatoare pentru SZE, sînt cele cu localizări neobișnuite (duoden distal, jejun). Această situație se întîlnește la 21% din cazuri.

c) ulcere multiple apar la 10—20% din cazurile de gastrinom. Asocierea cea mai semnificativă este de ulcer bulbar+ulcer duodenal distal sau jejunal. Asocierea dintre ulcerul bulbar și cel gastric, deși este o noțiune clasică, se întîlnește doar în 10—15% din cazuri.

d) Severitatea evoluției ulcerului a fost mult timp considerată elementul esențial al SZE. Unul din elementele de diagnostic îl constituia prezența ulcerului peptic juxta-anastomotic postoperator, recidivat după gastrectomia parțială (52).

Examenul clinic și radiologic practic nu pot stabili etiologia leziunii ulceroase.

Pentru evidențierea gastrinomului putem apela însă la o serie de examinări paraclinice ca:

— Radiografia abdominală pe gol, cînd putem surprinde eventuale calcifieri pancreatice ce ar sugera prezența gastrinomului (în contextul clinic);

— Arteriografia selectivă a arterelor digestive (trunchiul celiac și artera mezenterică superioară), deși face parte din bilanțul sistematic al SZE (49), rezultatele sale nu sînt pozitive decît în 50% din cazuri;

— Scintigrafia pancreatică, ca și Wirsungografia retrogradă prin endoscopia și cateterizarea papilei duodenale, nu au dat rezultatele scontate;

— Se așteaptă mai mult de la tomodensitometrie, care ar putea detecta tumorile pancreatice de dimensiuni mici.

În preznța ulcerelor rebele, este necesar să ne gîndim și la alte posibilități de secreție a gastrinei, înafara gastrinomului.

2.1.1. Diagnosticul diferențial al gastrinomului.

2.1.1.1. *Hiperplazia celulelor G*

Cowley și col. (1973) (cit. 18) descriu hiperplazia primară a celulelor G ca o cauză a apariției ulceru-

lui peptic prin hipergastrinemie. Hiperplazia primară a celulelor G poate fi demonstrată de răspunsul exagerat al gastrinei la alimente și prin scăderea rapidă a gastrinemiei la administrarea intravenoasă de secretină. Tratamentul propus de Cowley, antrectomie cu vagotomie, este justificat prin faptul că antrectomia îndepărtează sursa de gastrină, iar vagotomia reduce secreția acidă din celulele oxifilice ale stomacului restant.

S-a descris și hiperplazia secundară a celulelor G, frecvent întîlnită în anemia pernicioasă, reflectînd pierderea inhibării prin feed-back a secreției acide. Același efect se obține uneori și după vagotomie. Este posibil ca hipergastrinemia apărută după vagotomie să fie rezultatul nu numai al hiperplaziei celulelor G, ci și al dispariției mediatorului de inhibiție vagală a eliberării de gastrină.

2.1.1.2. *Sindromul antrului restant*

Se descriu cazuri în care gastrectomia insuficientă, a lăsat pe loc antrul piloric, loc de aglomerare a celulelor G secretante de gastrină. În această situație poate apare o hipergastrinemie, cu ulcer recidivat, sever. Simpla rezecție a antrului restant corectează situația. Diagnosticul de antru restant se pune prin recitirea piesei provenite de la operația anterioară, pe care nu se va găsi gulerașul de mucoasă duodenală care arată efectuarea corectă a gastrectomiei.

2.1.1.3. *Sindromul intestinului scurt*

Ca urmare a unei rezecții întinse a intestinului subțire, se poate dezvolta o hipergastrinemie, cu ulcer peptic. Se pare că această hipergastrinemie este rezultatul îndepărtării unui inhibitor enteral al secreției de gastrină sau al reducerii catabolismului acesteia. Boala ulceroasă care complică sindromul intestinului scurt, se poate ameliora sau vindeca prin vagotomie+antrectomie.

2.1.1.4. *Hipergastrinemia din insuficiența renală*, atît acută, cît și cronică, este în relație directă cu concentrația serică a creatininei (Hanski, 1974 — cit. 6). Rinichiul este un loc de elecție al distrugerii gastrinei, iar hipergastrinemia poate fi rezultatul metabolizării defectuoase de la acest nivel.

2.1.1.5. *Hipergastrinemia macromoleculară*

Malagelada și col. (42, 43) au prezentat cîțiva pacienți cu hipergastrinemie, unde moleculele de gastrină erau mai mari decît cele cunoscute, fără a se găsi gastrinomul ca substrat anatomic. Importanța clinică a acestei observații constă în faptul că o elevare a gastrinemiei la testele imunologice nu trebuie să fie neapărat legată de un gastrinom.

2.1.2. **Aspecte anatomo-patologice ale gastrinomului**

La baza gastrinomului se află o hiperplazie a celulelor G, la care se asociază gastrita și un factor genetic ce poate declanșa un sindrom endocrin politumoral. Acceptînd hiperplazia celulelor G ca punct de plecare al dezvoltării gastrinomului, avem și explicația faptului că majoritatea acestor tumori sînt plurifocale (Solcia și col., 1980; Royston și col., 1972 — cit. 71).

Criteriile de malignitate sînt aceleași cu cele acceptate în general. In cazul gastrinoamelor, ca factori cu

Scanned with OKEN Scanner

valoare prognostică se mai iau in considerare plurifocalitatea și leziunile asociate: hiperplazia endocrină, poliendocrinopatiile tumorale și dezvoltarea familială.

Leziunile gastrointestinale observate ca o consecință a hipergastrinemiei arată, la examenul microscopic, o augmentare importantă a masei de celule parietale. La nivelul duodenului se constată aspecte de heterotipie fundică și hiperplazia glandelor Brunner, care se continuă și în jejun. Leziunile inflamatorii duodeno-jejunale, constau într-o importantă infiltrare limfo-plasmocitară corionică. Se observă și atrofia parțială a vilozităților.

Matuchanski (1978) (46) susține că examenul histopatologic nu poate face o diferențiere notabilă între celulele unui gastrinom și celulele altor tumori endocrine, cum ar fi carcinoidul. Diagnosticul definitiv îl face numai dozarea gastrinei în plasmă.

Excesul de gastrină liberă are ca urmare hiperplazia mucoasei gastrice, prin creșterea importantă a densității masei celulare parietale, și ca efect conjugat, contractura sfincterului inferior al esofagului.

Se consideră că enteropatia, este urmarea iritării și distrugerii mucoasei intestinale, datorită acidității acumulate consecutiv hipersecreției de gastrină. Excesul de acid distruge de asemenea și lipaza pancreatică, ceea ce duce la maldigestia grăsimilor și apariția steatoreei (18).

2.1.3. Principii și indicații terapeutice

Tratamentul sindromului ZE are două direcții: (a) suprimarea sau tratarea consecințelor hipergastrinemiei și a hipersecreției gastrice acide la nivelul organelor țintă (stomac, duoden, jejun) și (b) tratamentul adresat direct sursei de hipersecreție a gastrinei.

a) În cadrul tratamentului adresat organelor țintă, cel mai frecvent folosit în practică, ca metodă radicală ce permite suprimarea efectelor negative ale hipersecreției acide, este gastrectomia totală. Analizînd rezultatele în funcție de supraviețuire, Fox (1974) (cit. 47) a arătat că „gastrectomia totală nu oferă o protecție permanentă asupra dezvoltării tumorii și a metastazelor", iar, după McCarthy (48) „singura rațiune a gastrectomiei totale este reducerea mortalității prin ulcere complicate de hemoragie digestivă superioară (HDS) sau perforare".

Mortalitatea după gastrectomia totală pentru SZE variază între 5 și 27%

Datorită acestor concluzii, pentru tratamentul adresat organului țintă s-a apelat la agenți farmacologici, între care cimetidina ocupă un loc principal. Alături de cimetidină, separat sau în asociere cu aceasta, se folosesc prostaglandinele analoge, anticolinergicele și beta-blocantele, substanțe cu acțiune de neutralizare a receptorilor H_2-histaminici.

La mai mult de 80% din cazuri, cimetidina reduce secreția acidă, amendează simptomatologia și duce la vindecarea ulcerului (46).

Dacă ulcerul peptic apare în cadrul sindromului Wermer*, acțiunea cimetidinei poate fi favorizată de paratiroidectomia totală.

Cimetidina trebuie administrată la fiecare 6 ore; întreruperea tratamentului, chiar pentru timp scurt, duce la recidivarea simptomelor și

* Sindrom Wermer: poliendocrinopatie caracterizată prin prezența adenomului paratiroidian + gastrinom (APUDom) + timom + adenom de lob hipofizar anterior.

riscă apariţia unor complicaţii serioase. McCarthy (48) ajunge la concluzia că a lua un medicament la fiecare 6 ore, o viaţă întreagă, constituie un adevărat şoc psihologic, chiar pentru pacienţi echilibraţi, de aceea unii vor dori chiar şi gastrectomia totală. Operaţia este de asemenea de ales la pacienţii unde tratamentul farmacologic a avut rezultate slabe datorită alcoolismului cronic, în cazurile de inaccesibilitate geografică, la pacienţii denutriţi, la cei cu malabsorbţie, cu obstrucţii gastro-intestinale înalte sau în cazul efectelor secundare inacceptate ale cimetidinei, cum este ginecomastia.

Thomas şi col. (1983) (74), tratînd chirurgical 23 de pacienţi cu SZE nu au înregistrat nici un deces operator şi au obţinut o supravieţuire la 5 ani de 75%, iar la 10 ani de 52%. De remarcat că 11 dintre acești pacienți prezentau sindrom Wermer.

Într-un număr mic de cazuri, Richardson (1978) (cit. 40) a obţinut prin vagotomie selectivă o ameliorare a răspunsului la cimetidină, la pacienţii iniţial refractari la tratamentul conservativ. Această operaţie, după autorul citat, pare să aibă şanse de reuşită la pacienţii cu boală avansată, cînd chirurgia gastrică radicală sau cea a tumorii pancreatice nu este posibilă, iar tratamentul cu cimetidină necesită doze foarte mari.

b) Tratamentul care se adresează direct gastrinomului cunoaşte, la rîndul lui, două metode: 1. chimioterapia dirijată împotriva tumorilor endocrine, bazată pe streptozotocin administrat pe cale generală sau intraarterială, celiacă. Rezultatele preliminare prezentate de Stadil (1974) (cit. 46) par favorabile în cazul metastazelor hepatice, care contraindică orice intervenţie radicală; 2. Chirurgia de exereză adresată tumorii pancreatice sau extrapancreatice. Depinde de doi parametri: dimensiunea tumorii şi raporturile sale cu organele vecine şi de prezenţa sau absenţa metastazelor hepatice.

Intenţia chirurgiei curative se bazează pe faptul că cel puţin 60% din gastrinoame sînt maligne. Din nefericire însă, jumătate din acestea prezintă deja metastaze în momentul tratamentului. Radicalitatea este împiedicată şi de faptul că peste 50% din pacienţi prezintă tumori primare multiple, dintre care, după McCarthy (48), nici 50% nu sînt depistate de chirurg. După chirurgia aşa-zis curativă, sindromul recidivează la aproape jumătate din pacienţi, datorită tumorilor restante. La mulţi pacienţi tumora nu poate fi găsită intraoperator, datorită fie dimensiunilor mici sau localizării ectopice, fie faptului că pacientul nu prezintă tumoră, ci o hiperplazie difuză a celulelor secretante. În ceea ce priveşte hiperplazia difuză, găsită la 10% din cazuri, Gentzfeldt (1975) şi Walsh (1975) (cit. 48) consideră că aceasta este mai degrabă consecinţa decît cauza secreţiei anormale de hormon.

La peste 200 cazuri (Fox, 1974 — cit. 50) cu tumori ale capului pancreasului, trataţi prin pancreatectomie sau duodeno-pancreatectomie, rezultatele îndepărtate au fost foarte slabe datorită prezenţei tumorilor primare multiple, a ratei crescute de recidivă şi a mortalităţii peroperatorii ridicate.

Din aceste cauze, intervenţia chirurgicală este imposibilă la mai mult de 80% din cazuri (48). Deveney (1978) (cit. 46) arată că la numai 11% din 38 cazuri s-a putut efectua o intervenţie chirurgicală cu intenţie curativă.

Recomandarea exciziei chirurgi-

Scanned with OKEN Scanner

cale a tumorii implică cunoașterea localizării ei pre- sau intraoperator, lucru pe care majoritatea autorilor îl consideră imposibil deocamdată. Chiar detectarea concentrației crescute de gastrină în venele peripancreatice (Buchardt, 1979) (cit. 48) are o valoare limitată, deoarece detectarea acestui parametru este posibilă doar la tumorile multiple, maligne și metastazate. Deveney susține că nici explorarea intraoperatorie nu depistează întotdeauna tumora secretantă.

Ținînd seama de experiența și punctele de vedere exprimate de autorii citați, sîntem de acord cu McCarthy, (1980) (48) care a susținut că în cele mai multe cazuri de sindrom Zollinger—Ellison, componenta ulcero-peptică, poate fi controlată numai cu cimetidină sau în combinație cu anticolinergice. Mai ales că sub 20% din pacienți sînt curabili prin rezecția tumorii.

2.2. Carcinoidul

Termenul de carcinoid a fost introdus de Oberdorfer în 1907 (cit. Chiricuță și col., 1984), pentru a desemna neoplasmele care, deși sînt asemănătoare histologic carcinoamelor și la fel ca ele ajung să infiltreze, prezintă un comportament biologic diferit, care constă în prognosticul biologic bun și evoluția lentă, evoluție ce se menține în aceste limite chiar și după apariția metastazelor.

Carcinoidul a fost localizat în esofag, stomac, duoden, jejun, ileon, tract biliar (Bergdhal, 1976), pancreas, diverticul Meckel, apendice, colon, rect, ovar (Chatterjee, 1961, Young 1982) (14), col uterin (Albores-Scavedra, 1974), testicul, laringe (Goldman, 1968), arborele bronhopulmonar (Silver, 1974), timus (Lalyer, 1976), ficat (Marosi și col., 1983) (cit. 44).

Vîrsta medie de apariție are două vîrfuri: unul între 20—30 ani și al doilea între 50—70 ani.

După Rappart (cit. 35) există o ușoară pondere în favoarea femeilor (53%) față de bărbați (47%).

Carcinoidul reprezintă 0,1% din patologia tumorală a tractului gastro-duodenal. În intestinul gros are o incidență de 0,5% pentru ca în intestinul subțire aceasta să crească

TABELUL III — Incidența carcinoidului, pe localizări (Date din literatură)

ORGANUL	Autorul		
	Rappart, 1970 (cit. 35)	Meugel și Schaffer, 1974 (50)	Godwin, 1975 (27)
	197 cazuri	3724 cazuri	2837 cazuri
	%	%	%
Esofag	—	0,05	—
Stomac	3,8	2,25	2,5
Duoden	3,5	3,1	2,2
Pancreas	—	0,13	—
Căi biliare	—	0,26	—
Intestin subțire	11,1	28,7	22,0
Diverticul Meckel	1,7	1,1	—
Apendice	32,9	45,3	47,6
Colon	7,6	2,4	8,3
Rect	6,7	15,4	16,4
Ovar	—	0,9	—
Testicul	—	0,05	—

pînă la 20—30% din tumorile ileale (30). După Haskell (31), la 201 necropsii procentul de carcinoide pulmonare a fost de 9%, iar cel al carcinoidelor ovariene de 1%. În Tabelul III prezentăm incidenţa carcinoidului, pe localizări.

2.2.1. Morfopatologia carcinoidului

Pornindu-se de la observaţia clinică a evoluţiei unor tumori carcinoide, s-a pus întrebarea dacă aceste tumori sînt sau nu maligne. Studiile anatomopatologice, sintetizate de Laumonnière şi col. (cit. 35) constată: carcinoidul nu prezintă caracterele minime histologice de malignitate se găsesc însă caracterele de invazie ale cancerului şi anume: invazia corionului, invazia submucoasei şi a muscularei pînă în apropierea seroasei, precum şi invazia vaselor limfatice, prinderea adventiciei vasculare, precum şi a perimisiumului nervilor şi în fine difuziunea ganglionară loco-regională şi metastazarea la distanţă. Prognosticul îndepărtat depinde atît de invazia locoregională, cît şi de localizarea tumorii primare. Carcinoidul apendicular şi rectal dă în mod excepţional metastaze şi recidive locale.

Se consideră însă că toate tumorile carcinoide trebuie privite ca avînd un potenţial malign. Această malignitate poate rămîne mult timp locală, în special dacă tumorile sînt extirpate înainte de a depăşi 15 mm în diametru. Tumorile care depăşesc 15 mm, infiltrează musculoasa sau seroasa şi invadează limfaticele sau nervii, prezintă riscul de difuziune metastatică sau de apariţie a recidivei postoperatorii.

Toate organele pot să fie interesate de metastazele pornite din carcinoid, dar în mod special este atins ficatul.

Un caracter care îi conferă benignitatea, este evoluţia lentă a tumorii şi buna tolerabilitate de către organism a metastazelor.

2.2.2. Citostructura şi citosecreţia hormonală

Celulele carcinoide derivă din celulele enterocromafine şi respectă mai mult sau mai puţin caracterele secretorii ale acestora. Celula enterocromafină descrisă de Nichols în 1890 şi Kultschintski în 1897, are caracterele unei celule secretorii prin prezenţa de granulaţii fine intracitoplasmatice, localizate la polul vascular al celulei. Cercetările histochimice au demonstrat că aceste celule secretă 5-hidroxi-triptamină (5-HT), iar prin activitatea lizozomală apare şi bradikinina.

Celula tumorală carcinoidă păstrează aspectul esenţial al celulei normale. Diferenţa constă în faptul că granulaţiile citoplasmatice din celula tumorală sînt dispuse difuz, avînd variabilităţi de formă şi volum, dînd aspectul de tufă intracitoplasmatică. Celula tumorală are o dublă polaritate cu un pol endocrin microvilozitar şi celălalt, vascular.

Filiaţia celulelor carcinoide din celulele enterocromafine, a fost stabilită de Masson (cit. 35). Pentru ca celula enterocromafină să devină carcinoid, ea trebuie să migreze din epiteliul mucoasei intestinale în corionul său şi să se inplanteze într-o reţea de fibre nervoase. Migrarea celulelor enterocromafine şi hiperplazia celulelor nervoase schiţează prima fază tumorală.

Studiile histochimice arată că reacţia argentafină nu este constant prezentă în toate localizările carcinoidului: este aproape absentă în carcinoidul rectal, atenuată în cel al

Scanned with OKEN Scanner

stomacului și devine marcată în localizările enteroapendiculare. În același țesut, reacția enterocromafină este diferită datorită variabilității fiziopatologice a țesutului tumoral.

Citosecreția hormonală a carcinoidului este caracterizată prin următoarele substanțe:

a) *5-Hidroxi-indolul.* În 1935, Lembek (cit. 35) descoperă că tumorile carcinoide conțin 5-hidroxitriptamină sau serotonină. Producția de derivați ai triptofanului apare ca element caracteristic în biologia acestor tumori. S-a constatat că 90—95% din tumorile carcinoide sînt capabile să dehidroxileze triptofanul, la 5-hidroxitriptamină. În cazuri grave, 40—80% din triptofanul ingerat cotidian poate fi dehidroxilat, diminuîndu-se conținutul triptofanului sanguin și deci sinteza proteică.

b) *Bradikinina.* Este un polipeptid compus din 9 aminoacizi, care are proprietatea de a produce bronhoconstricție și mai ales vasodilatație marcată.

c) *Histamina.* Se găsește mai ales în carcinoidele gastrice și tumorile secretante pulmonare.

d) *ACTH-MSH.* În literatură sînt citate cîteva cazuri de carcinoide asociate cu sindrom Cushing. Hallwright (1964) descrie un carcinoid pancreatic fără sindrom carcinoid, dar cu sindrom Cushing (cit. 2).

e) *Tirocalcitonina.* În 1970, Milhaud (cit. 35) găsește valori crescute de tirocalcitonină în serul unui bolnav operat pentru metastaze tiroidiene de carcinoid bronșic, în urmă cu 20 de ani. Este comunicat și un alt caz de carcinoid apendicular cu metastaze ganglionare, care a prezentat valori crescute ale calcitoninei, cu toate că tiroida era normală. Tot Milhaud comunică un caz de carcinoid intestinal cu valori ale calcitoninei de 7 ori mai mari decît la subiecții normali.

Carcinoidul mai secretă: prostaglandină, substanță P sau polipeptide pancreatice, somatostatin, glucagon, insulină, encefaline și endorfine. Din cele 4 clase de prostaglandine (PGE, PGF, PGA și PGB) numai PGE și PGF au fost găsite în tractul gastrointestinal. După părerea lui Benet (1970) (cit. 53), aceste prostaglandine apar în TGI prin iritație vagală și, ajunse în circulația generală, sînt inactivate la nivelul plămînului.

2.2.3. Sindromul carcinoid

Este ansamblul manifestărilor patologice consecutive activității secretorii a tumorilor carcinoide și a metastazelor lor. Carcinoidoza este asocierea dintre sindromul carcinoid și simptomele date de sindromul tumoro-metastatic.

Dacă definiția, atît de lapidară, întrunește totuși esența problemei, sindromul carcinoid este atît de puțin cunoscut încît mulți practicieni nu l-au întîlnit niciodată. Se pare că prima descriere a sindromului a fost făcută de Sir Maurice Cassidy în 1934. Una dintre primele legături dintre sindromul clinic și tumoră a făcut-o Thorson în 1954 (cit. 53). Făgărășanu (1967) (21) a susținut că sindromul carcinoid este constituit din: enteropatie cronică, tulburări vasomotorii (care au fost denumite de Cassidy „flush") și cardiopatia valvulară, consecutivă fibrozei endocardice.

După Geffroy (cit. 35), simptomele carcinoidului se pot grupa în două categorii:

Scanned with OKEN Scanner

2.2.3.1. *Manifestări paroxistice*

— „Flash"-ul vasomotor apare la 95% din cazuri. Este o roșeață localizată pe toracele superior, de intensitate variabilă, care poate apărea spontan sau după diferite excitații, cum ar fi mîncarea, palparea abdominală, ingestia de alcool sau emoțiile. Durata simptomelor vasomotorii variază de la bolnav la bolnav, majoritatea lor manifestîndu-se de la cîteva secunde, pînă la o oră. Concomitent cu roșeața tegumentară se descrie senzația de căldură cutanată, apariția edemului frontal și palpebral, congestia bucofaringiană și oculară. Uneori se semnalează și colaps vascular cu sincopă cardiacă.

— Semne respiratorii anormale: se descrie presiunea toracică, senzația de constricție laringiană, sufocare, bradipnee de tip astmatic, rinoree abundentă. Aceste modificări respiratorii apar la aproximativ 50% din pacienți.

— Se mai descriu diareea și tulburările de comportament, în care sînt incluse emotivitatea, anxietatea, somnolența.

2.2.3.2. Dintre *manifestările permanente sau de lungă durată* (după Geffroy), diareea apare la 72% din cazuri. La 40% din pacienți se descrie eritroza facială permanentă, pigmentația roșie-violacee și teleangiectazia pometilor.

Uneori se pot observa leziuni pelagroide pe antebraț, cu caracterul specific de fotosensibilitate, iar la 17,5% din cazuri se descriu edeme permanente.

Dintre simptomele permanente, cele cu cel mai larg răsunet asupra bolnavului sînt simptomele cardiace, care se cifrează la 27,5% din cazuri. Ele apar tardiv în evoluția carcinoidului, după 10—13 ani de la debut. Se caracterizează prin leziuni valvulare ale inimii drepte. Dispneea de efort este un prim simptom, după care poate să apară sindromul de insuficiență a inimii drepte: hepatomegalie (circulatorie și/sau tumorală), ascită, edemele membrelor inferioare. La auscultația inimii se percep sufluri sistolice la pulmonară și huruit diastolic prin retracția tricuspidei. Din aceste simptome s-a izolat entitatea clinică de cardiopatie carcinoidă.

2.2.3.3. *Fiziopatologia sindromului carcinoid*

Din 170 cazuri de carcinoid digestiv prezentate de Rapport (cit. 35) doar 23,5% au prezentat sindromul carcinoid.

Manifestările paroxistice sau permanente ale sindromului depind de secreția de serotonină, bradikinină și prostaglandine din tumoră.

Diareea se produce datorită accelerării tranzitului intestinal cauzată de acțiunea directă a serotoninei asupra musculaturii intestinale. Aceeași acțiune o are și substanța P și angiotensina, găsite în secreția tumorală.

Leziunile cardiovasculare, predominante în inima dreaptă, se datoresc acțiunii directe a serotoninei asupra miocardului. Inima stîngă este ferită datorită faptului că serotonina este distrusă la nivelul plămînului și nu mai ajunge în circulația inimii stîngi.

Leziunile pseudopelagroase apar datorită anomaliilor survenite în metabolismul triptofanului, care în cazul carcinoidului este folosit în proporție de pînă la 60% (față de 5% în condiții normale), pentru sinteza serotoninei, astfel că pentru sinteza vitaminei PP rămîne o cantitate insuficientă.

Scanned with OKEN Scanner

În apariţia edemelor sînt incriminaţi mai mulţi factori: hipoalbuminuria consecutivă tulburărilor din metabolismul triptofanului, hiponatremie prin acţiunea aldosteronică a serotoninei, reducerea filtrării glomerulare prin exces de serotonină, tulburări de permeabilitate capilară, generate de o plasmakinină.

2.2.4. Locul laboratorului în diagnosticul tumorilor carcinoide

Din arsenalul testelor de punere în evidenţă a metaboliţilor substanţelor secretate de tumora carcinoidă, la ora actuală cel mai folosit test este cel de punere în evidenţă calitativă şi cantitativă a acidului 5-hidroxiindol acetic (5-HIAA) provenit din degradarea metabolică a triptofanului. Pentru a avea semnificaţie, valorile acestui produs metabolic trebuie să crească în urina de 24 ore la valori de peste 7—10 mg. Aceste valori pun doar problema existenţei unei secreţii crescute de serotonină, fără a direcţiona localizarea sursei. Este explicabil şi în acest fel faptul că tumorile nesecretante pot rămîne nediagnosticate.

În Institutul Oncologic Cluj-Napoca s-a încercat o ameliorare a depistării 5-HIAA prin administrarea unor substanţe declanşatoare ale secreţiei, cum este alcoolul sau cafeaua, bolnavilor suspecţi de tumoră carcinoidă. Astfel, înaintea testării am administrat subiecţilor cîte 50—100 g alcool, după care în urina de 24 ore am găsit valori de 5-HIAA cu 5—10 unităţi mai mari decît în urina recoltată de la aceiaşi pacienţi fără stimulare artificială a secreţiei de serotonină.

Este interesant că la un caz, unde diagnosticul de tumoră carcinoidă a fost pus pe piesa de extirpare chirurgicală (apendice), valorile postoperatorii au crescut treptat, fapt care demonstrează posibilitatea multicentricităţii tumorilor carcinoide sau a apariţiei recidivei şi/sau metastazei secretante. La acest caz s-au efectuat investigaţii radiologice care însă nu au evidenţiat tumori în sfera digestivă. Bolnava este încă în observaţia noastră, cu valori plafonate de 5-HIAA la 15 mg/24 h.

Semnalăm faptul că dozările de laborator pot fi fals-pozitive datorită excesului de aport extern alimentar de serotonină (banane, suc de ananas) sau prin secreţia serotoninică a ciupercii Candida albicans, care de multe ori se găseşte saprofită în organism (Sokoloff, 1967 — cit. 35).

2.2.5. Stadializarea carcinoidului

O primă stadializare a carcinoidului a fost propusă de Jouanneau (35), care, pornind de la clasificarea stadială a cancerului gastric, ajunge la următoarea clasificare:

— Stadiul I: leziune localizată la mucoasă, sau cel mult pînă la invazia submucoasei;

— Stadiul II: invazia musculării pînă în apropierea seroasei;

— Stadiul III: invazia seroasei şi a vaselor limfatice, prinderea adventiciei vasculare şi a perimisiumului nervilor;

— Stadiul IV: difuziune ganglionară loco-regională şi metastazarea la distanţă.

Haskell (1980) (31) propune includerea carcinoidului în sistemul TNM, cu următoarea desfăşurare:

T_0 — nu se găseşte tumora primară

T_1 — tumoră mai mică sau egală cu 1 cm

T_2 — tumoră între 1,1—2 cm
T_3 — tumoră între 2,1—3 cm
T_4 — tumoră mai mare de 3 cm
N_0 — fără metastaze ganglionare regionale
N_1 — ganglionii limfatici regionali invadați
M_0 — fără metastaze
M_1 — metastaze prezente
A — caz asimptomatic
B — prezența sindromului carcinoid

2.2.6. **Prognostic**

Peskin și col. (1969) (cit. 31), Jouanneau et al. (1971) (35) atrag atenția asupra faptului că puține decese sînt imputabile evoluției maligne a carcinoidului, exceptînd tumorile metastazate, care apar foarte tîziu în evoluția carcinoidului. Cu toate acestea, supraviețuirea globală este de 8 ani, ajungîndu-se doar pentru unii pacienți cu metastaze, pînă la 10—20 de ani. La cazurile la care valorile 5-HIAA au fost crescute, rareori supraviețuirea a depășit 1 an (Haidu, 1974 — cit. 31). Analizînd supraviețuirea a 2837 cazuri de carcinoid, Godwin (1975) (27) ajunge la următoarele concluzii (Tabelul IV):

2.2.7. **Tratament**

De la început trebuie remarcat faptul că deși carcinoidul nu îndeplinește criteriile clasice ale malignității, majoritatea autorilor citați consideră că această neoplazie trebuie tratată ca o tumoră malignă. Cum cei mai mulți pacienți nu dezvoltă sindromul carcinoid, în mod obișnuit tratamentul se adresează direct tumorii primare — dacă o depistăm — prin procedee chirurgicale.

2.2.7.1. *Tratamentul chirurgical**

Extinderea tratamentului chirurgical depinde de localizarea tumorii, dimensiunile acesteia, stadiul clinic anticipat și condițiile generale ale pacientului.

Indicațiile tratamentului chirurgical sînt subordonate faptului că de cele mai multe ori începem să operăm fără a avea un diagnostic precis. Carcinoidele apendiculare, care rareori depășesc 2 cm sînt cel mai bine tratate prin apendicectomie. Rareori, cînd leziunea este adiacentă peretelui cecal, este necesară hemicolectomia dreaptă cu limfadenectomia ganglionilor regionali.

TABEL IV — **Rata de supraviețuire la 5 ani (%) a pacienților cu tumori carcinoide (du Godwin, 1975)**

LOCALIZARE	Supraviețuirea în funcție de stadiu %			Global (%)
	Local	Regional	La distanță	
Apendice	99	99	27	99
Bronhii	96	71	11	87
Rect	92	44	7	83
Intestin subțire	75	59	19	54
Stomac	93	23	0	52
Colon	77	65	17	52

* Acest subcapitol va fi dezvoltat în partea specială

Scanned with OKEN Scanner

În cazul tumorilor gastrice se recomandă excizia locală a tumorii, iar dacă examenul clinic și cel histopatologic extemporaneu arată invazie tumorală cu eventuale metastaze ganglionare, se recomandă gastrectomie 2/3 cu sau fără limfadenectomie, în funcție de aprecierea ganglionilor regionali (8, 35).

Descoperirea unui carcinoid al intestinului subțire trebuie să ne aducă în minte faptul că 1/3 din aceste tumori metastazează, de aceea se recomandă intervenția chirurgicală după principiile oncologice: rezecția în bloc incluzînd ganglionii regionali plus cel puțin 10 cm supra- și subtumoral. Dacă tumora este la mai puțin de 5 cm de valvula ileocecală, se recomandă hemicolectomia dreaptă.

Tumorile carcinoide rectale vor fi privite la fel ca și cancerele, adică orice tumoră care depășește 2 cm se va supune unei rezecții sau amputații, în funcție de distanța ce o separă de aparatul sfincterian (31). Tumorile sub 2 cm pot beneficia de excizia locală.

Tumorile carcinoide hepatice primare beneficiază de ablația tumorii sau rezecția segmentară a ficatului. După unii autori (44) rezecția forțată a tumorilor hepatice poate să favorizeze creșterea tumorii și apariția recidivelor. Metastazele care invadează ficatul nu sînt o contraindicație pentru rezecția paliativă a carcinoidelor primare simptomatice și metastatice (circa 3% din tumorile carcinoide se asociază cu metastaze hepatice) (44). Dacă metastazele sînt limitate la un singur lob hepatic, se recomandă hepatectomia parțială (31); dacă metastazele sînt bilaterale, se propune enucleerea acestor leziuni prin disecție oarbă cu degetul. În cazul metastazelor hepatice multiple, cu deprecierea progresivă a stării generale a bolnavului, este propusă ligatura arterei hepatice.

Evoluția carcinoidului simptomatic este însoțită deseori de apariția insuficienței cardiace, datorată hiperplaziei musculaturii valvulare sub acțiunea serotoninei. La pacienții cu ascită, apărută ca urmare a insuficienței cardiace drepte se poate proteza valvula tricuspidă.

2.2.7.2. *Radioterapia*

Părerea unanimă, pînă în prezent, a fost că radioterapia este ineficientă în tratamentul carcinoidului, cu excepția metastazelor osoase. Gaitan-Gaitan (1975) (cit. 31) raportează supraviețuire de lungă durată, fără boală la 5 bolnavi cu tumori carcinoide abdominale nerezecabile, după administrare de 2500 rad pe întreg abdomenul, doza fiind distribuită într-o perioadă de 4—6 săptămîni. Rezultatul acestor autori rămîne totuși izolat, întrucît nu s-au mai comunicat carcinoide tratate radiologic.

2.2.7.3. *Chimioterapia*

De la început se subliniază faptul că această formă terapeutică nu se folosește în fazele incipiente ale bolii. Ea pătrunde în terapie la cazurile la care simptomele, cu tot tratamentul aplicat, se exacerbează (Tabel V).

La fel ca în chimioterapia cancerului, și în carcinoid se observă o rată de răspuns redusă, remisiunea totală neapărînd niciodată. Combinarea drogurilor citostatice pare să fie superioară administrării unui

TABEL V — Chimioterapia în tumorile carcinoide (după Haskell, 1980)

Tratament	Nr. pacienți	Răspuns parțial		Autori
		Nr.	%	
AGENT UNIC				
Streptozotocin	23	7	30,0	Moertel,
Agenți alchilanți	39	9	23,0	1975, 78
5—FU	29	6	21,0	„
COMBINAȚIE DE DROGURI				
5—FU + Streptozotocin	53	20	38,0	„
CYC + MTX	12	7	58,0	Legha 1977

5—FU = 5-fluorouracil
CYC = Ciclofosfamidă
MTX = Metotrexat

singur agent. Combinația dintre 5-Fluorouracil și streptozotocin nu este toxică pentru măduva hematogenă, ambele droguri pot fi teoretic administrate în doze maxime. Observația clinică a arătat că dozele de citostatice nu pot fi mari de la început, deoarece, paradoxal, pot declanșa criza carcinoidă. Aceste exacerbări ale sindromului în timpul chimioterapiei sînt explicate de Mengel (1965) (cit. 50) prin eliberarea de metaboliți, consecutivă distrugerii celulei de către agentul citotoxic. De aceea, Moertel (cit. 31) recomandă începerea tratamentului cu 50% din doza totală pentru fiecare drog, iar creșterea dozei se face prin tatonare, deoarece administrarea preventivă de antiserotoninice nu poate preveni criza corcinoidă. Dozele și timpul de administrare trebuie să fie modulate în funcție de: măsurarea evidentă a beneficiului clinic, exacerbarea sindromului și evidentierea toxicității.

2.2.7.4. *Tratamentul sindromului carcinoid*

Prezența sindromului carcinoid, necesită luarea unor măsuri deosebite pentru tratament. În principal, se recomandă ca acest tratament să se bazeze pe următoarele principii: (Moertel și Schaffer 1974) (56):

a) În caz de istorie naturală de lungă durată a bolii, tratamentul va depinde de aspectul clinic;

b) Carcinoidul poate fi tratat alături de alte boli asociate;

c) Se vor trata dereglările metabolice cauzate de hipersecreția de hormoni printr-o alimentație și o hidratare adecvată;

d) Se va ataca în primul rînd tumora, la pacienții la care aceasta prezintă o creștere rapidă, cu invadarea consecutivă a ganglionilor limfatici regionali, a ficatului sau a altor organe;

e) Intervenția chirurgicală va fi efectuată sub măsuri speciale de securitate. Datorită secreției de serotonină și bradikinină din tumoră, anestezia este greu tolerată de bolnav. De aceea, în primul rînd se vor evita factorii declanșatori ai sindromului carcinoid, cum ar fi: anestezia locală, administrarea de succinil-colină, curară, morfină, evitarea agitației musculare și a prelungirii pregătirii intubației. În al doilea rînd, este prudent ca pacientul să fie premedicat cu un agent antiserotoninic, iar în cazurile cu

sindrom carcinoid sever şi cu un factor anti-bradikininic.

Bazîndu-ne pe aceste principii, tratamentul va fi îndreptat în 3 direcţii principale:

(A) Tratament general:

— pregătirea psihologică a bolnavului privitor la caracterul bolii şi a consecinţelor ei;

— depistarea din anamneză a factorilor declanşatori ai sindromului;

— stabilirea unei alimentaţii şi hidratări adecvate;

— tratamentul tulburărilor metabolice şi cardiace;

— tratamentul polivitaminic;

(B) Tratament farmacologic:

— Erupţia (flush-ul) răspunde la:

- blocant alfa-adrenergic
- antiserotonine: metysergid (Sansert)
- cypohetadin (Periactin)
- fenotiazine
- metil—DOPA (Aldomet): este eficace în special în carcinoidele gastroduodeno-ileale care produc primar 5—HTP (5-hidroxitriptamină)

— Hipermotilitatea intestinală se tratează cu alcaloizi de opiu, în conjuncţie cu un antiserotoninic;

— Bronhoconstricţia răspunde la medicaţia uzuală antihistaminică (isuprelul poate fi benefic);

— Hipotensiunea se tratează cu metoxamine (Vasoxil) şi angiotensive (Hypertensin). Adrenocorticoizii pot uneori preveni accesul hipotensiv.

(C) Tratament chirurgical.

2.2.8. Formele anatomo-clinice

2.2.8.1. *Carcinoidul gastric*

Carcinoidele gastrice reprezintă 2,5—5,8% din totalul tumorilor carcinoide, iar dintre tumorile gastrice 0,1%.

După Moertel (1974) (55), cele două sexe sînt afectate în proporţii egale.

Macroscopic, tumora poate prezenta alura unui cancer gastric: tumoră vegetantă, sesilă, dură, neregulată, invazivă, fixată la planurile subiacente. Alteori poate fi de talie mică, sesilă sau pediculată, de formă neregulată, moale. Deseori se observă o tumoră principală însoţită de mici tumori satelite.

Localizarea cea mai frecventă este antropilorică.

Invadarea ganglionară şi hepatică pornită de la carcinoidul gastric este apreciată între 19 şi 35%. Potenţialul de malignitate al carcinoidului gastric este mai mare decît al celui duodenal, rectal şi apendicular, aproximativ egală cu cea a carcinoidului enteral, fiind însă inferioară celor colice.

În unele cazuri, carcinoidul gastric se găseşte asociat cu: ulcerul gastro-duodenal (22—35%), cu tumori benigne şi cancerul gastric (35).

Diagnosticul de carcinoid gastric se face întîmplător, la fibroscopie sau în timpul unei operaţii.

Simptomele, cînd apar, constau din durere epigastrică, mult mai rar senzaţie de vomă, hematemeză şi pierdere în greutate. Ca o caracteristică se semnalează istoria de lungă durată a simptomelor.

Radiologic, de cele mai multe ori tumora apare cu aspect de polip.

Din punct de vedere funcţional, carcinoidele gastrice rar prezintă secreţie de serotonină, cu apariţia consecutivă de sindrom carcinoid; Moertel (1974) (55) constată la 6/90 cazuri. Explicaţia frecvenţei reduse a sindromului carcinoid constă în raritatea celulelor secretante în această localizare a carcinoidului.

Tratamentul este întotdeauna chirurgical. Dintre metodele folosi-

Scanned with OKEN Scanner

te se remarcă: a) excizia locală; b) gastrectomia de tip oncologic; c) în prezența metastazelor se recomandă și extirparea acestora.

Indicația uneia sau alteia din aceste metode este subordonată faptului că de cele mai multe ori începem să operăm fără a avea un diagnostic precis. Din acest motiv, Moreaux (cit. 35) propune efectuarea unei biopsii extemporanee și consideră că un rezultat pozitiv nu conduce spre lărgirea intervenției, extirparea locală fiind suficientă în cazul leziunilor mici care nu depășesc submucoasa. Dacă examenul histopatologic se face numai postoperator și arată că intervenția nu a extirpat întreaga tumoră sau tumora infiltrează grosimea peretelui, este necesară reintervenția pentru a efectua rezecția largă similară cu cea recomandată în cancerul gastric.

Prognosticul este, obișnuit, bun, supraviețuirea depășind 10 ani.

2.2.8.2. *Carcinoidul duodenal*

Are o frecvență de 2,5% din tumorile carcinoide ale tubului digestiv (35).

Aspectul macroscopic este de tumoră de talie mică, sub 2 cm, bine delimitată, de consistență fermă, situată submucos, de culoare gălbuie. Uneori poate fi ulcerată mucoasa. Se poate asocia cu ulcerul gastric, duodenal și litiaza veziculară (35).

Argentafinitatea carcinoidelor duodenale este variabilă.

Din punct de vedere histologic, în carcinoid s-au găsit mai multe tipuri de celule endocrine, ceea ce a făcut să apară coexistența cu sindromul hipoglicemiant (Kahr, cit. 35).

Diagnosticul clinic este suspicionat de durerile epigastrice, de intensitate moderată, fără orar și periodicitate, mai rar poate apare hemoragia digestivă și în fine se mai descrie icterul de retenție în cazul carcinoidelor ampulare și periampulare. La jumătate din cazuri însă, tumora se descoperă întîmplător intraoperator.

Examenul radiologic baritat poate arăta o imagine lacunară sau o deformare ulceroasă.

Adloff (cit. 35), prin arteriografia selectivă a trunchiului celiac și arterei mezenterice superioare, a evidențiat o hipervascularizație anarhică în jurul capului pancreatic.

Evoluția carcinoidului duodenal este în general lentă. Dozarea 5-HIAA nu arată valori ridicate.

Tratamentul este chirurgical. Se practică:

a) Excizia locală cînd tumora are alură benignă, este de talie mică și este localizată în bulb sau cel mai jos în D_2;

b) Gastroduodenectomia largă, preconizată de Adloff (cit. 35) se adresează tumorilor voluminoase, localizate în porțiunea inferioară a lui D_2, cu evoluție exo-duodenală, prepancreatică și asociată cu un ulcer bulbar.

c) Antroduodenectomie + vagotomie se recomandă în cazul tumorilor ce evoluează cu dureri epigastrice de tip ulceros, la care examenul radiologic suspicionează un ulcer gastric cu lacună regulată centrobulbară;

d) Duodeno-pancreatectomia cefalică este intervenția de excepție, adresată carcinoidului asociat cu ampulom vaterian.

Deocamdată, însă, literatura nu oferă criterii statistic valabile care să permită alegerea precisă a formelor de tratament, mai ales că, la

fel ca și în carcinoidul gastric, descoperirea tumorii este foarte des rezultatul întîmplării.

2.2.8.3. *Carcinoidul intestinului subțire*

Carcinoidul este cel mai frecvent cancer al intestinului subțire (Moertel, 1974) (54). 89% din toate tumorile carcinoide se găsesc în ileon și peste jumătate din acestea sînt localizate în ileonul terminal. În ansamblul tumorilor carcinoide digestive, carcinoidul intestinului subțire are o incidență ce variază între 9,8% (Diffenbaugh, cit. 35) și 41,1% (35).

Într-o statistică de 209 cazuri consecutive înregistrate la Mayo Clinic, depistate intraoperator (72 cazuri) sau la necropsie (137 cazuri), 53 din prima categorie au fost clinic manifeste și au prezentat metastaze în 93% din cazuri. Dintre cazurile fără simptomatologie clinică numai 9% au prezentat metastaze. Experiența Clinicii Mayo arată că dintre tumorile cu diametrul mai mic de 1 cm numai 2% metastazează, în timp ce cele cu diametrul de peste 2 cm, metastazează în proporție de 80%.

O treime din cazurile aceleiași serii au prezentat tumori carcinoide multiple. Procentul de 29% al acestor carcinoide multicentrice reprezintă cea mai înaltă incidență a neoplasmelor epiteliale maligne, sincrone.

La aproximativ 17% din cazurile de carcinoid ale intestinului subțire operate s-a constatat existența și a unui alt cancer primar. După autopsie cifra de asociere crește la 36% (54).

Tumorile carcinoide ale intestinului subțire sînt mult timp asimptomatice, evoluînd foarte lent. Moertel (1974) (54) constată că supraviețuirea medie de la diagnostic pînă la decesul care apare prin dezvoltarea metastazelor, este de 29 de ani.

Expresia clinică a bolii constă în dureri abdominale atipice, iar în fazele avansate apare diareea, pierderea în greutate și subocluziile. În 27% din cazuri (35) se palpează și o tumoră abdominală.

Timpul mediu de durată a simptomelor înainte de stabilirea diagnosticului este de 4 ani.

Examenul radiologic este neconcludent. Se poate vorbi de depistarea unei lacune tumorale intestinale la 57% din cazuri (35), la care se asociază accelerarea tranzitului în amonte de tumoră, cu dilatarea intestinului în acest segment.

Ajunse în această fază a diagnosticului, pentru verificarea și în cele din urmă confirmarea lui, apelăm la dozarea 5-HIAA din urină și a serotoninei serice. Dozarea repetată timp de 3 zile a 5-HIAA a arătat o acurateţe a testului de 78%. Serotoninemia este mai greu de efectuat, de aceea ea s-a efectuat la prea puține cazuri, pentru a putea oferi o valabilitate statistică.

Sindromul carcinoid apare la puține cazuri. La statistica lui Moertel abia 14 din 209 cazuri l-au prezentat. Foarte rar, apare în afara metastazelor hepatice și chiar în prezența acestora, doar 35% din pacienți dezvoltă sindromul clinic.

În literatură sînt descrise carcinoide intestinale care se descoperă în urma unor complicații pe care le provoacă, cum ar fi perforația intestinală și tulburările de vascularizație, localizate în seroasă și conjunctivă și manifestate prin hemoragii capilare.

Tratamentul carcinoidului intestinului subțire este chirurgical. El

Scanned with OKEN Scanner

trebuie să răspundă următoarelor principii: a) tumora carcinoidă a intestinului subțire trebuie considerată malignă și tratată în consecință; b) chirurgia de exereză este singurul tratament valabil.

Rata de supraviețuire, corectată*, la 5 ani este de 90%, iar la 10 ani de 75%. Recidivele apar în medie la 8 ani de la operație, dar se observă și după 20 de ani.

La pacienții considerați inoperabili, rata de supraviețuire la 5 ani este de 57%, iar la 10 ani de 43%. La pacienții cu metastaze hepatice această rată este de 31% la 5 ani și de 10% la 10 ani.

Tratamentul paliativ constă în rezecții parțiale și chimioterapie, (au fost descrise în partea generală).

2.2.8.4. *Carcinoidul apendicular*

Reprezintă localizarea cea mai frecventă a tumorii de-a lungul TGI. Este de la început considerat tumoră malignă (Vihelin și MacDonald (1943) (cit. 62). Privitor la malignitatea carcinoidului, părerile sînt însă împărțite. Dacă autorii citați consideră carcinoidul apriori malign, datorită invaziei musculare, D'Ingianni (1946) (cit. 62) din 29 carcinoide apendiculare găsește că, deși în 10 cazuri tumora invadase seroasa, numai la 3 pacienți s-au găsit metastaze ganglionare.

Carcinoidul este găsit între 0,15—0,20% din apendicectomii și reprezintă 30—45% din carcinoidele digestive și 80—90% din tumorile maligne apendiculare.

Vîrsta medie de diagnostic este între 30—35 ani (62). După Davies (cit. 2) și Polak (62) sexul feminin este afectat în proporție mai mare (66% și respectiv 71%). Se presupune că această incidență crescută a carcinoidului apendicular la sexul feminin este legată de frecvența crescută a chirurgiei pelviene la femeie, timp în care majoritatea ginecologilor efectuează și apendicectomia.

Macroscopic, carcinoidul se prezintă ca o tumoră mică, foarte rar peste 2 cm diametru, gălbuie sau maronie, neîncapsulată dar precis delimitată, localizată în special la vîrful organului, submucos. Localizarea submucoasă apare prin migrarea în profunzime a celulelor Kultschintsky și fixarea lor într-un plex nervos formîndu-se la acest nivel neuro-carcinoidul (Masson, cit. 60). De altfel, Papadaki et al (1983) (60), descriu la nivelul mucoasei apendiculare pe lîngă aceste celule neurocarcinoide cu proprietăți endocrino-secretante, un întreg complex de celule neurosecretorii, format din celule Kultschintsky migrate și alte 3 tipuri de celule: neuroni, celule Schwann și axoni cu dilatații saculare.

Extinderea la musculară a celulelor carcinoide este considerată un element de malignitate, care după datele din literatură se întîlnește la 64% din cazuri.

În ceea ce privește diagnosticul, considerăm foarte elocventă observația care arată că „diagnosticul carcinoidului apendicular se pune numai în laboratorul de anatomie patologică." Într-adevăr, în toate cazurile, carcinoidul s-a manifestat printr-o apendicită acută sau cronică, pentru care s-a efectuat apendicectomie, iar cauza apendicitei a fost depistată de anatomo-patolog.

Această modalitate de diagnostic este facilitată și de faptul că foarte rareori carcinoidul apendicular se

* Sînt eliminate decesele de altă cauză.

însoțește de sindromul hiperserotoninemiei. Remarcăm aici comunicarea lui Ponka (1973) (62), care la 35 carcinoide apendiculare înregistrate într-o perioadă de 28 ani nu a întîlnit niciodată sindromul carcinoid.

Tumora carcinoidă apendiculară are o evoluție foarte lentă. Sînt cazuri în care diagnosticul s-a stabilit în faza de tumoră ceco-apendiculară sau de metastază hepatică sau ganglionară.

Tratamentul carcinoidului apendicular este impus de momentul diagnosticului și aspectul anatomo-patologic al piesei.

După cum am văzut, examenul histopatologic al apendicelui duce aproape de regulă la stabilirea diagnosticului. În funcție de aspectul acestuia:

a) în cazul tumorilor carcinoide mici, localizate la vîrful apendicelui, fără penetrarea stratului muscular, apendicectomia se consideră suficientă;

b) cînd extensiunea tumorală depășește musculoasa, învadînd și vasele limfatice sau venoase, este recomandată o nouă intervenție chirurgicală, cînd se va efectua o explorare minuțioasă și o hemicolectomie dreaptă;

c) în cazul tumorilor localizate la baza apendicelui, fără invazia musculoasei, se recomandă apendicectomia cu un coleret din peretele cecal, iar în cazul invaziei, hemicolectomia dreaptă.

După Moertel (54), apendicectomia este tratamentul de elecție al tuturor tumorilor carcinoide care nu prezintă metastaze „grosier evidente". Excepție fac tumorile cu diametrul de peste 2 cm, care sînt văzute ca un cancer cu potențial evolutiv ridicat și sînt tratate ca atare.

2.2.8.5. *Carcinoidul colonului*

În prezentarea acestei localizări, se impune sublinierea a două constatări majore: pe de o parte numărul redus de carcinoide de colon prezentate în literatură, iar pe de altă parte severitatea evoluției sale; majoritatea tumorilor carcinoide colice sînt de o malignitate foarte agresivă, manifestată în special la carcinoidele cecale (35).

După Sanders și Axtel (1964) (cit. 2), incidența carcinoidului de colon în cadrul carcinoidelor digestive nu depășește 2,5%. Sauer (cit. 35) la 567 cazuri găsește 25 localizări colice (4,4%). Alți autori, pe un număr mai mic de cazuri, dau o incidență de 10%.

Localizarea cecală a tumorii reprezintă aproximativ 68% din carcinoidele colonului.

Vîrsta medie la diagnostic este de 59,7 ani (35).

La examenul macroscopic, în cele mai multe cazuri tumora apare voluminoasă, rareori sub 5 cm, însoțită de plicatura sau retractarea mezocolonului, avînd o culoare cianotică, cu aspect hipervascularizat.

Adenopatia tumorală se întîlnește la cca 50% din cazuri, iar metastazele hepatice se ridică la aceeași cifră. Procentele metastazelor sînt mult mai mari în cazul carcinoidului cecal, 67% față de 37% pentru restul colonului (Sanders și Axtel-cit. 35)

Examenul histopatologic confirmă malignitatea la marea majoritate a cazurilor.

Această rată mare de malignitate a carcinoidelor cecale încearcă să fie explicată pe de o parte prin marea aglomerare de celule Kultschintsky în regiunea ileo-cecală, iar pe de altă parte prin spațiul larg oferit dezvol-

Scanned with OKEN Scanner

tării carcinoidului în cavitatea cecului, care nu oferă semne clinice decît după ce tumora a ajuns la un volum apreciabil.

Diagnosticul este sugerat, mai ales în cazul carcinoidului cecal, de semnele unei apendicite, în rest semnele clinice sînt comune celor date de cancerul colic. Durerea este semnul cel mai frecvent și se localizează în fosa iliacă dreaptă. Se mai descriu, ca simptome de debut, ocluzia joasă și hemoragia digestivă inferioară.

La examenul fizic, se poate depista tumora din fosa iliacă dreaptă sau hepatomegalia datorită metastazei.

Examenul radiologic baritat oferă întotdeauna semnele unei tumori, fie benigne, fie maligne (cel mai frecvent).

Evoluția cazurilor este marcată de existența frecventă a metastazelor hepatice. Aceste metastaze secretante declanșează o serotoninemie elevată, cu eliminare urinară crescută de 5-HIAA. Din acest motiv, sindromul carcinoid apare la cca 50% din carcinoidele colice și supraviețuirea la 5 ani este mediocră: 3/12 (35).

Datorită acestor caractere deosebite ale carcinoidului colic față de celelalte localizări, tratamentul tumorii primare are un caracter mai mult paliativ. Hemicolectomia este rareori curativă, de aceea se preferă derivația internă și/sau ablația simultană a metastazelor hepatice.

S-a încercat, fără rezultat, hipofizectomia cu itrium radioactiv.

În prezența sindromului carcinoid se poate aplica tratamentul prezentat la generalități.

2.2.8.6. *Carcinoidul rectal*

Localizarea rectală a carcinoidului ocupă locul al 3-lea între carcinoidele tubului digestiv, formînd aproximativ 12% dintre cazurile publicate în literatură (63).

Primul carcinoid rectal a fost descris de Saltykow în 1912 (cit 35) și a fost descoperit la autopsie. De atunci au fost publicate peste 100 de cazuri.

Folosind în criteriile de malignitate, dimensiunea tumorii (peste 2 cm) și profunzimea invaziei (stratul muscular), aproximativ 40% din toate carcinoidele rectale sînt maligne (59, 63).

Între tumorile cu dimensiuni de sub 1 cm caracterele de malignitate s-au întîlnit la 4% din cazuri, în timp ce la cele de 2 cm sau mai mult, la 93% din cazuri. Aproximativ 12% din carcinoidele rectale prezintă metastaze la distanță (63).

Macroscopic, carcinoidele rectale au aspectul unor tumori bine delimitate, sesile, de culoare gălbuie, uneori ulcerate, de consistență fermă (59).

Spre deosebire de carcinoidele intestinului subțire, care de obicei sînt multiple, cele rectale sînt, în marea majoritate a cazurilor, singulare. Incidența acestei localizări variază între 2% și 45% (Bates, 1962; Caldavola, 1964; Quan, 1964) (cit. 69).

Asocierea la carcinoidul rectal a altor tumori maligne nu depășește 3% în statistica lui Orloff (1971), dar poate ajunge la 7%—9% după părerea lui Quan și Caldavola (cit. Orloff).

Microscopic, tumorile conțin celule rotunde sau poligonale, cu nuclei proeminenți și granule citoplasmatice acidofile. Celulele pot fi așezate în rozete sau mase tumorale. Deseori aceste celule nu sînt sensibile la coloranții argentafini. Adesea criteriile de malignitate celulară lipsesc și diagnosticul de malignitate trebuie să se bazeze pe extensia sub

Scanned with OKEN Scanner

stratul muscular și pe metastazele regionale și/sau la distanță.

Din punct de vedere clinic, se constată că într-o proporție crescută, 32%, carcinoidul rectal este asimptomatic, iar în 21% din cazuri simptomele au caracterele altor boli.

Cel mai comun simptom este rectoragia moderată, întîlnită la 1/3 din cazuri. Ea apare ca urmare a ulcerării tumorii. Se mai descriu constipația și simptomele obstructive.

Simptomatologia generală, în sensul sindromului carcinoid, este cu totul excepțională. Saegesser și Gross (1969) (68) descriu primul caz de sindrom carcinoid la un pacient cu tumoră rectală, dar și la acesta, valorile urinare au rămas normale timp de 3 ani, cînd brusc au crescut, precedînd decesul imediat al bolnavului. Atît la pacienții care au metastaze hepatice, cît și la cei la care acestea nu au fost depistate, valorile 5-HIAA rămîn normale (Warner și Warner, 1962; Orloff, 1971) (59).

Tratamentul este chirurgical. Tumorile de pînă la 2 cm beneficiază de excizia locală, în timp ce celelalte, mai mari, la care invazia subiacentă depășește 90% din cazuri, vor fi tratate după principiile oncologice ale localizării tumorii față de orificiul anal. În urma acestei terapii, supraviețuirea globală la 5 ani este de 76% (59) (pentru tumorile de sub 2 cm de 100%, iar pentru celelalte de 57%).

2.3. Glucagonomul

Este tumora rezultată din proliferarea celulelor A alte TGI și care în 64% din cazuri este malignă (32). După o primă observație asupra sindromului glucagonom făcută de Becker în 1942, McGavran și col. în 1966 și Mallinson și col. 1974 (cit. 61) au sitematizat din punct de vedere clinic sindromul declanșat de hipersecreția de glucagon. Acesta se caracterizează printr-o dermatoză de tip eritem necrotic migrator (Willkinson 1973, cit. 61). Glucagonoamele sînt puțin frecvente. Compara și col. în 1982 (65), adună din literatură 47 de cazuri. Autorii găsesc o frecvență mai mare la femei decît la bărbați: 3/1, vîrsta medie de apariție fiind 50 de ani. În peste 98% din cazuri a fost găsit în pancreas dar s-au descris și tumori localizate în peretele duodenal (Roggli, Judge și McGavran 1979) (cit. 61).

Eritemul necrotic se prezintă ca o atenția asupra bolii la 88% din cazuri. Odată acest semn înregistrat, prin examinări paraclinice s-au mai găsit: — diabet la 95% din cazuri (Pizzi în 1982 prezintă un caz cu eritem necrotic cu originea în glucagonom, fără diabet) (61); — pierdere accentuată în greutate; — tot în proporție de 95%, s-a mai găsit anemie normocitară și normocromă la 91% din pacienți.

Eritemul necrotic se prezintă ca o leziune maculo-papuloasă ce evoluează centripet, lăsînd în același timp centrul leziunii clar. Colorația roșiatică a pielii este intermitentă și se mută dintr-o parte în alta, în timp ce locul leziunii inițiale, apare vindecat. Leziunile apar cel mai frecvent în zonele de „fricțiune" cum ar fi: încheieturile, regiunile inghinale, membrele inferioare, mîinile, picioarele și aria periorală.

Diagnosticul diferențial al eritemului necrotic migrator se face în primul rînd cu acrodermatita enteropatică, care apare în urma unui deficit de zinc și a unei denutriții severe (61).

În 57% din cazuri s-a semnalat glosită sau stomatită. Unii dintre

Scanned with OKEN Scanner

pacienţi prezintă diaree şi/sau tromboze venoase.

În glucagonom, diabetul are o intensitate foarte variabilă. La pacienţii care prezintă dermatită, diabet fără antecedente familiale şi hiperglucagonemie variabilă, este indicat să se efectueze testul de stimulare la arginină şi testul de frenare al glucozei şi a somatostatinei (Tesseraud 1982, cit. 61), pentru a decela o eventuală secreţie autonomă de glucagon. În general în cadrul sindromului glucagonom, administrarea de arginină, duce la o creştere considerabilă a glucagonului, creştere care nu poate fi anihilată prin administrarea per os a glucozei. De aceea diabetul din glucagonom este considerat un sindrom paraneoplazic care dispare rapid după exereza tumorii şi a eventualelor ei metastaze.

Anatomo-patologic se constată că rare ori dimensiunile tumorii sînt sub 3 cm. Baden 1977 şi Yoshinage (1966) (cit. 15) descriu un glucagonom care ocupa întreg pancreasul. Tumora este bine delimitată şi poate fi bi sau multifocală, cînd realizează aspectul de adenomatoză difuză (15). În 80% din cazuri leziunile tumorale sînt maligne (carcinoame) şi numai în 20% sînt adenoame benigne (15). În 2/3 din cazuri desvoltă metastaze indiferent care sînt dimensiunile tumorii primare. Cele mai frecvente metastaze sînt în ficat şi în ganglionii limfatici regionali, dar s-au descris şi metastaze peritoneale, ovariene, suprarenaliene şi vertebrale.

Mieroscopic se găsesc celule tumorale poliedrice, cu citoplasmă eozinofilă, discret granulară; nu s-au descris glucagonoame anaplastice.

Tratamentul se adresează atît simptoamelor cutanate care aparţin dermatologului, cît şi tumorii primare. Deoarece trei sferturi din cazuri poartă o tumoră malignă, tratamentul va fi exereza chirurgicală care trebuie să respecte principiile oncologice.

Ca tratament postoperator sau paliativ se preconizează chimioterapia cu streptozotocin şi difenil-hidantoin. La acestea se poate adăuga somatostatinul care inhibă secreţia de glucagon (Sabier, 1980, cit. 61).

În 1983 Anne Kissinger et al. (37) publică un articol în care susţin că asocierea DTIC la celelalte citostatice, ar mări rata de răspuns, evoluţia tumorii oprindu-se pentru cîţiva ani.

2.4. VIPomul şi PPomul

În 1958 Werner şi Morrison au descris 2 cazuri de tumori pancreatice cu origine în celulele DI şi PP, care au decedat în urma unor scaune diareice multiple şi a hipocalcemiei. Ulterior s-a constatat că aceste simptome se datoresc secreţiei de VIP (Vasoactive Intestinal Polipeptide) şi de substanţă PP (Pancreatic Polipeptid). De aici s-a acordat acestor tumori, în funcţie de predominenţa unora din celule, numele de VIP-ome dacă predomină celulele secretoare de VIP şi respectiv PPome, dacă predomină cele secretante de substanţă PP.

Studierea amănunţită a cazurilor cu acest tip de simptome a dus la crearea sindromului WDHA* sau sindromul holerei pancreatice (Werner-Morrison). Alături de aceste simptome majore, pot apărea:

* WDHA — Watery Diarrhea, Hipokalemia, Aclorhydria = diaree apoasă, hipopotasemie aclorhidrie

— erupţia urticariană de tip „flush“ (20%)
— diabet moderat (15%) şi
— hipercalcemie (48%) (Sandström şi col., 1981) (69).

Iniţial, secreţia de VIP a fost localizată într-un tumoră pancreatică derivată din celule non-beta. Bloom şi Julia Polak (1973) (cit. 38), prin dozări serice la unii pacienţi cu acest fel de simptome, nu au găsit valori crescute ale VIP, dar la laparotomie nu s-au putut identifica tumori pancreatice. Aceste cazuri au fost încadrate în pseudosindromul Werner-Morrison. S-a constatat că la copii tumorile cu secreţie de VIP pot fi şi de origine neurogenă: ganglioneuroame, neuroblastoame şi feocromocitoame.

Cele mai frecvente simptome ale VIPoamelor şi PPoamelor sînt diareea şi hipokaliemia. Kraft şi col. (1970) (cit. 69) au observat că de la debutul bolii pînă la stabilirea diagnosticului corect trece un timp mediu de trei ani.

La toţi pacienţii la care se suspectează un astfel de sindrom, se recomandă începerea investigaţiilor prin dozarea radioimunologică plasmatică a VIP, cînd vom găsi valori mai mari de 60 pmol/1.

Deoarece această examinare nu este încă în uzajul multor laboratoare, angiografia percutană, transhepatică portală, ultrasonografia pancreatică sau tomografia computerizată sînt examinările de utilizat. Cum însă toate aceste examinări presupun găsirea unei tumori, este necesar să amintim că într-un număr de cazuri (12 din 55 după Werner şi Morrison) secreţia de VIP este realizată de hiperplazii difuze ale celulelor pancreatice, care nu pot fi astfel evidenţiate. De asemenea, secreţia de substanţă P este şi apanajul tumorilor carcinoide. De aceea, Werner şi Morrison recomandă ca la toţi pacienţii la care suspectăm sindromul colerei pancreatice să practicăm o explorare chirurgicală. La această explorare vom găsi deseori vezicula biliară mare, atonică, conţinînd bilă diluată cu o mare concentraţie de bicarbonat şi ioni de clor.

Orice tumoră vizibilă va fi excizată. Dacă nu se găsesc tumori, se va executa o pancreatectomie distală pentru a putea obiectiviza histopatologic o eventuală hiperplazie difuză a celulelor secretante.

Tumora depistată va fi extirpată după principiile oncologice, avînd în vedere faptul că pînă la 50% din tumorile VIP- şi PP-secretante sînt maligne (Werner şi Morrison, cit. 38)

2.5. Somatostatinomul

Derivă din celulele D ale tractului gastrointestinal, iar tumora produce somatostatină, care este un factor de inhibare a secreţiei hormonale, atît endo cît şi exocrine. Iniţial somatostatina a fost extrasă din hipotalamusul bovin şi a fost definită chimic de Schally în 1973 (cit. 32).

Primele două somatostatinoame au fost comunicate aproape simultan în 1977 de Ganda et al. şi Larson et al. (cit. 32). Pînă în 1980, au fost comunicate 6 somatostatinoame pancreatice, unul duodenal şi unul în jejunul superior (32). Dintre tumorile pancreatice 5 dăduseră deja metastaze în momentul depistării.

Sindromul somatostatinomului este format din: diabet, diaree, calculoză biliară, steatoree, hipoclorhidrie şi anemie normocromă.

Toate simptomele sindromului pot fi explicate fiziopatologic prin acţiunea somatostatinei de inhibare a secreţiei hormonale;

Scanned with OKEN Scanner

— diabetul prin inhibarea secreției de insulină;
— secreția exocrină pancreatică prin inhibarea secreției lipazei și proteazei, cu apariția steatoreei;
— hipoclorhidria prin inhibarea secreției acide gastrice;
— diareea prin inhibarea absorbției apei la nivelul intestinului subțire;
— calculoza biliară prin inhibarea contracției veziculei biliare
— anemia se presupune că apare prin inhibarea secreției de eritropoetină;

La cazurile cu somatostatinom intestinal nu s-au citat semnele sindromului.

Diagnosticul s-a pus pe baza datelor examenului clinic la care s-au adăugat echotomografia, tomografia computerizată, arteriografia trunchiului celiac.

Tratamentul este intotdeauna chirurgical, cu respectarea principiilor oncologice, avîndu-se în vedere potențialul crescut de metastazare, mai ales a somatostatinomului pancreatic.

2.6. Neurotensinomul

În 1980 Halmstaedter (32) comunică 2 cazuri de neurotensinom pancreatic descoperite întîmplător la laparotomie și apoi la examenul histochimic. Bolnavii implicați au fost tratați pentru sindrom Zollinger-Ellison.

Autorul constată că imunohistochimic tumora conține cu preponderență celule N. Substanța eliberată de aceste celule este un polipeptid care s-a găsit atît în hipotalamus cît și în intestin. Pe lîngă celulele N, în neurotensinom se mai găsesc celule G, PP și A. De aceea, din punct de vedere histologic aceste tumori pot fi denumite neurotensinoame mixte.

Neurotensina eliberată de tumoră, a dus la șobolani la creșterea presiunii în lumenul intestinal.

Pînă în prezent acestea sînt singurele date în legătură cu tumora derivată din celulele N.

3. Asocieri endocrinosecretante în tumorile pancreatice

Tumorile endocrine pancreatice secretă, de cele mai multe ori un număr mare de hormoni. Sandström și col. (1981) (69) publică un caz în care la radioimuno-testare, s-au găsit valori crescute atît pentru VIP (peste 80 pmol/1) cît și pentru PP. Valorile crescute ale PP în coada pancreasului (peste 100 pmol/1) atrag atenția asupra unei tumori localizate în această regiune, deoarece în mod normal numai capul pancreasului secretă această substanță.

În 1980 Sylvia Asa și col. (7) prezintă cazul unei femei de 68 ani care, clinic a prezentat sindrom Zollinger—Ellison, iar mai tîrziu, în evoluția cazului a apărut și sindrom Cushing. Prin tehnica testării imunoperoxidazei s-a constatat că tumora conține gastrină, ACTH, alfa-endorfină, somatostatin și calcitonin. Histologic s-a depistat un carcinom insular, format dintr-un singur tip de celule, ce conțin granule secretorii de diferite dimensiuni.

Scanned with OKEN Scanner

Astfel de tumori insulare cu secreţie endocrină secvenţială au mai fost descrise de Valborn et al .1951, Hammer 1975, Ohneda 1979, O'Neal 1968, Broder 1973, Walter 1973 (cit. 7), Loeuill, et al. 1980 (39). Din cele două cazuri descrise de Hammer, la unul, prima examinare a dus la concluzia că se află în faţa unui gastrinom. Şase ani mai tîrziu, clinic şi biochimic, s-a pus în evidenţă prezenţa altor două peptide cu acţiune hormonală, de tip insulină şi glucagon, fără a se depista modificări morfologice ale reticolului endoplasmatic, a aparatului Golgi sau numărului şi dimensiunilor granulelor secretante. Ohneda a descris cazul unui insulinom malign care, după cîţiva ani de la debut, s-a transformat într-o tumoră secretoare de glucagon.

Cazul publicat de Loeuill et al. în 1980 prezintă interes prin faptul că sindromul Zollinger Ellison apare la o fetiţă de 11 ani, lucru rar întîlnit în cadrul SZE. La acest caz după gastrectomie, a apărut sindromul Cushing pe care autorii l-au interpretat ca o paraneoplazie. Afirmaţia se bazează pe studiul lui Robert (1977) care consideră că nivelul ACTH-ului este dependent de caracterul antigenic al hormonului secretat, care poate deveni likehormon. În cazul de faţă, gama lipotrofina, alfa şi gama endorfina secretate de tumora pancreatică, au dus la augmentarea secreţiei de ACTH.

Patogeneza tumorilor multihormonale este încă puţin elucidată. Ohneda, Haitz (1971) şi Larsson 1976 (cit. 7) consideră că este vorba de o proliferare compensatorie a unei populaţii celulare, ca o reacţie antagonistă la excesul unui hormon. Această supoziţie nu explică însă existenţa unei singure populaţii celulare, care secretă mai mulţi hormoni, fără a apărea modificări morfologice tumorale.

O altă alternativă în explicarea acestei modalităţi secretorii, ar constitui originea celulelor secretante în ductele pancreatice, apărute din celule pluripotente nediferenţiate, care au capacitatea de a se dezvolta în cîteva tipuri de celule endocrine şi să producă hormoni multipli.

Prezenţa mai multor hormoni într-o celulă endocrină, a fost semnalată atît în celulele normale cît şi în cele tumorale. În hipofiza normală s-a găsit FSH şi LH în aceeaşi celulă, iar în celulele antro-pilorice secretante de gastrină s-au pus în evidenţă peptide encefalin-like şi ACTH-like (Larson 1974 cit. 7). S-a emis ipoteza că, în unele cazuri, transformarea malignă a celulei determină modificări ale genomului ce ar putea astfel explica secreţia de hormoni multipli (7).

4. APUD-ome extradigestive

4.1. APUD-ome cutanate

4.1.1. Celulele Merkel

Pe baza caracterelor morfologice şi microscopice (la microscopia optică şi electronică), precum şi a proprietăţilor histo-chimice, celulele cutanate de tip Merkel sînt considerate de mulţi autori, ca făcînd

parte din sistemul APUD. Ele stau la baza unor tumori cutanate cu caractere particulare care au fost descrise pentru prima dată de Tang în 1978 (Arnulf et al. 1983) (6).

Celulele Merkel au fost descoperite în 1875 și sînt localizate în stratul bazal al epidermului, în mucoasa bucală și foarte rar în derm (Hashimoto 1972). Aceste celule sînt întotdeauna găsite în contact cu terminații nervoase în formă de disc. La microscopia electronică se depistează elemente care le conferă originea în creasta neurală, de unde au migrat în epiderm pe calea nervilor periferici (Breathanch 1970) (cit. 6).

În 1979 Hartschuch găsește în aceste celule, o producție endogenă de metionin-encefalină. Gu (1981) găsește în celule, o enzimă care în mod normal este prezentă doar la nivelul neuronilor și a celulelor APUD (6).

Organizarea tumorală a acestor celule a fost încadrată în APUD-omul cutanat. Pînă în 1982 în literatură au fost prezentate 58 de cazuri. Aceste tumori se observă în special la subiecții din deceniile 6—7 de viață, ambele sexe fiind interesate în proporții egale.

Bolnavii acuză apariția unei tumori cutanate care se dezvoltă progresiv, cu predilecție la nivelul masivului facial. Macroscopic se observă un mic nodul subcutanat, sesil, rozaceu, nedureros, cu diametrul în medie de 2 cm. Arnulf (1982) citează 10 decese de cauză tumorală, din cele 58 de cazuri citate în literatură.

Proliferarea tumorală este acompaniată de producția de calcitonină, somatostatin și insulină (Gould et al. 1981), ACTH (Gould și Iwasaki 1981) (6).

Arnulf și col. 1982 și Gloor (1982) (cit. Arnulf) găsesc și secreție de neuroenolază specifică.

Examinările microscopice optice au confundat deseori această tumoră cu metastazele cutanate de carcinom nediferențiat sau cu limfomul malign. Histochimia și microscopia electronică pot transa însă diagnosticul.

Tratamentul este chirurgical. La cazurile amintite s-a efectuat excizia-biopsie. Uneori, din cauza recidivelor locale destul de frecvente, au fost necesare mai multe excizii. De aceea considerăm că după obținerea diagnosticului histopatologic, bolnavul trebuie dispensarizat iar la apariția recidivei să se procedeze la tratamentul de exereză după principiile oncologice.

4.1.2. **Melanomul**

Cercetări recente au dus la concluzia că și melanomul malign ar face parte din APUD-ome. Este bine cunoscut faptul că melanocitele iau naștere în creasta neurală, iar în timpul vieții intrauterine migrează prin țesutul celular subcutanat, piele și foliculii piloși, în epiderm (Gartman 1976) (24), Horai et al. 1979 (33). Ariel (1980) (3) conclude că deși din punct de vedere embriologic și histologic melanocitele fac parte din sistemul APUD, încă nu s-a demonstrat că ar produce hormoni sau substanțe hormon like. Cu toate acestea, în țesutul tumoral derivat din melanocite, deci în melanomul malign, Horai et al. (1979) (33) au detectat o cantitate considerabilă de serotonină, cu o activitate crescută a triptofanhidroxilazei, enzima cheie a biosintezei de amine.

Aceste rezultate formează suportul obiectiv al concluziei că melanomul este o tumoră secretantă de amine.

Scanned with OKEN Scanner

4.2. APUD-ome pulmonare

APUD-omul bronhopulmonar cel mai frecvent întîlnit este carcinoidul. El constituie de asemenea localizarea extradigestivă cea mai frecventă a acestor tumori. S-a susținut de unii autori, că și carcinomul bronhopulmonar cu celule mici, ar avea capacități secretorii și s-ar putea încadra astfel în această categorie de tumori. Unele particularități histo-chimice ale carcinomului bronhopulmonar au fost utilizate în argumentarea acestei apartenențe (67).

Carcinoidul bronhopulmonar secretă 5-hidroxitriptofan și serotonină. În formele asimptomatice, eliminarea urinară a acidului 5-hidroxiindolacetic asociată cu o leziune minimală în plămîn, descoperită întîmplător la examenul radiologic, permite diagnosticul formei clinice (Warner, Kirschner și col. 1961) (cit. 82).

În formele simptomatice sindromul vasomotor (flush) domină tabloul clinic. Poate dura timp variabil, uneori pînă la 3—4 zile, caracterizat prin vasodilatație periferică, edem facial și periorbital, precum și lăcrimare, exces de salivație, transpirație și tahicardie. În formele severe, apare hipertensiune, oligurie, diaree și uneori edem pulmonar. De reținut că apariția sindromului poate fi precedată de o aură caracterizată prin anxietate, dezorientare și tremurături ale membrelor.

Între accesele vasomotorii, bolnavul nu prezintă tulburări.

Secrețiile multiple ale carcinoidului bronhopulmonar pot provoca pe lîngă sindromul serotoninic citat, tulburări endocrine multiple, acromegalie și mai frecvent, un sindrom Cushing (Melmon Kenneth) (cit. 77).

Sindromul Cushing-carcinoid, are o frecvență redusă în comparație cu tumorile endocrine ectopice ce secretă ACTH. Într-o serie de 85 tumori din această categorie, carcinoidul bronhopulmonar, a fost găsit numai la 2 bolnavi (Williams) (78). În aceste cazuri, se găsește în sînge, o cantitate crescută de ACTH și de corticosteroizi și o scădere a potasiului. De reținut valoarea acestor determinări, pentru stabilirea diagnosticului de sindrom Cushing prin tumoare ectopică (Masson și col. 1972) (76). Carcinoidul bronhopulmonar are un grad ridicat de malignitate, așa cum o arată extensiunea metastazelor în ganglioni, schelet, plămîni și alte organe. Prognosticul este din această cauză întunecat.

Tratamentul cu corticosteroizi este capabil să împiedice apariția crizelor vasomotorii și să prelungească viața bolnavilor pînă la 2 ani. Eficiența corticoterapiei la un bolnav bănuit a avea un carcinoid bronhopulmonar, poate servi ca un test în stabilirea diagnosticului. Modul prin care carticosteroizii împiedică apariția crizei vasomotorii, nu ne este cunoscut. S-a emis ipostaza, că ar interveni în sinteza kininelor, în producerea și acțiunea prostaglandinelor (Cline și Melmon 1966) (14).

Extirparea tumorii cînd este posibilă, ameliorează prognosticul, condiționat și aceasta de existența metastazelor.

4.3. APUD-ome ovariene

Pînă în prezent singurul APUD-om ovarian descris este carcinoidul. Este un neoplasm relativ rar, reprezentînd circa 0,1% din toate malignitățile ovariene (Datta el al. 1979) (17). Inițial se considera că originea carcinoidului ovarian este celula Kulchintsky, dar s-a constat că poate fi vorba de mai multe tipuri de

TABEL VI — **Diagnostic diferențial între tumorile carcinoide ovariene, primare și secundare (după Datta et al. 1979) (17)**

Primare	Metastatice
1. Unilaterale	1. Bilaterale
2. Asociate cu elemente teratomatoase	2. Fără asociere cu elemente teratomatoase
3. Fără tumoră primară extraovariană	3. Cu tumoră primară extraovariană
4. Sindromul carcinoid dispare după 24 h de la operație, iar valorile 5-HIAA revin la normal	4. Sindromul carcinoid persistă și după intervenția chirurgicală, iar valorile 5-HIAA rămîn augumentate
5. Lipsesc tumorile peritoneale asociate	5. Frecvent apar și tumori peritoneale asociate
6. Tumora are suprafața regulată, omogenă, fără noduli	6. Suprafața tumorii este regulată, dar punctată de noduli galbeni strălucitori

celule, în general celule ectopice din epiteliul TGI. După Godwin (1975) (27) carcinoidul ovarian este în general malign. El a fost pentru prima dată descris de Stewar et al. în 1939 (cit. 73), atît ca tumoră ovariană primară, cît și metastatică. Pînă în 1982 în literatură au fost prezentate 200 carcinoide ovariene primare și 45 metastatice.

Între tumorile carcinoide primare și cele metastatice există unele deosebiri care le pot individualiza (Tabel VI).

Ca simptome ale carcinoidului ovarian Young et al. (1982) (79), din 36 carcinoide primare, găsesc la 50% modificări în sens androgen, apoi mărirea în volum a abdomenului și metroragii.

Microscopic, Sporrong et al. (1982) (73), Datta et al. (1979) (17) găsesc în carcinoidele primare celule de tip insular (la cele mai multe cazuri) urmate de celule de tip trabecular și mai rar de tip stromal.

În privința diagnosticului diferențial, cele mai dese confuzii se fac cu tumora Brenner, tumorile de granuloasă, adenofibroamele și adenocarcinoamele ovariene. Diagnosticul de precizie se face numai histologic.

În privința secreției endocrine Sporrong et al. (73) constată că celulele trabeculare sînt secretante în proporție de 52%, cele stromale în proporție de 42% pe cînd cele de tip insular numai în proporție de 7%.

Prin teste imunohistochimice s-a constatat că în celulele carcinoidului primar se secretă substanță PP, glucagon, encefalin, și somatostatin, la care în carcinoidele metastatice se adaugă VIP și gastrină (17).

Tratamentul este chirurgical. Deoarece carcinoidele ovariene sînt considerate maligne, tratamentul operator se va face după principiile oncologice, histerectomie totală cu anexectomie bilaterală în cazul tumorilor primare, la care se adaugă ablația tumorii primare, în cele metastatice.

Prognosticul este în general rezervat.

Robboy et al. (1974) (cit. 17) urmărind 35 cazuri găsește 33% decese în primul an postoperator și 75% în următorii 4 ani.

4.4. În 1980, Matsuima et al. (47) publică cazul unei femei de 45 ani operată radical pentru un carcinom de col uterin în stadiul Ib. Examenul histologic a evidențiat un car-

Scanned with OKEN Scanner

cinom nediferențiat cu celule mici de tip carcinoid. Microscopia electronică a evidențiat deasemenea prezența unor granule endocrine. Prin teste radioimunologice, în celulele tumorale s-au evidențiat valori crescute ale somatostatinei, VIP, gastrinei și substanței P.

5. Neoplazii Endocrine Multiple (Poliendocrinopatii)

Pentru început considerăm necesar să facem cîteva precizări cu privire la definiția și nomenclatura acestei entități patologice.

După cum este enunțat subtitlul, ne aflăm în fața unei secreții multiple de hormoni cu originea în diferite țesuturi endocrine, fără relații fiziologice între ele, secreție apărută simultan și manifestată clinic prin sindroame specifice (Richard et al. 1981) (66).

În funcție de aspectul macroscopic al țesutului endocrinosecretant, în literatură au apărut termenii de Neoplazii Endocrine Multiple, de la englezescul Multiple Endocrine Neoplasia care definește țesuturile tumorale secretoare de hormoni, situația cea mai frecvent întîlnită în cadrul APUD-oamelor și termenul Adenoame Multiple Endocrine, de la Multiple Endocrine Adenoma care încearcă să sugereze o hiperplazie benignă secretoare de hormoni. Termenul de adenom se referă la transformarea adenomatoasă a țesutului secretant, cum este spre exemplu prolactinomul, adenom benign hipofizar.

Indiferent de terminologia folosită, cadrul clinic al acestor poliendocrinopatii este același, de aceea vom folosi termenul de Neoplazie Endocrină Multiplă, păstrînd acronimul englezesc MEN întîlnit în literatura medicală (fig. 1), termen care se integrează în patologia tumorală.

5.1. Neoplazii Endocrine Multiple de tip 1.

Acest sindrom este cunoscut în literatură și sub numele de sindrom Wermer. Sindromul are apariție familială și se caracterizează prin leziuni endocrino-secretante hiperplazice, sau neoplazice ale paratiroidelor, insulelor Langherhans pancreatice și lobului anterior al hipofizei. Friesen (1979) (23) și Haskell (1980) (30) apreciază că uneori la aceste trei leziuni se adaugă modificări ale glandelor suprarenale și tiroidă. Oricare din organele lezate pot domina, prin secreția lor, tabloul clinic. Elementul cel mai constant al sindromului rămîne însă leziunea paratiroidelor care apare la 87% din cazuri (71).

În 90% din cazuri celulele paratiroidiene sînt hiperplazice și/sau adenomatoase.

Adenoamele sînt mai frecvente decît hiperplazia, iar plurifocalitatea este tipică. Evoluția clinică a hiperparatiroidismului este lentă și se manifestă doar la 66% din cazuri, prin hipercalcemie intermitentă.

Participarea pancreatică la acest sindrom se întîlnește la 84% din cazurile cu MEN (fig. 1) și la 70% dintre acestea apare un gastrinom secretant de gastrină a cărei consecință este apariția SZE. Malignitatea leziunii pancreatice este dificil de susținut. În general se apreciază că gastrinomul familial din sindro-

mul Wermer este benign față de cel apărut sporadic, care de cele mai multe ori este malign. Din toate cazurile de SZE descrise 42% au apărut în cadrul MEN. Plurifocalitatea (71%) și secreția mixtă a gastrinomului sînt caracteristice sindromului Wermer.

Adenoamele sau hiperplaziile hipofizare au fost întîlnite la circa 50%—65% din cazurile cu MEN tip 1. Ori care dintre cele trei tipuri de celule ale lobului anterior hipofizar pot fi interesate în sindrom, singure sau în combinație. Clinic, prin creșterea nivelului somatotrofinei apare acromegalia; a adrenocorticotrofinei, b. Cushing; a hormonului stimulator al melanocitelor, sindromul de hiperpigmentare; iar prin augmentarea nivelului de prolactină, sindromul amenoree-galactoree (29). Apariția familială a prolactinomului este considerată tipică sindromului MEN de tip I. Se mai observă hiperplazia și/sau transformarea adenomatoasă a suprarenalei, cu apariția hipercorticismului primar și a hiperaldosteronismului. Uneori în acest sindrom se pot întîlni și tumorile carcinoide. (29).

În 1981 Richard et al. (66) publică, ca o complicație a adenomului hipofizar, apoplexia pituitară. După Weisberg (1977) și Powel (1979) (cit. 66), incidența acestei complicații este de 4—5%. S-a emis ipoteza că această complicație ar fi urmarea ischemiei apărute prin compresiune tumorală.

Evoluția lentă a sindromului, chiar cînd simptomele revelatoare sînt prezente, face ca tratamentul să nu fie aplicat decît în prezența metastazelor. Această circumstanță apare după circa 5—6 ani de evoluție cînd tumorile sindromului sînt deja maligne. De aceea chiar și la membrii asimptomatici ai unei familii cu sindrom Wermer sau la descendenții acesteia, făcîndu-se testele hormonale se pot descoperi hiperplazii, ce vor putea fi îndepărtate cu cîțiva ani înainte de malignizare.

5.2. Neoplazii Endocrine Multiple de tip 2

În această categorie se disting MEN tip 2 a sau sindromul Sipple și MEN tip 2 b.

Ca definiție, sindromul Sipple este o combinație de carcinom tiroidian medular multifocal și feocromocitom (64), la acestea Friesen (23) adaugă hiperplazia și/sau adenomul paratiroidian.

Prima observație de cancer tiroidian asociat cu feocromocitom a fost făcută de Gisemberg și Wallenstein în 1932, la o autopsie. În 1961 Sipple publică 537 cazuri de feocromocitom printre care cancerul tiroidian medular este de 14 ori mai frecvent decît la populația generală (cit. 29).

Cancerul tiroidian medular are o incidență de 3,5—10% între cancerele tiroidiene. El secretă calcitonină, prostaglandine E și F2 alfa, ACTH, serotonină, histamină. Supraviețuirea la 5 ani este de 80%, iar la 10 ani 67% (Chong cit. 29).

Feocromocitomul este tumora celulelor cromafine dezvoltată în medulosuprarenală și secretă un exces de catecolamine. Forma familială apare în 5—10% din cazuri (Herman 1964) (cit. 29). În 2%—10% din cazuri, tumorile sînt maligne.

Asocierea acestor tumori a fost întîlnită pînă în prezent la circa 200 cazuri. Vîrsta medie de apariție este 37,5 ani, dar se observă o variație de la 15 la 79 ani. Se întîlnește mai frecvent la femei, raportul femei

Scanned with OKEN Scanner

bărbați fiind 2:1. Carcinomul tiroidian din cadrul sindromului Sipple este de obicei bilateral și are, la cele mai multe cazuri, caractere familiale.

Aspectul clinic poate fi dominat atît de simptomele feocromocitomului cît și ale cancerului tiroidian. Cînd predomină feocromocitonul în asociere cu hiperparatiroidismul, carcinomul medular tiroidian nu poate fi evidențiat decît imuno-chimic, determinînd calcitonina eliberată în exces. La membrii asimptomatici ai unei familii cu sindrom Sipple dozarea calcitoninei circulante, este unica modalitate de diagnostic.

Cînd înafara cancerului tiroidian, feocromocitomului și adenoamelor paratiroidiene mai apar neurinoame și/sau nevroame mucoase, Caney și Sizemore (1976) (cit. 64) denumesc sindromul, MEN tip II b. Neurofibromatoza se caracterizează prin anomalii ce realizează un „fenotip complet" în care se găsesc:

— membre lungi în arachnodactilie
— față de aspect negroid;
— malformații osoase: asimetrie facială și de craniu, devieri cifotice și scoliotice, deformație ogivală a palatului, torace înfundat, genu valgum;
— ganglioneuromatoză intestinală ce interesează întreg TGI ceea ce le-a făcut pe Carney (cit. 64) să le asemuiască cu un „iceberg cu vîrful pe limbă și baza la anus";
— coloratia de cafea cu lapte a tegumentelor.

Aceste leziuni pot fi evidențiate de la naștere sau apar în primul an de viață.

După Friesen (23) MEN tip II b este probabil cel mai pur APUDom, deoarece toate componentele sale provin din celule cu originea în creasta neurală embrionară.

Se mai descrie și sindromul MEN tip III. sau sindromul Gorlini (15), care este o asociere de hiperparatiroidism malign cu hiperplazie adenomatoasă adrenocorticală și hipofizară. Un element caracteristic este apariția sporadică și nu familială ca în cazul asocierilor de tip I și II.

5.3. Teorii patogenetice

Conform conceptului APUD, celulele derivate din neuro-ectoderm sînt „embriologic programate" pentru a secreta amine de neurotransmisie și hormoni polipeptidici. Atît MEN tip I cît și II sînt determinate de gene autosomale dominante.

În MEN tip I, Wermer a arătat că tendința de transmitere familială se manifestă prin pleiotropism. Genetic acest sindrom transmisibil este un efect de fenotip al genelor autosomale pleiotropice. De exemplu tumora provenită din celula insulară pancreatică este expresia directă fenotipică a genei autofene, iar ulcerul peptic secundar hipersecreției de gastrină este alofen. În mecanismul de pleiotropism, gena este activată de citoplasma celulară. Gena este pleiotropică dacă poate fi activată de citoplasma celulelor din mai multe organe, astfel celulele mai multor organe se pot interactiva cu genele embriologic determinate, cum sînt celulele APUD.

O altă considerație teoretică în patologia MEN este mecanismul nesidioblastozei în care procesul patogenic incriminează atît influențele genetice, cît și cele ale mediului ambiant. Termenul introdus de Laidlaw în 1938 (cit. 30) derivat de la nesidioblast sau celula din insulele

Scanned with OKEN Scanner

Langerhans, semnifică a „construcție insulară". Pe această bază Vance et al. în 1972 (cit. 30) postulează că elementul transmisibil constă din aceste celule insulare proliferate, care prin elementul hormonal hiperactiv stimulează componentele extrapancreatice a sindromului MEN. De exemplu: nesidioblastoza celulelor beta care induc hipoglicemia, va duce la hiperplazia reactivă a celulelor pituitare secretante de peptide cu elaborarea ulterioară a polipeptidelor hipofizare stimulatoare, și apariția altor hiper- sau neoplazii.

Haskell (1980) (31) ajunge la concluzia că sindroamele MEN sînt posibile datorită relației strînse dintre sistemul nervos și cel endocrin.

Deoarece în aceste sindroame există o mare diversitate de exprimare clinică, rezultă că fiecare pacient trebuie individualizat în funcție de aspectele patologice dominante, și datorită aspectului lor familial, toți membrii familiei trebuie supuși unui examen medical complet, pentru a descoperi și trata leziunile componente, înainte ca ele să se malignizeze.

BIBLIOGRAFIE

1. ADLER G., GRUBE D. (1981) — Die Neuroendokrinologie des Magen Darm Trakte. Internist (Berlin), *23*, 23—29.
2. ANDREW A. (1982) — The APUD concept. Where has it led us? Br. Med. Bull., *38*, 221—223.
3. ARIEL I. M. (1980) — Theories regarding the causes of malignant melanoma. Surg. Gynecol. Obst., *150*,
4. ARNOLD R. (1980) — Diagnosis of endocrine tumors of the upper gastrointestinal tract. In: Congress on diagnosis and treatment of upper gastrointestinal tumors. Mainz. Excerpta Medica, Amsterdam, 1981.
5. ARNOLD R. et al. (1974) — Zur Morphologie, Klinik, Diagnostik und Therapie des Zollinger-Ellison Syndroms. Deutsch. Med. Wschr. *99*, 607—616.
6. ARNULF C. et al. (1982) — Les apudomes cutanés; à propos d'un cas et révue de la littérature. Arch. Anat. Pathol. Cytol., *30*.
7. ASA L. SYLVIA et al. (1980) — Pancreatic islet cell carcinoma producing gastrin, ACTH, alpha-endorphin somatostatin and colcystein. Am. J. Gastroenterol., *74*, 30—35.
8. ASHLEY D. J. B. (1978) — Evans appearance of tumors, 3th Ed. Churchill, Livingstone, Edinburgh, p. 223 și 328.
9. BACA I., JUNGHANNES K. H., FEURLE G. E., HOVELS J. (1982) — Gastrinom der Duodenalwand. Aktuel. Chir., *17*, 125—126.
10. BLOOM R. STEPHEN, JULIA M. POLAK (1981) — Gut Hormones. Churchill Livingstone Ed., Edinburgh —New York.
11. CAYOT M. et al. (1978) — Le syndrôme de Sipple. Révue de la littérature, à propos de deux nouvelles observations personnelles. Chirurgie (Paris), *104*, 846—861.
12. CHIRICUȚĂ I., LAZAR L., GADĂLEANU V. (1984) — Tumori endocrinosecretante ale stomacului (în curs de apariție).
13. CIOBANU V. A., PAULIAN V. (1967) — Sindormul Zollinger-Ellison. Morf. Norm. Patol. (Buc.), *12*, 427.
14. CLINE M. J., MELMON K. L. (1966) — Science, *153*, 1135.
15. COMPARA R. G. și col. (1982) — Anatomia patologica de las neoplasias del pancreas. II. Tumores del pancreas endocrine. Rev. Esp. Oncologia, *29*, 23—47.
16. CONSTANTINESCU C. (1983) — Rolul hormonilor polipeptidici în secreția gastrică. În: Actualități în chirurgie, sub red. E. Proca.
17. DATTA CH. K. et al. (1979) — Metastatic ovarian carcinoids. A case report. West-Virginia Med. J., *75*, 321—325.
18. DEBAS H. T. (1979) — Clinical implications of the gastrointestinal hormones. Canadian J. Surg., *22*, 10—16.
19. DEBAS H. T., SOON-SHIONG & col. (1983) — Use of secretion in roentge-

Scanned with OKEN Scanner

nologic and biochemical diagnosis of duodenal gastrinom. Am. J. Surg., *145*, 408—411.
20. DeSVOAT (red.) (1979) — Endocrinology. Grune & Stratton, New York—London.
21. FĂGĂRĂȘANU I. (1967) — Cancerul duodenului. Chirurgia, *16*, 1069.
22. FRANKSSON C. et al. (1981) — Neural crest tumour syndroms. Acta Chir. Scandinavica, *147*, 105—107.
23. FRIESEN R. S. (1979) — The development of endocrinopathies in the prospective screening of two families with multiple endocrine adenopathy type I. World J. Surg., *3*, 753—763.
24. GARTMAN H. (1976) — Histologie der gut- und bösartigen Pigmentzelltumoren der Haut. Langenbecks Arch. Chir., 342.
25. GAUTIER-BENOIT C. et al. (1976) — Tumeur carcinoïde du réctum. Sem. Hôp., *52*, 1855—1856.
26. GERT W. S., ROBERTSON J. I. S. (1961) — The effect of a serotonin antagonist in carcinoid syndroma disease. Lancet, *2*, 1172.
27. GODWIN J. D. (1975) — Carcinoid tumors. An analysis of 2837 cases. Cancer (Philad.), *36*, 560—569.
28. GUIVARC'H H. J. et al. (1982) — L'Adénocarcinome de l'appendice. Ann. Chir., *36*, 340—348.
29. HARRISON T. S. (1979) — Invited commentary at endocrinopathies in MEA Type I syndrome. World J. Surg., *3*, 763—764.
30. HASKELL CH. M. (1980) — Endocrine tumors. În: Cancer treatment, sub red. CH. M. Haskell, Ed. Saunders, p. 586—587.
31. HASKELL CH. M., TOMPKINS R. (1980) — Carcinoid tumors in cancer treatment, sub red. CH. M. Haskell, Ed. Saunders, p. 609.
32. HELMSTAEDTER V. (1980) — Clinical features of the new endocrine tumors of the upper gastrointestinal tract. În: Congress on diagnosis and treatment of upper gastrointestinal tumors. Mainz; Ed. Excerpta Medica, Amsterdam, 1981.
33. HORAI T. et al. (1979) — Malignant melanoma producing serotonin. Cancer (Philad.), *43*, 294.
34. ILIESCU G., SPLOUCHAL I., POPA GH. (1967) — Neurinom (schwannom) malignizat al rectului. Chirurgia (Buc.), *14*, 1133—1137.
35. JOUANNEAU P., MALAFOSSE M. (1971) — Les tumeurs carcinoïdes du tube digestive. Ed. Masson & Cie, Paris.
36. KESSINGER ANNE et al. (1983) — Terapia tumorilor maligne cu celule APUD. Eficacitatea DTIC. Cancer (Philad.), *51*.
37. LANGHANS R. et al. ( ) — „Karzinoid und karzinoid Syndrome". Med. Klin. *74*, 1721—1728.
38. LAZAR L. (1980) — Manifestări clinice ale endocrinopatiilor intestinale. Referat susținut la Inst. Onc. Cluj-Napoca.
39. LOEUILL A. et al. (1980) — Syndrôme de Zollinger-Ellison de l'enfant, associé à un syndrôme de Cushing. Arch. Fr. Pediatr., *37*, 455—459.
40. LUNGEANU M. et al. ( ) — Considerații asupra sindromului Zollinger-Ellison. Med. Int. (Buc.), *20*, 1081—1085.
41. MALAGELADA J. R. et al. (1983) — Medical and surgical options in the management of patients with gastrinoma. Gastroenterology *84*, 1524—1532.
42. MALAGELADA J. R. et al. (1982) — Laboratory diagnosis of gastrinoma. II. A prospective study of gastrin challange test. Mayo Clin. Proc., *57*, 219—226.
43. MALAGELADA J. R. et al. (1982) — Laboratory diagnosis of gastrinoma. I. A prospective evaluation of gastrin analysis and fasting serum gastrin level. Mayo Clin. Proc., *57*, 211—218.
44. MAROSI T., HECSER L. (1982) — Carcinoid primar al ficatului. Chirurgia (Buc.) *31*, 299.
45. MARTIN J. K. et al. (1983) — Surgical treatment of functioning metastatic carcinoid tumors. Arch. Surg., *118*, 537—542.
46. MATUCHANSKI C. et al. (1978) — Le syndrôme de Zollinger-Ellison. Concours Méd., *10*, 2441.
47. MATSUIMA T. et al. (1980) — A cervical cancinoma with ectopic production of somatostatin, calcitonin, gastrin, VIP and PP. Proceedings of Annual Meeting of the Japanese Cancer Association, Tokyo, 5—7 nov.
48. McCARTHY D. M. A. (1980) — The place of surgery in the Zollinger-Ellison syndrome. New Engl. J. Med., *302*, 1344.
49. McNATT M. et al. (1968) — Carcinoid tumors of the rectum. Texas Med., *64*, 1855—1856.
50. MENGEL CH. E. et al. (1974) — The carcinoid syndrome. În: „Cancer Medicine", sub red. Holland J. F. & Frei

Scanned with OKEN Scanner

E., Ed. Lea & Febiger, Philadelphia, 1584—1594.
51. MILCU ŞT. M. (1978) — Les hormones gastrointéstinales. Rév. Roum. Méd. Endocrinol., *16*, 299—300.
52. MOERTEL CH. G. (1974) — Endocrine pancreas. In: Cancer Medicine, sub red. Holland J. E. & Frei E., Ed. Lea & Febiger, Philadelphia, 1570—1574.
53. MOERTEL CH. G. (1983) — Treatment of carcinoid tumor and the carcinoid syndrome. J. Clin. Oncol., *1*, 227—240.
54. MOERTEL CH. G. (1974) — Carcinoid tumor of small intestine. In: Cancer Medicine, sub red. Holland J. E. & Frei E., Ed. Lea & Febiger, Philadelphia, 1577—1579.
55. MOERTEL CH. G. (1974) — Gastric carcinoid tumors. In: Cancer Medicine, sub red. Holland J. E. & Frei E., Ed. Lea & Febiger, Philadelphia, 1537.
56. MOERTEL CH. G., SCHAFER R. D. (1974) — The carcinoid syndrome. In: Cancer Medicine, sub red. Holland J. E. & Frei E., Ed. Lea & Febiger, Philadelphia, 1584—1594.
57. MORICE A. et al. (1983) — Vasoactive intestinal peptide causes bronchodilatation and protect against histamine-induced bronchoconstriction in astmatic subjects. The Lancet, 26 nov.
58. O'NEAL D. W. et al. (1968) — Secretion of the various endocrine substances by ACTH, secretin, tumours-gastrin, melanotrofin, prerepinorphine, serotonin, parathormon, vasopresin, glucagon. Cancer (Philad.), *21*, 1219—1232.
59. ORLOFF J. M. (1971) — Carcinoid tumours of the rectum. Cancer (Philad.), *28*, 175.
60. PAPADAKI L. et al. (1983) — Fine structure of a neuroendocrine complex in the mucosa of apendix. Gasroenterol., *84*, 490—497.
61. PIZZI M. et al. (1982) — Syndrôme de glucagonome. À propos d'un cas sans diabets. Révue de la littérature. Arch. Anat. Cytol. Path. *30*, 257—264.
62. POLAK J. L. (1973) — Carcinoid tumors of the apendix. Am. J. Surg. *126*, 77—83.
63. POLAK J. L. (1971) — Carcinoid tumors of the rectum. Dis. Colon Rect., *14*, 46—56.
64. POWELL D. et al. (1978) — The pathophysiology of substance P in man. In: Gut Hormones, Ed. Churchill, Livingstone.
65. PRIESEN S. R. (1982) — The APUD syndromes. Prog. Clin, Canc., *8*, 75—
66. RICHARD J. L. et al. (1981) — Adénomatose polyendocrinienne de type I avec tumeur à prolactine, révélée par une apoplexie hypophysaire. Nouv. Press. Méd., *10*, 3149—3152.
67. RUFFIO P. et al. (1981) — Le cancer bronchique anaplastique à petites cellules. Rev. Fr. Mal. Resp., *10*, 75—100.
68. SAEGESSER F., GROSS M. (1969) — Carcinoid syndrome and carcinoid tumor of the rectum. Am. J. Proctol., *20*, 27—32.
69. SANDSTRÖM R. et al. (1981) — Vasoactive intestinal peptide (VIP) secreting tumor of the pancreas. Ann. Chir. Gynecol., *70*, 124—127.
70. SKRABANEK P. et al. (1978) — Substance secretion by carcinoid tumors. Irish J. Med. Sch. *147*, 47—49.
71. SOLCIA E. et al. (1981) — Histopathology of gastroenteropancreatic endocrine tumors. In: Congress on Diagnosis and Treatment of Upper Gastrointestinal Tumors. Mainz, 1980. Excerpta Medica, Amsterdam, 1981.
72. SPEES K. E. et al .(1983) — APUD-system neoplasm in renal transplant patients. Surgery (St. Louis), *94*, 501—507.
73. SPORONG B. et al. (1982) — Neurohormonal peptides in ovarian carcinoids. An immunohistochemical study of 81 primary carcinoids and intraovarian metastases from six gut carcinoids. Cancer (Philad.), 68—74.
74. THOMAS J. C. et al. (1983) — The role of surgery in the Zollinger-Ellison syndrome. Ann. Surg., *197*.
75. TOYSHIMA S. (1983) — Mammary carcinoma with argirophil cells. Cancer (Philad.), *52*, 2129—2138.
76. VENER J. D. et al. (1982) — Carcinoid tumor of the thymus associated with a parathyroid adenoma. Arch. Otolaryngol., *108*, 324—326.
77. Von GRUNDMANN R. et al. (1983) — APUD-ome des Bauchraums und des Bronchialsystems. Fortschr. des Med., *101*, 781—786.
78. WILLIAMS R. (Ed.) (1981) — Textbook of Endocrinology. Ed. Saunders Comp., Philadelphia—New York.
79. YOUNG R. H. et al. (1982) — Ovarian Sertoli-Leydig cell tumors with heterologous elements. I. Gastrointestinal epithelium and carcinoids. A clinicopathologic analysis of 36 cases. Cancer (Philad.), *50*, 2448—2456.

Scanned with OKEN Scanner

Capitolul 2

TUMORILE HIPOFIZARE

PROF. C. ARSENI, M. MARETSIS

1. FRECVENTA, HISTOGENEZA
2. CLASIFICARE.
   2.1. Clasificare histologică
   2.2. Clasificare clinică stadială
3. TABLOUL CLINIC
   3.1. Semnele clinice
   3.2. Sindroame ale expansiunii extraselare a tumorilor hipofizare
   3.3. Sindroamele endocrine în tumorile hipofizare
   3.4. Examenele paraclinice
   3.5. Testări hormonale
   3.6. Diagnosticul sindroamelor hipofizare
4. FORME ANATOMO-CLINICE
   4.1. Tumorile neurohipofizei
   4.2. Adenomul eozinofil
   4.3. Adenomul bazofil
   4.4. Adenomul cromofob
   4.5. Sindromul galactoree-amenoree
   4.6. Prolactinomul
   4.7. Adenomul mixt hipofizar
   4.8. Adenomul malign hipofizar
5. DIAGNOSTIC POZITIV
6. DIAGNOSTICUL DIFERENȚIAL
7. TRATAMENTUL TUMORILOR HIPOFIZARE

Din punct de vedere anatomopatologic, tumorile hipofizare pot fi benigne și maligne. Din punct de vedere clinic, dacă tumorile benigne sînt mari, ele sînt invadante și se socotesc maligne. Unele tumori benigne clinic pot oricînd deveni maligne, uneori fiind numai o descoperire histopatologică. Din aceste motive, vom vorbi despre întreaga grupă de tumori hipofizare.

1. Frecvența, histogeneza

În raport cu celelalte tumori intracraniene, au o frecvență de 8% (Zulch, 1965) sau de 2,5% (Arseni și Maretsis, 1974). Statistica variază de la autor la autor. În privința sexului există o distribuție aproape egală, cu prevalență pentru unul sau altul din sexe, în funcție de statistici. Apar la toate vîrstele, cu pondere pentru vîrsta medie de 35—40 ani.

Se consideră că adenomul hipofizar ia naștere din *pars distalis* a adenohipofizei. Pe măsură ce neoplasmul se dezvoltă, țesutul glandular normal este comprimat în cavitatea selară, dar continuă să secrete hormoni; dura mater regională formează treptat capsula adenomului (Hardy, 1969) (Fig. 2.1.); adenomul împinge diafragmul selar anterior, spre chiasmă (Fig. 2.2.). Adenomul are o culoare cenușie, este friabil, de consistență mucoidă, hemoragic în cursul extirpării. De cele mai multe ori este chistic, cu un conținut clar sau xantocromic, albuminos. Uneori este constituit în întregime de un chist cu capsulă fibroasă. Alteori adenoamele cu creștere intensă depășesc limitele șeii, propagîndu-se extraselar, erodînd osul, perforînd dura și pătrunzînd în creier, în sinusul sfenoidal, în orofa-

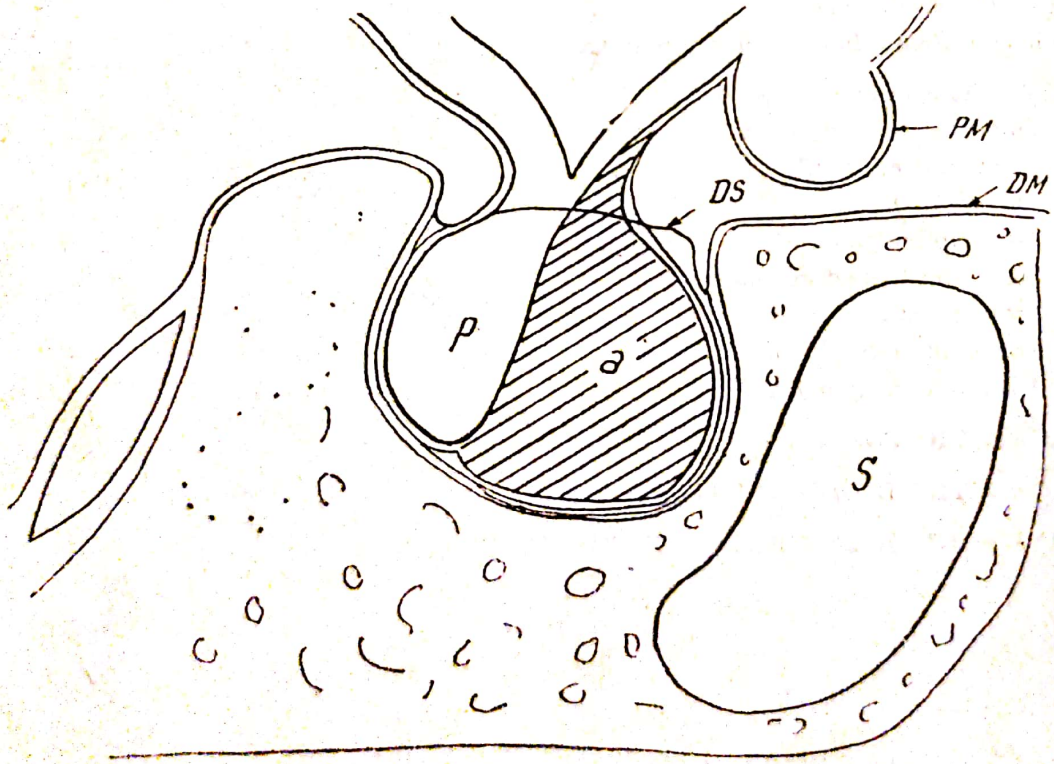

CONTINUITATEA CAPSULEI HIPOFIZARE CU PIA MATER CEREBRALĂ

Fig. 2.1. Hipofiza cu învelișurile ei, diafragmul selar și raporturile cu sinusul sfenoidal.
a = antehipofiza; *p* = posthipofiza; *s* = sinusul sfenoidal; *DS* = diafragmul selar; *DM* = duramater; *PM* = piamater

Scanned with OKEN Scanner

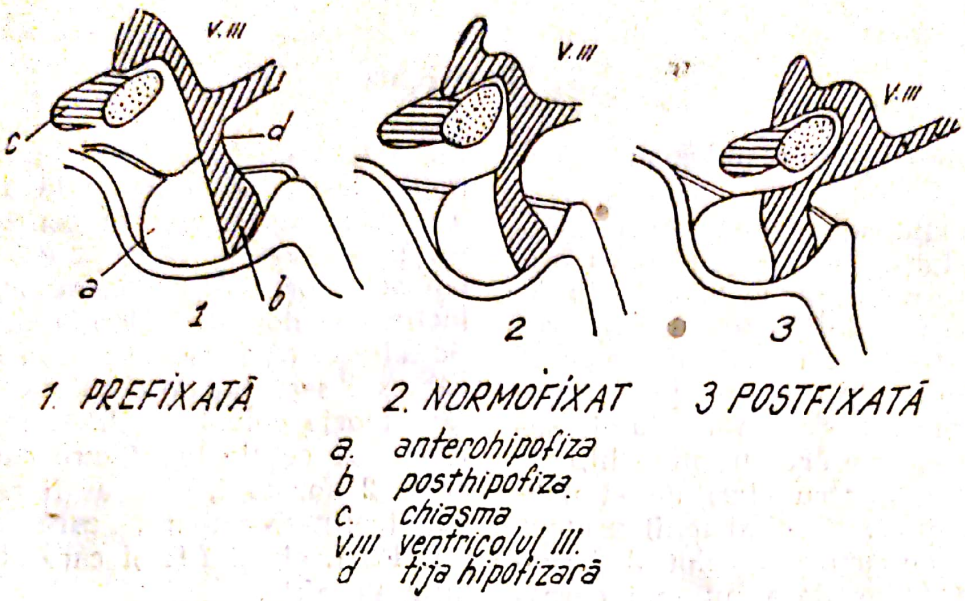

Fig. 2.2. Localizările chiasmei față de șea: *1)* prefixată; *2)* mediofixată și *3)* postfixată.



Fig. 2.3. Variații în conexiunile venoase intracavernoase.

ringe, în artere (pe care le trombozează) sau în jurul nervilor cranieni (Fig. 2.3.). Aceste forme expansive de adenoame, cu caracter invadant, au fost descrise inițial ca „maligne" (Bailey și Cutler, 1940). Adenoamele realmente maligne histologic, carcinoamele hipofizare, își manifestă agresivitatea și la distanță, prin metastazare pe cale sanguină în ficat sau plămîn sau prin propagare pe calea lichidului cefalorahidian în variate locuri ale sistemului nervos central.

2. Clasificare

2.1. Clasificarea histologică

Histologic, adenoamele au fost împărțite, încă din 1890, pe baza afinităților tinctoriale la hematoxilină-eozină, în: acidofile, bazofile și cromofobe. Deși s-au realizat progrese histochimice importante, prin care au fost puse în evidență celulele secretoare ale fiecărui hormon hipofizar, totuși, pentru claritate și ușurința clasificării, clinicienii preferă vechea împărțire a celor 3 forme amintite, chiar dacă nu mai corespunde achizițiilor recente, puse la dispoziție de microscopia electronică și de dozările hormonale prin metode radioimunologice.

Se consideră că celulele acidofile sau eozinofile secretă hormonii GH (de creștere) și prolactina, iar celulele bazofile, TSH (tirostimulină), LH (hormonul de luteinizare), FSH (foliculin-stimulina) ACTH (hormonul corticotrop, MSH (horm. melanocito-stimul.). Recent, Catt (1970) a demonstrat că și așa-zisele celule cromofobe sînt active hormonal, numai că hormonii nu sînt adunați în granule colorabile cu metodele obișnuite, ci în vezicule fără afinități tinctoriale, ale căror conținut se golește în circulație. Astfel se explică sindroamele acromegalice și sindroamele Cushing din unele adenoame „cromofobe", greșit considerate înainte ca inactive hormonal.

Prin tehnica imunohistologică preconizată de Nakane (1970) în adenoamele cromofobe cu acromegalie, cu sindrom Cushing, au fost puse în evidență granulele hormonale tropice (GH sau ACTH), care nu se colorau cu metode acidobazice. Astfel, cu timpul s-a ajuns la o nouă clasificare funcțională a adenoamelor hipofizare, în conformitate cu hormonul secretat de celulă: GH-secretor, ACTH-secretor, prolactin-secretor etc. (Bergland, 1975). Se admite că fiecare hormon hipofizar este secretat de o celulă specială: teoria celulă — hormon unic. Există și celule hipofizare care secretă 2 hormoni, cum ar fi cele gonadotrofin-secretoare, care secretă atît FSH, cît și LH și care sînt numite amfofile.

Microscopia electronică aduce precizări mai exacte în diagnosticul histochimic al adenoamelor, utilizînd metoda lui Sternberger cu tehnica imunoperoxidazei, care identifică hormonii în granulele secretorii (Sternberger, 1972).

Astfel, cei 6 hormoni antehipofizari (GH, TSH, prolactina, ACTH, FSH și LH) sînt secretați de 5 feluri de celule, care corespund fiecărui hormon în parte, cu excepția gonadotrofinelor.

2.2. Clasificare clinică stadială

În clinică se folosește clasificarea inițiată de pionierii studiului tumorilor hipofizare și anume: adenoame benigne (care nu disemineză) și adenoame maligne, carcinoamele, care dau diseminări.

Împărțirea pe stadii a *adenoamelor* în momentul diagnosticului se bazează pe studiul clinico-radiologic și are drept sancțiune aprecierea prognosticului și stabilirea atitudinii terapeutice. În linii mari, adenoamele hipofizare dau semne endocrine și oftalmoneurologice (Arseni și Maretsis, 1981).

Scanned with OKEN Scanner

Stadiul I (endocrin). Tumora este situată în interiorul șeii turcești. Nu există nici un deficit neurologic sau oftalmologic. Diagnosticul clinic se poate face pe baza semnelor endocrine sau prin creșterea diametrului conturului selar. Prognostic foarte bun, afecțiunea fiind curabilă. În acest stadiu bolnavii acuză cefalee retroorbitară.

Stadiul al II-lea (endocrino-oftalmologic). Tumora se expansionează în afara șeii turcești, în toate direcțiile. Nu invadează structurile din jur, ci le împinge; apar semne chiasmatice, hipotalamice și disfuncții corticale. Prezența tulburărilor endocrine nu este constantă. Radiografii speciale pun în evidență expansiunea selară. Prognostic bun, cu posibilități de vindecare.

Stadiul al III-lea (endocrino-oftalmo-neurologic). Tumora se dezvoltă asimetric, perforează dura care o înconjoară, invadează creierul, osul, sinusul venos, nervii cranieni, vasele sanguine și cavitățile nazale, prin expansiune directă. La semnele stadiului al II-lea se pot adăuga fie semne din partea nervilor oculomotori și trigemeni, cînd invadează sinusul cavernos și diverticulul Meckel, fie rinoree, dacă invadează cavitățile nazale. Semne endocrinologice pot să existe sau nu. Prognostic de obicei este fără perspective terapeutice favorabile. Radiologic, se pun în evidență erodări osoase ale dorsului selar, vîrfurile stîncilor, aripilor sfenoidale etc.

Carcinoamele au un prognostic nefavorabil, fiind incurabile. Sînt greu de diagnosticat, uneori numai după exitus. Adesea sînt însoțite de sindrom Cushing; acromegalia și hipotiroidismul lipsesc în carcinomul hipofizar.

Există și unele carcinoame ale hipofizei de origine nehipofizară și anume metastaze ale unui cancer somatic ocult (plămîn sau alt organ) care produc ACTH în exces; bine înțeles, acestea nu sînt carcinoame propriu-zis hipofizare.

În general, așa cum s-a menționat, tumorile hipofizare produc efecte locale mecanice, prin natura expansivă a leziunii și efecte endocrine. În privința diagnosticului, există diferențe între adenoamele hipofizare secretante și cele nesecretante; dacă la primele, tulburările endocrine pot ajuta la stabilirea unui diagnostic precoce, cînd adenomul este încă mic, intraselar, chiar în stadiu de microadenom, cu prognostic și rezultat terapeutic foarte bune, la cele nesecretante diagnosticul se pune de obicei tardiv, pe baza efectelor mecanice determinate de volumul tumorii hipofizare.

3. Tabloul clinic

3.1. Semnele clinice

Cefaleea. Destul de frecvent, tumorile hipofizare debutează cu cefalee cu caracter migrenos, localizată într-un hemicraniu, retroocular, bitemporal sau occipital. Cefaleea poate fi surdă, intermitentă și apare fără legătură cu volumul tumorii. Noi am găsit cefaleea ca simptom de debut (stadiul I) în proporție de aproximativ 41,3% (1974). Explicația cefaleei ar fi distensia cortului hipofizar, bogat inervat.

Uneori, în perioada de stare, cefaleea este intensă, difuză și însoțită de grețuri și vărsături, ceea ce denotă apariția unui sindrom de hipertensiune intracraniană, întîlnit în proporție de 6,67% (1974). În aceste cazuri am constatat apariția de edem sau stază papilară, care se supraadaugă decolorării, palorii sau atrofiei primitive a papilei optice. Nurnberger și Korey (1953) au întîlnit edem papilar în 6% din adenoamele hipofizare cromofobe incipiente.

Semne oculare. Pierderea vederii constituie unul dintre cele mai obișnuite și precoce semne în adenoamele hipofizare (85,33% în statistica Arseni-Maretsis, 1974); pierderea poate fi parțială sau totală, la un ochi sau la ambii. De obicei, apariția semnelor vizuale este insidioasă și progresivă, putînd să se întindă pe perioade lungi, între 1 an și 15—20 ani. Numai în cazuri de apoplexie hipofizară, pierderea vederii se face bruse, în cîteva minute sau ore. În adenoamele hipofizare nesecretante,

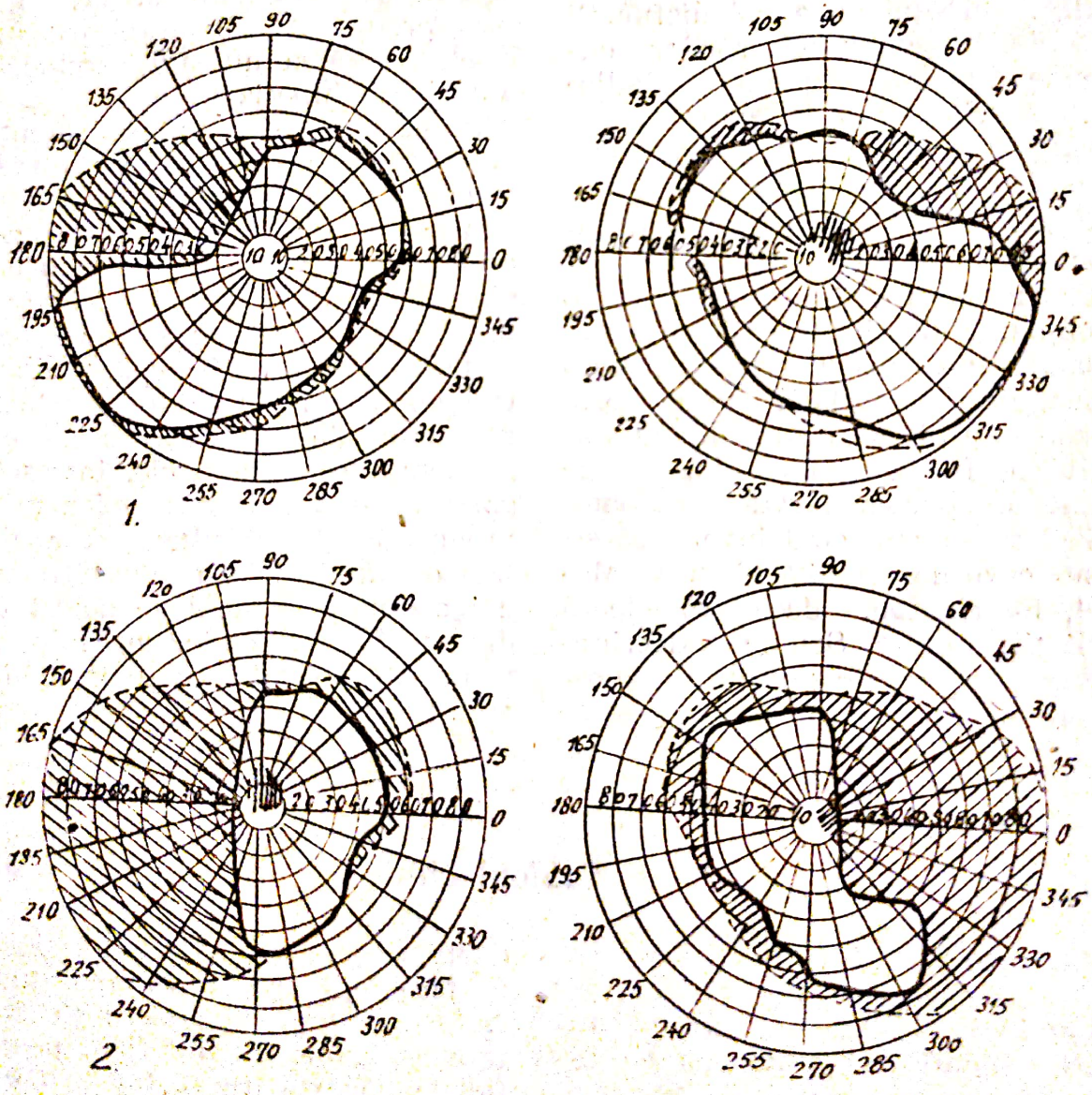

Fig. 2.4.a. Dinamica modificărilor cîmpului vizual în cursul evoluției unei tumori hipofizare (modificări incipiente).

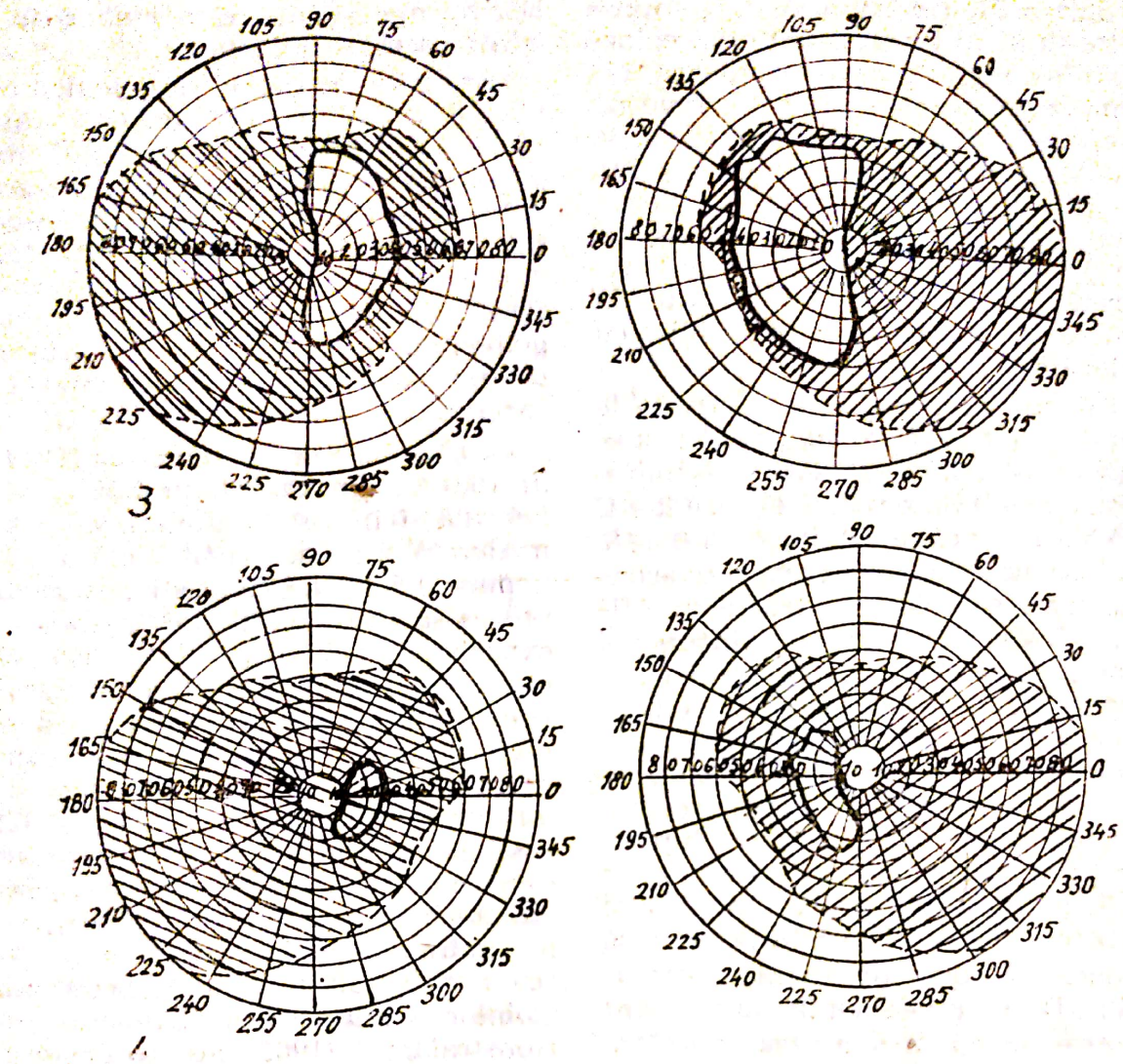

Fig. 2.4.b. **Dinamica modificărilor cîmpului vizual în cursul evoluției unei tumori hipofizare (modificări avansate).**

pierderea vederii este și mai frecventă, mergînd uneori pînă la 100% în cele cromofobe (Martins, 1974); la 89,4% este unicul simptom de debut în adenoamele cromofobe (nesecretante), ceea ce duce uneori, la diagnosticul eronat de nevrită retrobulbară.

Cecitatea odată instalată, este ireversibilă, chiar dacă bolnavul este operat. Ochiul stîng este atins primul, fără explicație precisă.

Cel mai frecvent deficit de cîmp vizual determinat de adenoamele hipofizare este hemianopsia bitemporală parțială sau completă, cu evoluție de cele mai multe ori progresivă, începînd cu cvadrantul superior extern, coborînd apoi la cel inferior extern. Statistica noastră (1974) arată la 77,33% din cazuri defecte ale cîmpului vizual. Hemianopsia bitemporală apare cînd tumoarea împinge în sus ambii nervi optici și chiasma. (Fig. 2.4.a și 2.4.b)

Unii bolnavi prezintă cecitate la un ochi și în cîmpul temporal al ce-

luilalt ochi, cînd tumoarea compromite unul din nervii optici și chiasma. Se mai notează scotoame bitemporale, în cazuri de chiasmă prefixată. Foarte rar se întîlnește scotom central temporal de-o parte și defect temporal de cealaltă parte, cunoscute sub denumirea de scotom de joncțiune Traquair, sindrom determinat de o leziune localizată la unirea mediană a nervului cu chiasma.

Diferite alte forme de defecte de cîmp vizual pot să apară ca: hemianopsie omonimă, cecitate unilaterală sau bilaterală, cvadranopsii inferioare, hemianopsie temporală unilaterală etc., explicate de aranjamentul complex al tractelor fibroase, vascularizația din interiorul chiasmei, poziția față de șa și comprimarea variată a adenoamelor hipofizare. În general, defectele de cîmp vizual în tumorile hipofizare sînt incongruente, cu rare excepții. Hemianopsiile din tumorile hipofizare sînt uneori greu de diferențiat de hemianopsiile apărute — ce-i drept mai rar — în tumorile de fosă posterioară, prin dilatarea ventriculului III, în care hemianopsiile sînt însoțite de edem sau stază papilară și apar într-un stadiu tardiv al evoluției.

Paloarea papilară și defectul de cîmp vizual sugerează existența unei tumori hipofizare. Modificări ale colorației papilei am întîlnit în 86,6% din cazurile noastre. Paloarea papilară este totdeauna însoțită de modificarea acuității vizuale. După operație, persistența palorii papilare nu împiedică revenirea vederii (Arseni și Lascu, 1958).

Cînd intervine și hipertensiunea intracraniană, se adaugă edem sau stază papilară. Dacă paloarea papilară se asociază cu escavarea discului, prognosticul este nefavorabil pentru acuitatea vizuală.

Paraliziile nervilor cranieni, în special cea a oculomotorilor, sînt rare. Apariția lor precoce este de prognoză benignă, dar apariția tardivă de prognoză nefavorabilă, pentru că se datorează unei invazii tumorale în sinusul cavernos (în stadiul III). Apariția nevralgiei trigemenului presupune o invazie a cavumului Meckel, cu prognostic rezervat.

Exoftalmia semnalată de noi (1974) în 16,66% din cazuri, în 6,66% bilaterală și în 10% unilaterală, este moderată și adesea reductibilă axial, nepulsatilă, fără congestie, putînd uneori să scape unui examinator neexperimentat. Walsh (1957) consideră exoftalmia ca o consecință a stazei venoase în sinusul cavernos, deși recunoaște că în exoftalmiile din tumorile hipofizare nu a fost semnalată vreo congestie. Danowski (1962) susține că hipofiza elaborează în exces un hormon exoftalmotrop, legat de hormonul tirotrop (TSH), ca în sindroamele hiperpituitare și care ar fi răspunzător de protruzia globilor oculari. Dar Kinderen și Houstralanz (1962) au demonstrat că în extractul uman hipozifar există un factor exoftalmotrop, denumit EPS (exophthalmus producing substace). Clinica vine în ajutorul existenței unui factor exoftalmotrop, prin faptul că adenoamele produc exoftalmie chiar în stadiul I, cînd nu există vreo compresiune și se ameliorează spectacular după tratament (Arseni, Oprescu, Maretsis, 1968).

Schurr (1966) și Arseni (1967) citează cazuri de exoftalmie în tumori hipofizare, prin invadarea de către tumoare a fantelor sfenoidale sau canalelor optice.

Scanned with OKEN Scanner

Crize epileptice de tip „grand mal" am întîlnit în 4% din cazurile noastre (1974). În literatură crizele din tumorile hipofizare sînt semnalate în proporție de 1—10% (Nurnberger și Korney, 1953). Epilepsia apare în stadiile II și III, explicația este dată fie de comprimarea diencefalului și cortexului cerebral, fie de sindromul de hipertensiune intracraniană.

Rinolicvoree apare în cazul în care fundul selar este distrus de tumoarea care invadează sinusul sfenoidal și nazofaringele, în stadiul III. Acest epifenomen rar, constituie un pericol de infecție meningeală. Olivecrona (1967) și Arseni și Ionescu (1970) semnalează cîte un caz.

Tulburările psihice de tip nevrotic apar le unii bolnavi cu adenom hipofizar în stadiul I, deci fără fenomene de compresiune cerebrală. Sînt descrise: somnolență, labilitate afectivă, tulburări de memorie, anxietate, bradipsihie și tulburări de comportament (Arseni și colab., 1967). Patogenia unor psihosindroame organice endocrine nu este încă bine elucidată; astfel, deși influența hormonilor asupra encefalului este recunoscută, unii bolnavi cu tumori hipofizare fac tulburări psihice, iar alții nu. Psihosindromul organic endocrin de tip nevrotic caracterizează mai ales faza de debut a tumorilor hipofizare, cel de tip psihotic fiind caracteristic stadiului avansat al acestora (Arseni și colab., 1967). De remarcat că în tumorile eozinofile întîlnim mai ales euforie (89%), pe cînd în tumorile cromofobe, depresiune (70%). Tulburările psihice dispar odată cu extirparea adenomului hipofizar și reapar cu recidiva. Parhon (1960) subliniază asocierea, uneori, a acromegaliei cu paranoia. Am întîlnit sindrom pseudomaniacal în cazuri de adenoame hipofizare care comprimă hipotalamusul (4 cazuri, 1974) și lipsa controlului sfincterian în 7 cazuri de adenoame expansive invadante ale creierului.

3.2. Sindroame ale expansiunii extraselare a tumorilor hipofizare.

Adenoamele hipofizare din stadiul II și III, ca și carcinoamele hipofizare, dau tablouri clinice prin semne adăugate, consecințe ale direcției spre care s-au expansionat. Astfel:

a) expansiunea spre ventriculul al III-lea sau hipotalamus va da cefalee, somnolență, diabet insipid, tulburări de reglare a temperaturii corporale, hidrocefalie și demență;

b) expansiunea spre lobul temporal va de hemianopsie omonimă, crize epileptice, hemipareze;

c) expasiunea spre lobul frontal va induce modificări ale personalității, crize epileptice, pierderea vederii;

d) expansiunea spre sinusul cavernos va da parestezii ale feței și oftalmoplegie;

e) expansiunea în nazofaringe duce la rinolicvoree și secundar, la meningită.

Apoplexia adenomului hipofizar (12% din cazurile noastre) este rezultatul unei hemoragii ce survine în tumoare sau al unui edem indus de infarctizarea tumorală. Brusc, apar cefalee puternică, greață și vărsături. Bolnavul prezintă torpoare, confuzie, redoare a cefei, febră, scăderea progresivă a vederii, paralizii oculare. Lichidul cefalorahidian este hemoragic. Cauza hemoragiei din tumorile hipofizare este

Scanned with OKEN Scanner

necunoscută. Radiologic avem fractura lamei patrulatere (Schmitzer și Arseni 1970).

3.3. Sindroamele endocrine în tumorile hipofizare.

Hipopituitarismul apare datorită presiunii directe a tumorii asupra glandei normale. Cînd tumoarea comprimă și hipotalamusul, este implicat și axul hipotalamo-hipofizar. Din cei 7 hormoni hipofizari trofici numai 3 au semnificație clinică și anume hormonii gonadotropi (FSH și LH), tirotropi (TSH) și corticorpi (ACTH), care scad cînd hipofiza este comprimată de adenom.

La femei se constată amenoree, la bărbat pierderea libidoului. Pierderea perilor axilari, pubieni, corporali, faciali și ai capului este consecința insuficienței hormonilor gonadotropi: rărirea perilor a determinat pe Dott și Bailey (1925) să denumească sindromul „raripilogenital".

Hipotiroidismul se manifestă prin scăderea toleranței la frig, apatie, oboseală, mialgii, artralgii, piele uscată și aspră, constipație, paloare tegumentară (prin lipsă de pigment melanic și vitamina A), iar metabolismul bazal este subnormal.

Hiposuprarenalismul se manifestă prin lene, răspuns inadecvat la stress, rezistență scăzută la infecții, tulburări în metabolismul apei și intoleranță la regim desodat.

Hiperpituitarismul. Aproape un sfert din adenoamele hipofizare se caracterizează prin secreție crescută de hormoni, determinînd apariția de sindroame clinice caracteristice.

a) *Acromegalia* se manifestă prin creșterea extremităților, a feței (Fig. 2.5.) și corpului (Fig. 2.6.), cefalee,



Fig. 2.5. Aspecte somatice în acromegalie (fața, mîinile).

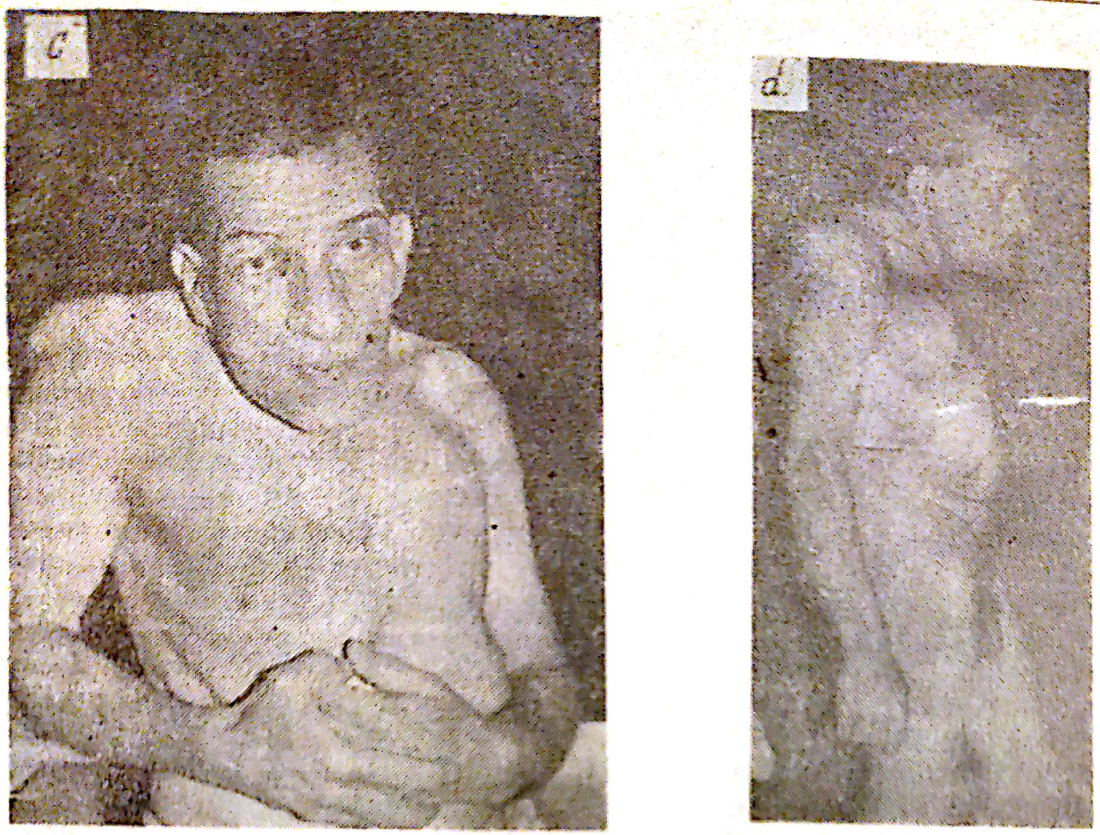

Fig. 2.6. Aspecte somatice în acromegalie (se observă cifoscolioza).

transpiraţii, artralgii, sindrom de tunel carpian, lentoare, diabet zaharat şi tulburări de vedere. În circulaţie se găseşte hormon de creştere (GH) în exces. La început a fost incriminat adenomul eozinofil, dar ulterior s-a constatat că şi adenomul cromofob poate să determine apariţia sindromului acromegalic (3 cazuri în statistica noastră din 1974). Uneori, numai hiperplazia şi hiperfuncţia hipofizei pot să inducă acromegalie, chiar în lipsa adenomului. Unele adenoame secretă trecător GH, producînd o „acromegalie fugace", descrisă de Bailey şi Cushing (1928).

Exoftalmia este un simptom frecvent întîlnit în acromegalie.

b) *Sindromul Cushing*, prin exces de cortizon circulant, se manifestă prin pletoră, hipertensiune arterială, cifoză, obezitate centripetă, dureri dorsale, hirsutism, facies lunar etc. A fost descris ca o consecinţă a adenomului bazofil, dar se întîlneşte şi în cel cromofob (4 cazuri în statistica noastră din 1974). Adenoamele hipofizare bazofile sau corticotrop-secretante sînt foarte rar întîlnite; printre cazurile noastre nu a figurat nici un adenom bazofil.

c) *Galactoreea* nepuerperală, produsă de excesul plasmatic de prolactină, se poate întîlni în unele adenoame hipofizare hiperpituitare. Bercovici şi Ehrenfeld (1963) au găsit din 71 de bolnavi cu galactoree nepuerperală, 14 (13%) care sufereau de adenom hipofizar. Catt (1970) semnalează că şi adenoamele nesecretante (cromofobe) care comprimă hipotalamusul pot să producă prolactinemie în exces şi deci galactoree, prin suprimarea hormonului inhibitor al prolactinei, elaborat de hipotalamus

(prolactin inhibiting factor — PIF). Peillon și colab. (1975) au prezentat la Congresul European dela Rottach-Egern un studiu pe 157 cazuri de adenoame prolactin-secretante, din care 127 de femei și 30 de bărbați; comparînd pe ani, au constatat că, dacă în 1967 au avut 11 cazuri, în anii următori cazurile s-au dublat sau chiar triplat. Astfel, în primele 6 luni ale anului 1976 au depistat 23 de cazuri. Această spectaculară creștere a cazurilor de adenoame prolactin-secretante s-ar datora ameliorării tehnicilor histologice de colorare, metodelor histochimice și detectării cu ușurință în serul uman a prolactinei secretată de adenoamele prolactin-secretante, grație metodelor specifice și sensibile radioimunologice. Autorii constată apariția hiperprolactinemiei în diferite tipuri de adenoame hipofizare, și demonstrează că adenoamele PRL — secretante au cîștigat treptat teren, în comparație cu adenoamele zise „cromofobe". De unde între anii 1964—1968 se consemnează 45% adenoame „cromofobe" și 6% adenoame PRL-secretante, între 1972—1976 adenoamele „cromofobe" scad la 20% și adenoamele PRL-secretante cresc la 39%.

d) Jailer și Holub (1960) au descris *hipertiroidii* induse prin exces de TSH în cazuri de adenoame cromofobe.

Adenoame hipofizare, ca sursă de gonadotrofine în exces, nu au fost semnalate pînă în prezent.

3.4. Examenele paraclinice.

Radiografii simple. Limite anatomice: tuberculum sellae marchează marginea anterioară a șeii turcești; marginea posterioară este formată din *dorsum sellae* cu apofizele clinoide posterioare, care marchează extinderea postero-laterală a șeii; apofizele clinoide anterioare, situate lateral, nu fac parte din șeaua propriu-zisă; ele pot fi erodate de tumori mari, care se expansionează lateral, dar nu sînt alterate de leziunile limitate la cavitatea șeii. Șanțul chiasmatic este o scobitură transversală între găurile optice, care separă *tuberculum sellae* de *planum sfenoidale* și este separat de chiasma optică, situată deasupra șanțului chiasmatic și la distanțe variate înapoia lui. Chiasma prefixată este în relație mai strînsă cu șanțul decît chiasma postfixată. Șanțul carotidian este o săpătură în osul sfenoid, la nivelul șeii turcești, făcută de artera carotidiană și sinusul cavernos: o linie densă vizibilă în poziție laterală, și care indică limita lui inferioară. Poate fi confundată cu marginea inferioară a șeii, sugerînd un dublu contur în poziție laterală. Diferențierea se face prin trasarea unei linii, anterior, unde întîlnește de obicei structurile liniei mediane dinaintea tuberculului. Dacă diferențierea nu este posibilă, se recurge la tomografie pentru eliminarea unei eroziuni unilaterale.

Volumul și forma șeii variază chiar la indivizii normali. De obicei este ovoidă, cu diametrul antero-posterior mai mare decît adîncirea privită lateral. Văzută lateral, șeaua are diametrul antero-posterior de 1,7 cm. cu adîncime de maximum 1,4 cm. Produsul dintre diametrul antero-posterior și adîncimea în proiecție nu depășește 130 mm^2. Volumul șeii normale variază considerabil, ca și gradul de pneumatizare a sinusului sfenoid și configurația dorsului selar. Denumirea de „fosulă" a fost atribuită de McLachlan (1968) extensiei fosei pituitare în

Scanned with OKEN Scanner

Fig. 2.7. Radiografia şeii turceşti în caz de acromegalie — faza tumorală (*a*) şi în caz de adenom cromofob (*b*).

dorsul selar şi baza acestuia. Pneumatizarea poate să cuprindă şi dorsul selar pe distanţe variabile. Se mai pot observa osificări ale ligamentelor clinoide. El Gammal (1977) citează o şea normală cu fundul aplatizat, care părea să se continue cu planşeul etajului anterior.

Tomografii selare şi radiografii măritoare ale şeii, pot să scoată în evidenţă detalii asupra fundului selar şi apofizelor clinoide.

Hipertensiunea intracraniană poate să determine deformarea şeii turceşti prin erodarea vîrfului dorsului selar, consecutivă dilatării ventriculului III. Adîncirea fundului şeii creşte, întrecînd diametrul antero-posterior (şea adîncă).

Deformări ale şeii turceşti în tumori intraselare (Fig. 2.7.):

— deflectarea înapoi a dorsului selar subţiat;

— lărgirea marcată a şeii;

— bombarea anterioară a peretelui anterior al şeii;

— distrugerea planşeului selar, cînd tumoarea se expansionează în sinusul sfenoid;

— erodarea apofizei clinoide anterioare şi fundului selar de o parte cînd tumoarea intraselară se dezvoltă lateral.

Modificări selare prin leziuni paraselare, cu displazie fibroasă, infecție sau tumori care invadează sinusul sfenoidal:

— hiperostoza tuberculului selar în meningiomul acestuia;

— calcificarea intraselară sau deasupra șeii, în craniofaringioame și, uneori, aplatizarea dorsului selar;

— calcificări în tumorile hipofizare și

— calcificări în anevrismul paraselar; angiografia carotidiană precizează diagnosticul unui anevrism paraselar de carotidă.

Pneumografia funcțională indică direcțiile de expansiune a tumorilor hipofizare și dă informații asupra formei ventriculului III și situației chiasmei. *Massa intermedia* poate să apară în cazuri de șea „goală".

Se mai poate aprecia starea cisternelor periselare și peritronculare (Fig. 2.8.)

Identificarea structurilor para- și supraselare permite delimitarea micilor tumori adiacente șeii sau supraselare. Se pot detecta mici tumori în hipotalamus, mici granuloame sarcoide în partea anterioară a ventriculului.

Extinderea intraselară a spațiului subarahnoidian poate fi detectată prin pneumografie fracționată. Aerul intraselar poate fi și rezultatul hernierii porțiunii anterioare a ventriculului III la bolnavii cu hidrocefalie obstructivă, precum și după degenerarea unei tumori hipofizare.

Angiografia carotidiană este un adjuvant prețios în diagnosticarea adenoamelor hipofizare, mai ales a celor din stadiile II și III.

Lima (1958) rezumă schematic modificările angiografice din adenoamele hipofizare:

Tipul I, cînd sifonul apare „derulat": tumoarea se dezvoltă lateral.

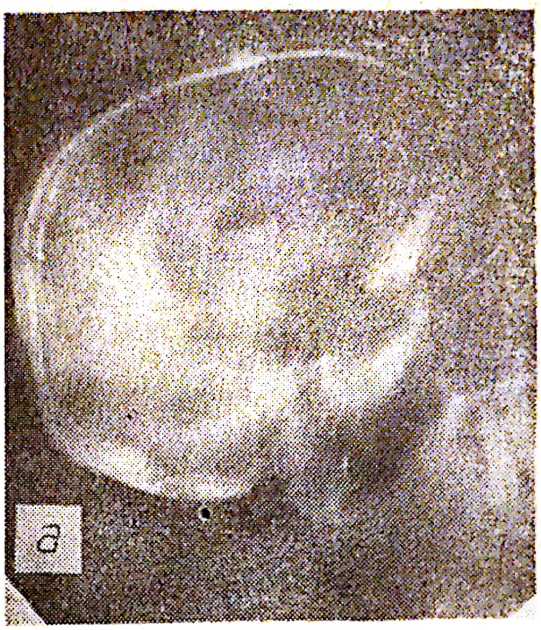

Fig. 2.8. Encefalografie gazoasă fracționată. Se observă aerul care delimitează tumora, indicat prin săgeți.

Tipul II, cînd artera cerebrală mijlocie (sylviană) este deplasată în sus și înapoi: tumoarea se expansionează în sus și înainte.

Scanned with OKEN Scanner

Dacă tumoarea expansionată depășește tuberculul selar, apare o ancoșă cu concavitatea posterioară pe prima porțiune a arterei cerebrale anterioare.

Tipul III, corespunde expansiunii tumorale în ventriculul III, cu hidrocefalie. Flebografia profundă arată ridicarea venei bazilare și a venei lui Galen.

Tipul IV, cînd tumoarea invadează sinusul cavernos lateral: sifonul împins lateral, este deformat.

Tipul V, cînd tumoarea se extinde spre fosa temporală și ultimul segment al sifonului apare derulat sau turtit, iar artera cerebrală medie este deplasată.

Radiografia simplă a șeii turcești, pneumografia și angiografia cerebrală, alcătuiesc o triadă grație căreia se poate preciza diagnosticul în 98% din tumorile hipofizare (Arseni și Maretsis, 1974).

Scintigrafia oferă informații în tumorile gigante care invadează formațiile vecine, dar nu arată dacă expansiunea tumorală se face spre sinusul sfenoidal sau sinusul cavernos (Fig. 2.9.) Hekmatpanah (1969) afirmă că scintigrafia cerebrală este pozitivă în 40% din tumorile hipofizare.

Iodoventriculografia, valoroasă pentru aprecierea expansiunii tumorale în ventriculul III, spre penducului cerebrali sau spre ventriculul lateral, informează mai ales asupra obstruării găurii Monro, fiind o metodă selectivă și nu una de rutină.

Electroencefalografia arată modificări focale, mai ales pentru tumorile din stadiul II și III, cînd este interesat cortexul frontal sau temporal. Practicînd EEG la 75 de bolnavi cu tumori hipofizare (1974), am găsit în 15 cazuri trasee normale. Lazzaroni și Pacini (1968)

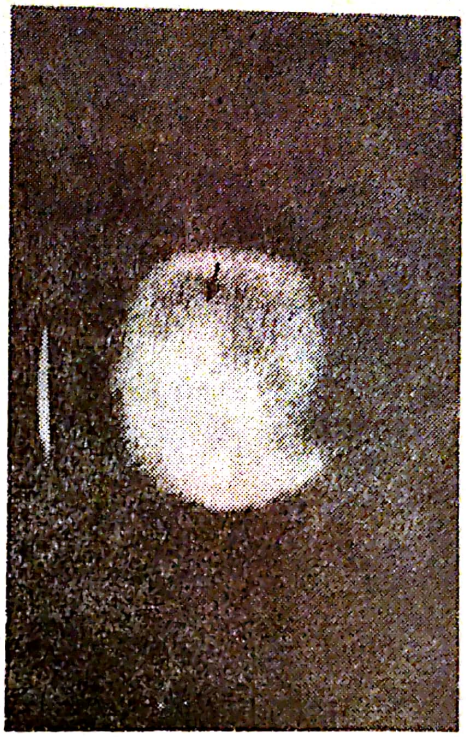

Fig. 2.9. Scintigrafie din profil. Se vede tumora hipofizară.

semnalează că din 90 de cazuri studiate, 23 aveau trasee normale. Variabilitatea histopatologică a tumorilor hipofizare, tulburările endocrine, tulbărările psihice sau volumul tumoral nu sînt corespunzătoare modificărilor EEG sau lipsei modificărilor EEG (Arseni și colab. 1967) (Fig. 2.10 și 2.11.).

Lazzaroni și Pacini (1968) conchid că anomaliile bioelectrice cerebrale s-ar datora mai degrabă interesării întregului creier, prin perturbările endocrine metabolice induse de tumorile hipofizare, decît influențelor mecanice ale acestora asupra encefalului.

Tomografia computerizată nu poate preciza cu exactitate diagnosticul histopatologic al tumorilor hipofizare, dar este de mare ajutor în detectarea tumorilor hipofizare, expansionate supraselar, paraselar, retroselar sau fronto-temporal, cazuri în

Scanned with OKEN Scanner

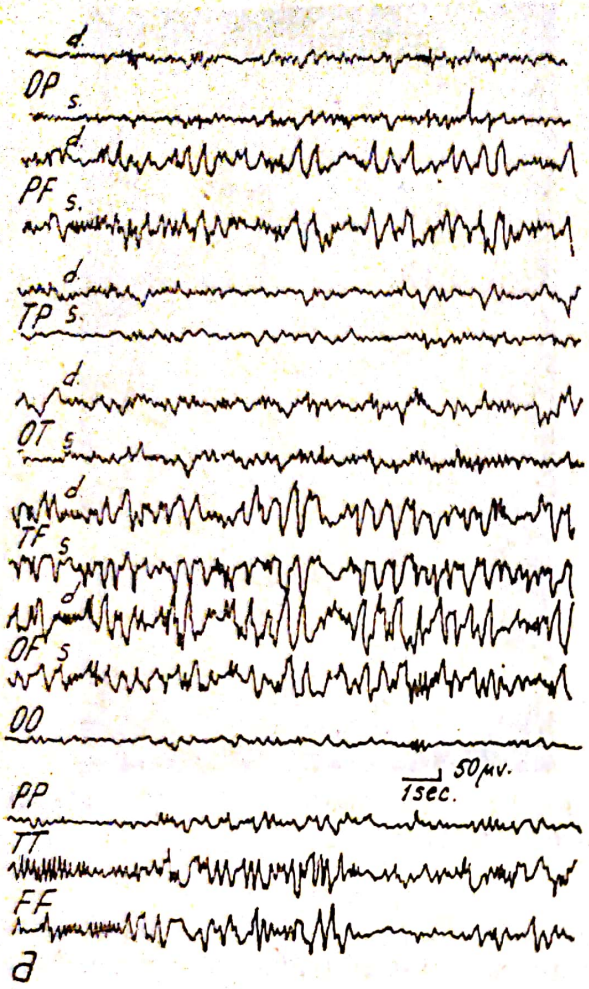

Fig. 2.10. Traseu EEG în cazul unei tumori hipofizare care comprimă hipotalamusul: unde delta sinusoidale ample în derivațiile frontale bilaterale.

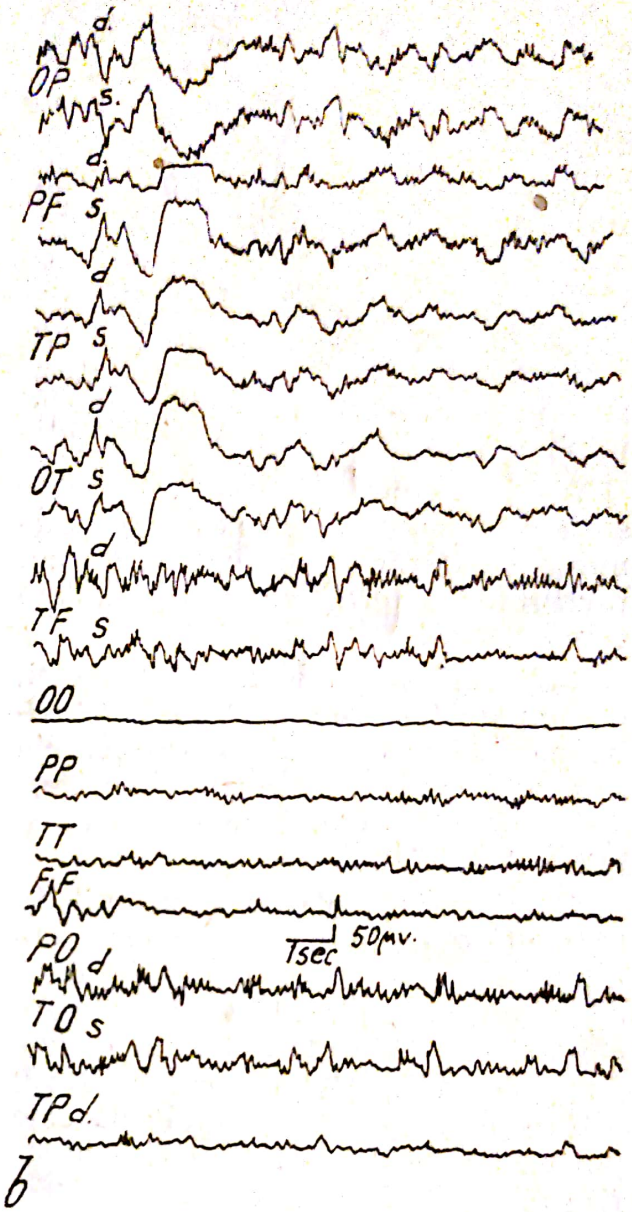

Fig. 2.11. Aspect EEG în cazul unei tumori hipofizare cu unde din regiunea bazală a creierului (primele 8 canale). Se observă predominența undelor lente în derivațiile bazale.

care tomografia computerizată apare superioară metodelor cu aer. TC (tomografia computerizată) nu detectează adenoamele intraselare pure (Kazner și colab. 1978), dar este utilă în diagnosticarea recidivelor, cînd pneumografia nu poate să facă deosebirea între tumoare și cicatrice.

În sfîrșit, TC este de utilizat, cu indicații limitate, în unele din tumorile hipofizare. TC poate să pună în evidență chiar și unele microadenoame.

Metode de laborator. Analiza lichidului cefalorahidian poate să pună în evidență o creștere ușoară a albuminorahiei (peste 60 mg%), cînd adenomul invadează cisternele. Presiunea LCR este normală; dar dacă adenomul expansiv provoacă hipertensiune intracraniană, crește și presiunea lichidului cefalorahidian. Acesta devine hemoragic în caz de apoplexie intraadenomatoasă; trebuie făcut diagnosticul diferen-

Scanned with OKEN Scanner

țial între o malformație vasculară cerebrală ruptă și adenomul hipofizar apoplectic.

3.5. Testări hormonale.

Hormonul de creștere (GH, growth hormone) se dozează prin metode radio-imunologice. În mod normal în plasmă se află 1—5 ng/ml cu creșteri intermitente pînă la 25 ng/ml, în raport cu vîrsta, stress-ul, hrana și factorii metabolici. Pentru a afirma existența unei acromegalii active, Roth și Gorden (1970) consideră necesară o concentrație plasmatică de peste 10 ng/ml la două ore după ingerare a 100 g de glucoză.

Hormonul corticotrop (ACTH) există în mod normal în plasmă la valori de 0,03 ng/ml. O metodă clinică indirectă de apreciere a creșterii concentrației de ACTH este sindromul Cushing indus de adenomul hipofizar sau hiperplazia suprarenalelor, sau carcinoame pulmonare secretante de ACTH. În sindromul Cushing realizat de neoplasmul suprarenalelor, concentrația ACTH în plasmă este scăzută (Nelson și colab., 1966). Pentru diferențierea diverselor tipuri de sindrom Cushing se utilizează testul de supresiune la dexametazonă. Un alt test indirect pentru aprecierea producerii de ACTH de către adenoamele hipofizare este excreția urinară pe 24 de ore a 17-hidroxi-steroizilor și 17-ketosteroizilor. În mod normal, în 24 de ore, se elimină prin urină între 5—15 mg de 17-hidroxisteroizi la bărbați și 4—10 mg la femei. Pentru 17-ketosteroizi cifrele normale variază între 6—18 mg în 24 ore pentru bărbați și 4—13 mg pentru femei. Odată cu creșterea ACTH în plasmă crește secreția de dezoxicortizol, care se traduce prin sporirea ratei de excreție a 17-hidroxicorticosteroizilor.

Hormonul tirotrop sau hormonul de stimulare tiroidiană (TSH) se găsește în mod normal în plasmă în concentrație de 5 μg/ml. Deoarece dozarea prin metode radioimunologice nu este la îndemîna clinicianului, testarea se face indirect. Normal, ^{131}I este reținut între 15—45% în 24 ore; captarea scăzută în hipopituitarism, este sensibilă la stimularea TSH, care determină reținerii la cifre ridicate.

Gonadotropinele (FSH și LH) se testează prin injectare de urină la șoareci femele și se apreciază creșterea uterului la șoricioaicele imature.

Melanocit-stimulating-hormone (MSH) și prolactina (PRL) pot fi testate în laborator prin tehnica radioimunologică, neuzitată în clinică. Accentuarea pigmentării tegumentare și galactoreea presupune existența unui exces de hormon melanocito-stimulator și prolactinic, ceea ce justifică necesitatea determinărilor de laborator.

3.6. Diagnosticul sindroamelor hipofizare.

Depinde de vîrsta bolnavului, de tipul celular predominant al tumorii, de volumul expansiv al tumorii și de modalitatea evoluției.

a) *În raport cu vîrsta:* adenoamele hipersecretante dau la tineri fie gigantism, fie pubertate precoce, iar la adult acromegalie sau sindrom Cushing. Adenoamele hipopituitare sau nesecretante provoacă la tineri apariția sindromului Babinski-Fröhlich sau a nanismului, iar la adult, tulburări în sfera caracterelor sexuale primare și secundare.

Scanned with OKEN Scanner

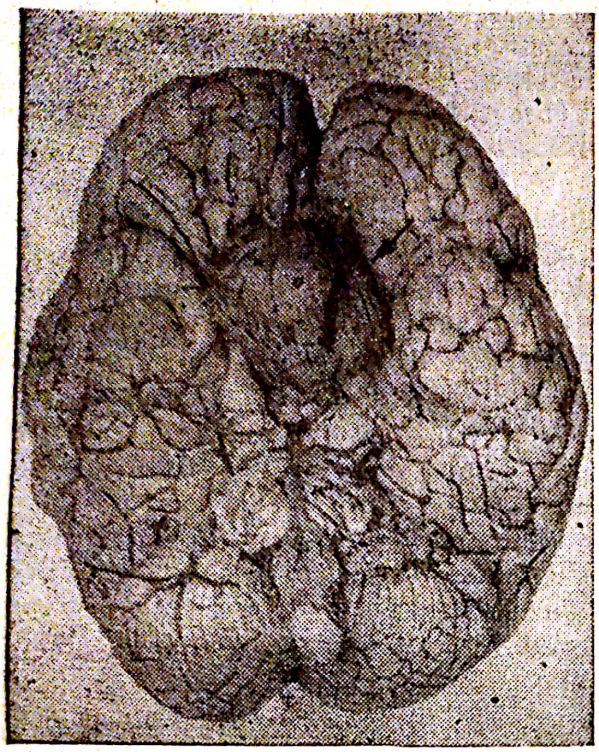

Fig. 2.12. Faţa inferioară a creierului. Aspectul macroscopic al unui adenom eozinofil.

b) În funcţie de *tipul celular*, pot fi întîlnite adenoame eozinofile, bazofile, mixte, cromofobe sau carcinoame.

Adenoamele eozinofile au evoluţie lungă şi debutează cu cefalee, creşterea progresivă a extremităţilor, a viscerelor, apariţia diabetului zaharat, scăderea funcţiei gonadice. Tîrziu apar fenomene oculare. Evoluţia se opreşte după vîrsta de 60 de ani. Radiologic şeaua nu-şi pierde conturul, se măreşte moderat şi se produce o hiperostoză a apofizelor clinoide anterioare. Tumoarea se expansionează rar spre formaţiunile vecine (Fig. 2.12.).

Adenoamele mixte se manifestă clinic prin acromegalie şi hipogonadism.

Adenoamele cromofobe, cele mai frecvente dintre adenoamele hipofizare, determină de obicei apariţia sindromului hipopituitar. Evoluţia este mai lungă decît cea a adenoamelor eozinofile iar tulburările de vedere apar mai devreme decît la acestea; balonizarea şeii constituie o regulă, iar deformarea şi creşterea impresionantă a dimensiunilor şelei sînt destul de dese. Expansiunea spre formaţiunile vecine este mai frecventă decît la alte adenoame.

Uneori s-au semnalat şi sindroame hiperpituitare cu acromegalie, sindrom Cushing şi, mai recent, hiperprolactinemie cu galactoree, explicabile prin prezenţa hormonilor sub formă de vezicule şi nu de granule, primele puse în evidenţă cu ajutorul metodelor moderne de histochimie.

Tumorile maligne, cunoscute sub denumirea de carcinoame pituitare (Fig. 2.13.a şi 2.13.b) au evoluţie scurtă, distrucţia selară fiind constantă, ca şi expansionarea spre sinusul cavernos. Nu în toate cazurile avem manifestări endocrine.

c) În raport cu *volumul*, adenoamele prezintă fazele I (endocrină), II (endocrin-oftalmologică) şi III (expansivă), descrise anterior.

d) În *funcţie de evoluţie* notăm cronicitate în 99,33%, din adenoamele benigne; formele maligne au o evoluţie precipitată.

Bruscheţea deteriorării vederii, apariţiei semnelor meningeale şi a paraliziilor oculare la un purtător de adenom hipofizar, denotă o apoplexie sau infarctizare în tumoare. În asemenea situaţii puncţia lombară arată lichid cefalorahidian hemoragic, ceea ce îngreunează diagnosticul diferenţial cu o malformaţie vasculară cerebrală ruptă (în caz că adenomul hipofizar era ignorat). Precipitarea evoluţiei poate fi dată şi de radioterapie.

În general, metodele directe de laborator — radioimunologice — precum şi cele indirecte, clinice, permit diagnosticarea precoce a adenoame-

Scanned with OKEN Scanner

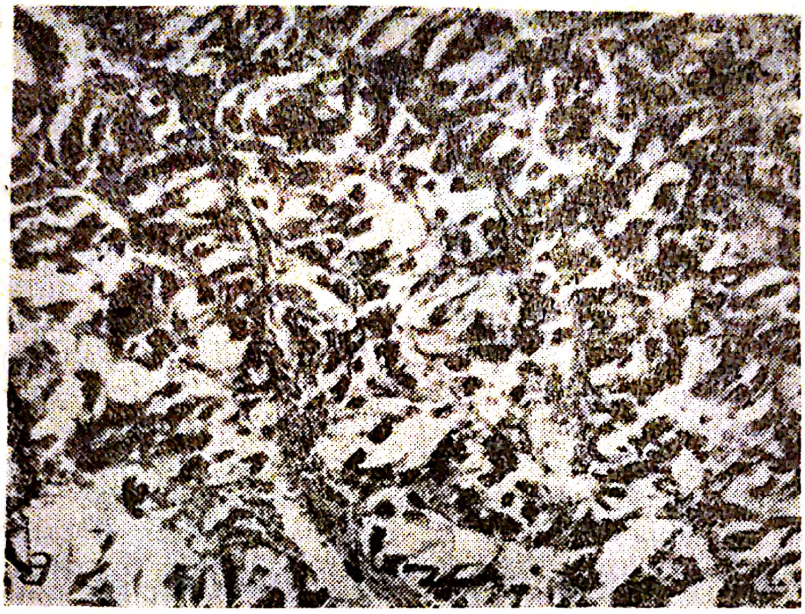

Fig. 2.13.a. Aspecte microscopice dintr-un adenocarcinom hipofizar. Zonă din tumoră în care se remarcă proliferarea adenomatoasă cu dispoziţie papilară, cu celule cromofobe de formă cilindrică şi nuclei polimorfi (col. H—E, microfoto 200×).

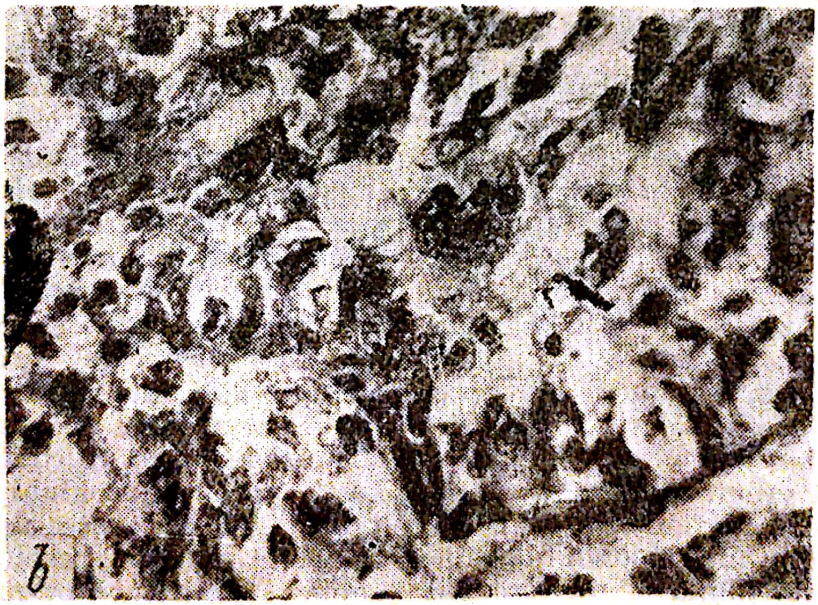

Fig. 2.13.b. O altă zonă din tumoră, în care predomină elementele celulare anaplazice. Proliferarea anarhică a acestor elemente a dus la dispariţia citoarhitecturii adenohipofizare (col. H—E, microfoto 400×).

Scanned with OKEN Scanner

lor hipofizare în faza de microadenom, de dimensiuni între 1—8 mm, moment în care microchirurgia transsfenoidală este eficientă, permiţînd ablaţia selectivă a microtumorii, cu conservarea ţesutului hipofizar normal (Hardy, 1975). În faza de expansiune intraselară şi extraselară, rezultatele terapeutice sînt incerte. Din cele expuse, se pot trage cîteva conluzii:

— *pentru chirurg,* localizarea tumorilor înconjurate de formaţiuni numeroase şi delicate cuprinzînd sinusul cavernos, nervii optici, cercul Willis şi hipotalamusul, constituie o confruntare severă, lezarea acestor formaţiuni putînd să ducă la moartea sau invalidarea bolnavului;

— *pentru clinician,* tumorile regiunii selare determină apariţia a două feluri de semne: (1) neurologice, prin interesarea nervilor cranieni situaţi supra- şi lateroselar, sau prin comprimarea căilor de scurgere a lichidului cefalorahidian şi (2) semne de hiper- sau hipoactivitate endocrină a adenohipofizei şi neurohipofizei;

— *pentru anatomopatolog* există o mare varietate de imagini histologice, fundamental diferite: unele pentru adenoame hipofizare şi altele pentru tumorile neurohipofizei. Adenoamele hipofizare, a căror clasificare se bazează pe coloraţia hematoxilină-eozină, nu reflectă tipul tabloului clinic observat: astfel, acromegalia poate fi dată atît de adenoamele eozinofile cît şi de cele cromofobe, iar adenoamele eozinofile nu arată vreun semn de producţie hormonală. Dar noile metode de colorare pentru microscopia obişnuită, imunohistochimia şi microscopul electronic oferă o imagine complet diferită cu privire la relaţia adenoamelor cu diferitele sindroame endocrinologice studiate. Metodele radioimunologice moderne de determinare a hormonilor sanguini, permit un diagnostic precoce al tumorilor adenohipofizare şi al recidivelor acestora. Problema cancerului hipofizar nu este încă pusă la punct, datele histologice nefiind încă bine definite. De asemenea, cunoştinţele despre tumorile granulare ale neurohipofizei şi tijei, sînt încă reduse.

Dacă Schunemann (1892) a descris 3 tipuri de celule adenohipofizare (eozinofile, bazofile şi cromofobe), decelate cu ajutorul microscopului obişnuit, microscopul electronic a permis decelarea hormonilor specifici ai fiecărui tip de celulă, introducînd o clasificare funcţională.

Fernandez-Moran şi Luft (1949) sînt primii cercetători care au studiat ultrasctructura adenohipofizei.

Nakane (1968), ca şi Phifer şi colab., (1970) au determinat tipurile celulare prin metoda imunohistologică cu peroxidare, greu de aplicat în laboratoarele obişnuite, anticorpii fiind greu de obţinut cu mijloace uzuale.

Majoritatea celulelor hipofizare au o structură fundamentală asemănătoare. Diferenţele existente ţin de volumul şi forma celulelor, volumul şi configuraţia granulelor secretorii, aspectul reticulului endoplasmatic rugos (RER) şi aparatul Golgi. Celulele parenchimatoase sînt de obicei rînduite pe coloane şi lobuli de dimensiuni moderate, în aşa fel încît celulele individuale să nu fie separate de mai mult de unul sau două straturi celulare de contact cu capilarul sau sinusoidul (Faraquhar, 1961). Celulele conţin un număr variabil de granule secretorii, al căror volum şi structură permit de obicei identificarea tipului celular şi stadiului secretor.

Fiecare celulă hipofizară este influenţată de un hormon eliberator

Scanned with OKEN Scanner

specific. Neurotransmițătorii ca dopamina, serotonina etc., pot să elibereze factori eliberatori, care, la rindul lor, acționează asupra celulelor hipofizare specifice, stimulînd eliberarea hormonilor tropici. Descărcarea granulelor se face prin exocitoză, prin fuziunea membranei granulare cu membrana celulei. Parte din granulele intracisternale sînt distruse de lizozomi, printr-un proces numit „crinofagie" (Faraquhar, 1971), proces dirijat probabil de hipotalamus și al cărui rost este controlul echilibrului secretor. Tehnicile moderne de dozare a hormonilor circulanți permit depistarea din timp a adenoamelor hipofizare, în faza latentă, precoce, de microadenoame, încă fără semne endocrino-neurologice, fază în care tratamentul poate fi încununat de succes.

4. Forme anatomo-clinice

4.1. Tumorile neurohipofizei

Tumorile primare ale neurohipofizei sînt extrem de rare. Neoplasmele neurohipofizei sînt de două feluri: glioame (astrocitom piloid sau infundibulom) și choristoamele (mioblastoame granulocitare). Apar de obicei deasupra diafragmului selar, fiecare tip de tumoră manifestîndu-se clinic ca orice tumoră supraselară, perturbînd prin volumul ei funcțiile hipotalamusului și chiasma optică. Hipertensiunea intracraniană cu hidrocefalie și edem papilar este rezultatul obstruării trecerii lichidului cefalorahidian prin ventriculul III. Hipofiza este comprimată în fosa ei de către tumora supraselară și își păstrează intactă funcția.

Glioamele survin în copilărie, iar choristoamele niciodată în primele două decenii ale vieții.

Glioamele neurohipofizei, denumite de Globus (1942) „infundibuloame", au fost descrise și de Posener și colab. (1957) și de Wolman (1959). Greu de deosebit de glioamele hipotalamusului, din punct de vedere histologic par să fie astrocitoame piloide.

Scothorne (1955) a comunicat un caz de astrocitom piloid neurohipofizar, avînd origine în lobul posterior. Aceste tumori au prognostic sumbru, majoritatea bolnavilor sucombînd în decurs de 2 ani. Viața poate fi prelungită prin șuntare și radioterapie.

Choristoamele, sau tumorile cu celule granulare, sau mioblastoamele neurohipofizei, cu origine obscură și importanță clinică minoră, au fost descrise de Boyce și Beadles în 1893, potrivit afirmațiilor lui Doron și colab. (1965). Denumirea de choristoame le-a fost dată de Sternberg (1921).

Luthy și Klingler (1951) au comunicat primul caz de choristom, apoi în 1953, Harland a publicat al doilea caz. Au urmat din nou și alte comunicări, printre care ale lui Satyamurti și Huntingon (1972).

Tumorile sînt formate din celule mari; citoplasma are granule fine, fără limite distincte, nuclei mici, monocromatici, celule consistente, globuloase și încapsulate, dînd impresia că iau naștere din porțiunea supraselară a infundibulului. Glanda hipofizară este comprimată de tumoare, dar nu și invadată.

Scanned with OKEN Scanner

4.2. Adenomul eozinofil.

Acromegalia, cunoscută în literatură ca boala Pierre Marie (care a descris-o în 1885) se datorează producerii în exces a hormonilor de creștere la adult, după ce dezvoltarea scheletului a luat sfîrșit. Hipersecreția este dată de o tumoare cu celule eozinofile ce aparține adenohipofizei.

Faza endocrină. Dezvoltarea exagerată a oaselor mîinilor, picioarelor și feței; dintre oasele feței sînt interesate în special maxilarul inferior, oasele nazale și arcadele supraorbitare. Picioarele și mîinile au dimensiuni mari, obligînd pe bolnav să-și schimbe încălțămintea și mănușile. Degetele apar mult îngroșate. Coloana vertebrală se deformează (cifoză dorsală). Nasul și buzele apar îngroșate. Limba și maxilarul inferior cresc (macroglosie, respectiv macrognație). Pielea capului formează cute. Unghiile sînt curbate în formă de „cioc de papagal", iar degetele în formă de bețișoare de tobă. Părul este exagerat de dezvoltat hirsutism). Hiperfuncție sexuală în stadiile timpurii, apoi atrofia gonadelor și suprimarea funcției sexuale (amenoree la femei, impotență la bărbați), prin hipobazofilie, rezultat al comprimării glandei de către adenomul eozinofil. Creștere exagerată de 17-cetosteroizi și de hormoni corticoizi, cu excreție a hormonilor gonadotropi.

Hipertrofia viscerală (splanhnomegalie): ficatul, splina, inima, plămînii au volumul mult crescut. Hipertrofii osoase. Hiperostoză frontală internă. Tiroida, paratiroidele și suprarenalele pot să prezinte hipertrofii prin hiperplazii adenomatoase. Galactoree. Hipertiroidie în primele stadii. Glicozurie și hiperglicemie. Creșterea fosforului anorganic în ser. Creșterea metabolismului bazal (10—70%). Astenie, apatie, pilozitate.

Sindromul de tumoare intraselară rămîne cîțiva ani atit de frust, încît importanța tumorii hipofizare trece pe planul secund. În această fază găsim o mărire a șeii turcești, iar bolnavul acuză dureri retroorbitare, fără alte tulburări oculare.

Faza oculară tardivă, în care bolnavul începe să acuze scăderea acuității vizuale. Apar hemianopsie bitemporală, decolorare papilară.

Radiologic, șeaua apare balonată, sub efectul presiunii intraselare. Pereții sînt îngroșați, apofizele clinoide sînt lungi și îngroșate, tuberculul selar anormal de proeminent, formînd un adevărat cioc între cei doi nervi optici (ciocul acromegalic este caracteristic adenoamelor acidofile).

Faza de expansiune extraselară este o fază mai avansată, cînd apar tulburări neuropsihice, prin comprimarea formațiunilor din vecinătate.

Gigantismul este rezultatul adenomului eozinofil la vîrsta preadultă exagerat, avînd o statură enormă, sînt încă sudate. Indivizii se dezvoltă exagerat, avînd o statură enormă, între 2,10—2,40 m. Membrele sînt disproporționat de lungi, dar viscerele nu sînt mărite în raport cu dimensiunile scheletului.

În afară de hipersecreția eozinofilă se mai citează gigantism și în hipogonadism sau hipertiroidism.

Puech (1954) a comunicat observații anatomice și clinice, care dovedesc că unele tumori intracraniene nehipofizare pot fi însoțite secundar de simptome indiscutabile de acromegalie și că, în asemenea cazuri, examenul microscopic al hipofizei pune în evidență existența unui adenom hipofizar acidofil. Sînt greu de interpretat aceste fapte: se pare

Scanned with OKEN Scanner

că iritaţia din vecinătate sau de la distanţă (prin fenomene de hipertensiune intracraniană) poate să ducă la reacţii cromofile hipofizare.

Forme clinice. A. Forme în care predomină manifestările glandulare ale adenoamelor hiperacidofile şi se traduc clinic print-un sindrom de acidofilie hipofizară tipic, manifestat în două moduri:

— forme morfologice în care predomină manifestările externe ale acromegaliei;

— forme splanhnomegalice, în care predomină manifestările viscerale ale acromegaliei. În aceste forme semnele de tumoare rămîn multă vreme fruste. Adenomul, care nu este mare, prezintă o acidofilie marcată.

B. Forma în care predomină simptomele tumorii, instalate precoce, însoţite de semne nete sau fruste, ale acromegaliei. Se manifestă în două moduri:

— apariţia şi evoluţia rapidă a semnelor, datorită unei degenerescenţe chistice sau unei hemoragii în adenom, tulburări care pot să survină spontan sau în cursul unei radioterapii;

— apariţia şi dezvoltarea lentă, progresivă, în care semnele tumorale sînt legate de dezvoltarea unui adenom fără chist.

În funcţie de predominenţa simptomelor, distingem:

a) forme oculare, care traduc o dezvoltare supraselară precoce;

b) forme cefalalgice, în care cefaleea retroorbitară este repede înlocuită prin cefalee difuză, predominant occipitală;

c) forme hipotalamice, în care predomină tulburările funcţiilor hipotalamice ca: tulburări ale somnului, tulburări psihice, tulburări ale reglării termice, tulburări circulatorii, tulburări în reglarea apei şi

d) forme cu evoluţie anormală, forme neurologice, cînd tumoarea se dezvoltă posterior.

C. Adenoamele cu acromegalie tranzitorie se datorează tumorilor slab acidofile. Clinic, se însoţesc de un tablou frust, de acromegalie dar şi de fenomene de hipopituitarism, cu scăderea funcţiilor genitale şi a secreţiei de ACTH.

Din punct de vedere histologic aceste adenoame sînt constituite din: celule de tip embrionar, care se pare că sînt adenoame de tranziţie, celule slab acidofile şi celule cu tendinţă la acidofilie. Coloraţiile actuale nu pun în evidenţă granulaţii acidofile, dar trofoplasma celulelor are o afinitate selectivă pentru coloraţii celulare acidofile, arhitectura adenomului semănînd cu cea a adenomului acidofil. În sfîrşit, adenomul eozinofil cu acromegalie şi sindrom Cushing, este întîlnit în unele tumori hipofizare, cînd se produce un exces de secreţie de ACTH, cu stimulare excesivă a suprarenalelor (pe lîngă hipersecreţie de GH, caracteristică acromegaliei). Mecanismul de producere poate fi hipertonia axului hipotalamo-hipofizo-suprarenal, dar nu este exclus să existe şi tulburări în mecansimul de inactivare a cortizonului, avînd în vedere modificările metabolice din acromegalie, ca şi insuficienţa hepatorenală din această boală.

4.3. Adenomul bazofil

Boala Cushing, descrisă iniţial în 1932 de Harvey Cushing a fost pusă în legătură cu hiperpituitarismul din cadrul unor adenoame bazofile. Studiind un mare număr de hipofize prelevate la necropsie, Susman a constat că o proporţie de 2,1% din glande prezentau mici adenoame ba-

Scanned with OKEN Scanner

zofile, fără să fi fost semnalat vreun semn de adenom bazofil în timpul vieţii. Cercetări ulterioare au arătat că sindromul poate să apară fie ca rezultat al unei tumori hipofizare (cu producerea excesivă de ACTH şi stimulare a corticosuprarenalei), fie printr-o hiperplazie primară sau tumoare primară a suprarenalei. În ambele cazuri, există un exces de secreţie corticosuprarenală. Mai recent au fost descrise sindroame Cushing în cadrul unor tumori maligne din afara sistemului endocrin, ca şi în cazuri fără tumoare, care prezentau numai o hiperactivitate a axului hipotalamo-hipofizo-suprarenal. S-a hotărît ca termenul de boală Cushing să fie atribuit cazurilor de tumoare hipofizară, iar termenul de sindrom Cushing, să se atribuie celorlalte cazuri, cu semne clinice de hipercorticism.

Caracterele principale ale bolii sau sindromului sînt:

— obezitatea trunchiului, mai ales a abdomenului, a şoldurilor, a feţei (facies „în lună plină"). Grăsimea nu se depune la membre, ci centripet, ceea ce face ca acestea să pară atrofiate;

— pe suprafaţa abdomenului, uneori pe torace şi rădăcina membrelor, se găsesc vergeturi roşii-violacee, datorate distensiei ţesuturilor;

— policitemie, cu cianoza feţei mîinilor şi picioarelor;

— creşterea exagerată a părului (hirsutism) cu pigmentarea tegumentului. La femei apare mustaţă sau barbă;

— osteoporoză, rarefiere cu friabilitate osoasă. Rarefierea osoasă a vertebrelor provoacă deformarea coloanei şi fenomene de compresiune radiculară spinală şi medulară, în formele mai avansate;

— cifoza dorsală, împreună cu grăsimea depusă în regiunea interscapulară dau aspectul cunoscut sub numele de „buffalohump" (ceafă de bizon);

— hipertensiune arterială;

— scăderea, pînă la dispariţie, a funcţiilor gonadice;

— hiperglicemie cu glicozurie (diabet steroid);

— atrofia testiculelor sau ovarelor,

— hipertrofia corticalei suprarenale, cu excreţia urinară crescută de 11-oxicorticoizi şi, adesea, de 17-cetosteroizi;

— creşterea raportului acid uric/creatinină;

— eozinopenie, limfopenie;

— tulburări hidroionice; potasiu scăzut, retenţie de clorură de sodiu, sporirea lichidelor organismului, cu tendinţă de edeme;

— hipercolesterolemie;

— tulburări psihice ca: apatie, diminuarea activităţii intelectuale şi psihice, iritabilitate, accese de agitaţie psihomotorie, confuzie tranzitorie, depresiune (Arseni şi colab. 1967).

Sindromul Cushing se întîlneşte mai des la femei decît la bărbaţi.

Forme clinice. În funcţie de vîrstă:

a) forme prepubertare (trebuie diferenţiate de sindromul Pellizi, datorat leziunilor diencefalului);

b) forme climacterice (trebuie diferenţiate de obezitate, hiperpilozitate şi hipertensiune, întîlnite adesea la această vîrstă).

În funcţie de evoluţie:

— forme rapid evolutive, care duc la exitus în aproximativ 2 ani;

— forme lente, cu evoluţie îndelungată, de mai mulţi ani.

În funcţie de simptome:

a) forme fără modificări selare sau oftalmologice;

Scanned with OKEN Scanner

b) forme cu modificări selare și oftalmologice, din cadrul tumorilor hipofizare.

Etiopatogenia sindromului Cushing.

Cercetări recente au dus la concluzia că sindromul Cushing poate fi indus de numeroase împrejurări;

— hipertonia axului hipotalamo-hipofizo-suprarenal. Perturbarea primitivă fiind intracraniană, în regiunea hipotalamusului (sechele de encefalită, hidrocefalie etc.), hipofiza este stimulată în producerea corticotropinelor de către celule beta (Arseni, Simionescu, Maretsis, 1974).

— tumorile cerebrale se pot însoți de sindrom Cushing (Arseni, Maretsis, Rodin, Guran, Carp, 1968);

— tumorile hipofizare, mai mult sau mai puțin voluminoase, cu celule cromofobe, cromofile mixte, sau adenocarcinoamele hipofizare se pot însoți de sindrom Cushing. Explicația o oferă teoria unicistă a celulelor hipofizare, potrivit căreia din celula de origine pot să ia naștere celule cromofobe sau cromofile, în funcție de faza de secreție în care este surprinsă (Hovit și Berry, 1965). După faza secretorie, celula beta se transformă în celulă cromofobă, în funcție de stimulii secretori din hipotalamus. Au fost descrise sindroame Cushing și în tumorile hipofizare cu celule acidofile;

— tumoarea de suprarenală sau hiperplazia primitivă a suprarenalelor, pot să genereze un sindrom Cushing cu androgeni urinari mult crescuți;

— sindrom Cushing iatrogen, prin aport excesiv de cortizon, după tratamente hormonale prelungite (Arseni, Maretsis, Mesteș, 1972; Maretsis, Mesteș, Arseni, 1974);

— cancerele primitive, în afara sistemului hipofizosuprarenal cum ar fi cancerul pulmonar, timic, pancreatic, tiroidian, etc., pot provoca apariția de sindroame Cushing prin exces de corticoizi, secretați de suprarenale, stimulate anormal;

— sindroame Cushing reactive, cu urmare a mecanismelor de adaptare (Vahue și Coulomb, 1958), sau a hipercorticismului „secundar" (autorii anglo-saxoni). Agentul patogen stimulează secreția suprarenalei, care scade după încetarea acțiunii agentului stimulator. Cînd însă agentul patogen are acțiune de lungă durată, hipercorticismul secundar se transformă într-unul primar, prin hiperplazia suprarenalelor, ducînd la boala Cushing. Astfel de cazuri se întîlnesc în suprasolicitări psihice, stress-uri prelungite, emoții, infecții cronice, traumatisme, foame și însetare, administrare de insulină, sarcină, administrarea îndelungată de hidrazidă izonicotinică, salicilați și derivați (aspirină, PAS), în care este stimulată secreția în exces a suprarenalelor.

Diagnosticul pozitiv al sindromului Cushing se impune în prezența a cel puțin patru din următoarele manifestări (Milcu, 1967);

— adipozitate cu distribuție predominant tronculară și cu pletoră;

— alterări cutanate (striuri roșii sau atrofiate apreciabile, cu sau fără echimoze);

— virilizare;

— osteoporoză sau atrofii musculare;

— hipertensiune arterială;

— tulburări ale metabolismului glucidic;

Facem aceste precizări, pentru că, din descrierea tabloului clinic anterior rezultă că unele din semne nu se întîlnesc totdeauna în sindromul Cushing.

Modificările descrise de Crook constau în hialinizarea, degranularea, vacuolizarea și balonizarea nucleilor

Scanned with OKEN Scanner

celulelor bazofile hipofizare, și ar reprezenta un stadiu de inactivitate a acestor celule, ca o consecință a corticoizilor circulanți, produși în exces de tumoarea suprarenală, sau a administrării terapeutice în exces de ACTH sau corticoizi. Aceste modificări celulare hipofizare însoțesc unele sindroame Cushing (Danowski, 1962).

4.4. Adenomul cromofob.

Adenomul cromofob este afecțiunea caracterizată prin fenomene de insuficiență hipofizară (Sindrom Babinski—Fröhlich, caracterizat prin scăderea metabolismului, etc.). În evoluția sindromului se disting mai multe faze, iar histologic, adenomul este format din celule cromofobe.

Faza endocrină. Diminuare progresivă a funcțiilor sexuale. Femeile acuză tulburări ale ciclului menstrual sau instalarea unei amenorei. Libidoul scade la ambele sexe. Astenie, hipotensiune arterială permanentă. Caracterul bolnavilor se schimbă: scade activitatea, devin apatici, iritabili, friguroși. Tegumentul este palid, adipozitate moderată, predominant tronculară, modificări atrofice ale pielii și perilor. Bolnavii acuză dureri epigastrice, veziculare, cu iradieri ascendente, dureri dorsale de tipul curbaturii, digestia este laborioasă, uneori diaree postprandială. Dispepsie hiperclorhidrică, și uneori constipație.

Semne locale precoce ale tumorii selare: cefalee anterioară, retroorbitară sau fronto-temporală, datorită distensiei cortului hipofizei; șeaua turcească este mărită.

Evoluția acestor semne este lentă, dar degenerescența chistică a adenomului sau o hemoragie în adenom, poate să determine un debut brusc al tabloului clinic descris (Arseni și Maretsis, 1974).

Faza oculară apare odată cu creșterea volumului; se adaugă hemianopsia bitemporală, semn caracteristic al comprimării chiasmei. Începe cu cvadrantul supero-extern, apoi cuprinde progresiv întregul hemicîmp temporal. Pe lîngă deficitul de cîmp vizual, se adaugă o paloare papilară, cu scăderea acuității vizuale, care poate să ajungă pînă la cecitate Uneori tulburarea cîmpului vizual nu începe periferic, ci printr-un scotom paracentral hemianopsic bitemporal, care alterează rapid vederea centrală. După cum sînt comprimate căile optice, variază și deficitul de cîmp vizual: scotom de joncțiune Traquair, leziune a corpului chiasmei, care duce la deficit central sau periferic asociat, atingerea chiasmei de jos în sus, cu deficite centrale și periferice bitemporale, atingerea bandeletelor, cu hemianopsie omonimă. Mai pot să apară tulburări din partea nervilor oculomotori (III, IV și VI). Hemianopsia poate fi asimetrică și, în cazuri rare, poate fi binazală, probabil datorită atrofiei interstițiale a nervului optic, prin ischemie sau abiotrofie, în procesele toxice sau infecțioase.

Reacția hemioptică Wernicke poate să arate dacă sînt sau nu prinse fibrele reflexului pupilar.

În această fază șeaua este balonată și mărită în toate diametrele. Apofizele clinoide anterioare și posterioare sînt subțiate, ca și pereții șeii.

Faza complicațiilor neuropsihice. În stadiul tardiv al evoluției, tumoarea devine extraselară și se adaugă semne ca în tumorile cerebrale, ce vor fi descrise la formele clinice.

Tulburările oculare se accentuează și apare cecitatea. Aceasta poate fi unilaterală, ca urmare a atrofiei

Scanned with OKEN Scanner

optice, cu stază papilară sau edem papilar la celălalt ochi, realizînd sindromul Foster-Kennedy.

Faza de comă, în cazurile neglijate, are sfîrșit letal.

Forme clinice: — forma adultului, care prezintă tabloul descris anterior;

— forma vîrstelor tinere, sindromul adipozo-genital (Babinski—Fröhlich) și mai rar sindromul de dispituitarism slab Cushing. Au fost descrise și stări de cașexie;

— forma fără tulburări morfologice, la care diagnosticul este mai dificil;

— forma cu manifestări morfologice de tipul hiperpituitarismului ca: sindrom Cushing, acromegalie, tirotoxicoză, explicată prin faptul că celulele adenomului cromofob nu sînt inerte, ci secretă hormoni tropici, sau că prezența adenomului face să crească hormonii tropici, sau că prezența adenomului face să crească capacitatea secretorie a cromofilelor;

— forme în funcție de volum și topografie. Date de adenomul cromofob expansiv, prezintă un tablou clinic care variază în raport cu direcția expansiunii. Sînt descrise:

a) expansiunea inferioară traversează planșeul selar și tumoarea invadează sinusul sfenoid, venind în contact cu mucoasa sinusului, care se răsfrînge asupra tumorii. Radiologic apare o opacifiere și o dispariție a cavității sinuzale. Neoperată, expansiunea își urmează drumul, erodează peretele inferior al sinusului sfenoidal, dînd semne de obstrucție nazală, uneori chiar fistulă cu lichid cefalorahidian. Pătrunderea în cavitățile nazale este rară. Uneori poate să invadeze și celulele etmoidale, să perforeze jugumul și să se propage în etajul anterior al craniului;

b) invadarea sinusului cavernos se traduce clinic prin triada: semne de obstrucție venoasă, semne trigeminale și paralizii oculomotorii.

Sindromul nu este totdeauna complet:

— exoftalmia, edemul palpebral și dilatarea venelor palpebrale sînt semnele obstrucției venoase;

— prinderea ramurii oftalmice a trigemenului se traduce prin durere, hipoestezie în teritoriul corespunzător, areflexie corneeană. În cazurile în care invadarea cuprinde și ganglionul Gasser, sînt interesate toate ramurile senzitive ale acestuia;

— semne din partea nervilor oculomotori (III, IV, VI) caracterizate prin diplopie, pareze sau paralizii ale acestor nervi, care pot să ducă pînă la oftalmoplegie totală unilaterală, excepțional bilaterală. Cînd apare brusc, cauza nu mai este invadarea sinusului ci o hemoragie în tumoare, sau o degenerescență chistică instalată acut.

Un sindrom Claude Bernard-Horner poate să apară ca o consecință a atingerii simpaticului pericarotidian, eventualitate foarte rară. Ceea ce pledează pentru invadarea sinusului cavernos, în absența semnelor de obstrucție venoasă, este atingerea trigemenului, asociată cu o oftalmoplegie progresivă;

c) expansiunea superioară retrochiasmatică este cea mai gravă formă și are faze intermediare;

— stadiul de nodul retrochiasmatic este clinic asimptomatic, mascat de chiasmă. Cu greu se poate pune în evidență chiar prin mijloace paraclinice;

— în stadiul de expansiune retrochiasmatică se umple cisterna interpenduncular, este acoperit de planșeul ventricular, rupe corpii mamilari, împinge trunchiul cerebral îna-

Scanned with OKEN Scanner

poi, pe furca cortului cerebelului sau intră în sus, în cavitatea ventriculului III, pe care-l dilată progresiv, pînă la obliterarea orificiilor intraventriculare Monro. În raport cu volumul variază și semiologia: somnolență, accese de narcolepsie, diabet insipid, tulburări termice și vasomotorii, glicozurie, semne atribuite suferinței hipotalamusului.

Tulburările mintale ca: psihoza confuzional-onirică, sindromul Korsakoff, sînt datorate atingerii corpilor mamilari. Semnele piramidale și atingerea nervilor cranieni (perechile IX și XII) traduc suferința trunchiului cerebral. Comprimarea apeductului Sylvius și orificiilor Monro, poate să antreneze semne de hipertensiune intracraniană;

d) expansiunea temporală înaintează prin regiunea retrochiasmatică și laterală de-a lungul bandeletelor optice, comprimă spațiul perforat anterior, înconjură carotida, ajunge în valea sylviană și sfîrșește prin a comprima lobul temporal, pe care-l poate invada pînă la cornul ventricular. Mai rar se întîmplă ca fosa temporală să fie invadată pe cale transcavernoasă sau extraduralâ. Simptomele suplimentare sînt crizele comițiale și uncinate, hemianopsia în cvadrant superior, afazia etc.,

e) expansiunea prechiasmatică se face spre etajul anterior al craniului, este multă vreme bine tolerată, motiv pentru care poate să atingă un volum enorm, ceea ce l-a făcut pe Cushing să afirme că „cele mai voluminoase tumori cerebrale sînt adenoamele hipofizare". Ele rămîn mediane și dau aceleași semne ca meningiomul olfactiv: tulburări mintale, crize comițiale generalizate, anosmie, tulburări piramidale etc. Uneori invadează parenchimul frontal ajungînd pînă la cornul ventricular frontal.

Aceste forme expansive de adenom cromofob se complică cu semne ale tumorilor cerebrale propriuzise, ceea ce obligă la investigații neurochirurgicale. Astfel apar modificări pe traseele electroencefalografice, în raport cu volumul tumorii și cu formațiunile encefalice interesate. Modificările EEG sînt cu atît mai grave, cu cît suferința hipotalamusului este mai accentuată. Anomaliile electrice se pun în evidență prin utilizarea mai ales a electrodului bazal (Arseni, Maretsis, Terzi, Roman, Tudor, 1967) (Fig. 2. 13. b).

f) expansiunea în canalele optice dă fenomene din partea nervului optic comprimat în canal;

— forme în funcție de evoluție. În mod obișnuit evoluția unui adenom cromofob este lent progresivă. Există cazuri cînd evoluează rapid ca în:

a) forma acută, cînd tumoarea comprimă brutal formațiunile vecine (degenerescență acută chistică, sau hemoragie în tumoare);

b) forma meningială, legată de o hemoragie acută în tumoarea care invadează și spațiile subarahnoidiene;

c) forma supurată, cînd adenomul cromofob se infectează de la o supurație din vecinătate, sau prin metastază septică dintr-un focar de la distanță. Debutul este ca al unei meningite acute. Semnele meningeale domină tabloul.

4.5. Sindromul galactoree—amenoree

Sindromul de amenoree cu galactoree din tumorile hipofizare apare fără diminuarea excreției de gonadotropină, chiar fără lărgirea șeii turcești. Se datorează hiperproducției de prolactină, întîlnită frecvent

și în lipsa tumorilor hipofizare. Se pare că factorul fiziopatologic este adenomul, care, de cele mai multe ori este cromofob, sporește producerea de prolactină și tumoarea hipofizară, inactivă hormonal, își întrerupe legăturile cu hipotalamusul, astfel încît prolactin inhibiting factor (PIF) rămîne fără efect. Pe lîngă adipozitate, hirsutism și seboree, în majoritatea cazurilor 17 cetosteroizii sînt crescuți, iar excreția de gonadotropină este absentă sau insuficientă (de obicei este normală în cursul amenoreei de lactație).

La bărbați apare sindromul de feminizare și hiperprolactinemie.

Diagnosticul diferențial se face cu: sindromul Chiari—Frommel (lactație persistentă după naștere, cu încetarea excreției gonadotropinei), galactoreea iatrogenă (prin clorpromazină, imipramină, methyldopa, inhibitori ai ovulației, reserpină) și secționarea tijei hipofizare. La copii galactoreea poate să apară și în pubertatea precoce și hipertiroidie.

În toate cazurile este vorba de o deficiență de PIF.

4.6. **Prolactinomul**

Prolactinomul a devenit astăzi cel mai frecvent dintre adenoamele hipofizare. Proba incontestabilă a acestui tip de adenom este prezența în tumoră de celule secretante de prolactină demonstrate prin metoda imunohistologică. Înainte de această demonstrație se putea presupune prezența sa pe date clinice, de laborator și radiologice (Hardy, 1979). Colorația tetrachromică a lui Herlant a permis să se pună în evidență în așa zisele celule „cromofobe", fine granule de prolactină.

Astfel că adenoame numite „cromofobe" au fost relevate ca eozinofile (cunoscînd că hormonii GH și PRL sînt secretați de pituicite eozinofile). Deci o mare parte din fostele adenoame cromofobe, care alcătuiau majoritatea adenoamelor hipofizare, s-au dovedit în zilele noastre că de fapt sînt prolactinome.

„Prolactinome" este termenul propus pentru tumorile hipofizare care secretă prolactină. Prolactinomele sînt cele mai frecvente dintre adenoamele secretante, aproximativ 25% din tumorile hipofizare (Robert și Hardy, 1975). În tumorile hipofizare hiperprolactinemia (prolactin/ 25 ng/ml.) ar avea trei mecanisme:

1) Tumoarea (prolactinomul) în mod automat secretă în exces prolactină.

2) Comprimarea tijei hipofizare de către tumoare împiedică eliberarea PIF permițînd secretarea fără control a prolactinei de către celulele lobului anterior.

3) Tulburare în hipotalamus interesînd fie diminuarea secreției de PIF sau producerea în exces de prolactin releasing factor (PRF) cu rezultat hiperprolactinemia.

Este dificil de diferențiat mecanismul de producere al hiperprolactinemiei. Cînd excesul trece de 150 ng/ml, mai mult ca sigur că este vorba de un adenom hipersecretant.

Prolactinomul ca microadenom secretant se întîlnește în cazuri cu șa normală, sau cu șa avînd modificări discrete. Ca o curiozitate, adenoamele prolactin secretante de obicei sînt situate lateral de glanda hipofizară (Hardy, 1973).

Semiologia prolactinomului este dominată de sindromul „amenoree-galactoree" descris în 1852 de Chiari și de Frommel ca o stare ce persistă la femeie dincolo de perioada de alăptare.

În 1953, Argonz-del-Castillo descrie sindromul de galactoree-ame-

Scanned with OKEN Scanner

noree în cazuri cu șa normală, neavînd posibilitatea radiologică să pună în evidență microadenoamele hipofizare. Un an mai tîrziu, în 1954, Forbes și Albright descriu un sindrom de amenoree-galactoree în situații cu șa mărită. Ulterior, semiologia s-a îmbogățit, adăugîndu-se la amenoree-galactoree tulburări metabolice de tipul obezității și retenției de apă, sexuale, ca anorgasm și pierderea libidoului și psihoafective la femeie. La bărbat, impotența sexuală este atrăbuită astăzi hiperprolactinemiei (Hardy, 1981). Un simptom foarte important este sterilitatea prin lipsa de ovulație la femeie și prin azoospermie sau oligospermie la bărbat. Utilizarea pe scară largă a anticoncepționalelor orale produce, în unele situații, galactoree-amenoree persistentă. Explorări ulterioare radiologice și microchirurgicale descoperă un microadenom hipofizar ce ridică întrebarea dacă acesta este un fenomen iatrogen, sau un adenom preexistent, clinic inaparent?

Tratamentul prolactinomului este cel chirurgical, care trebuie instituit cît mai repede posibil, chiar în stadiu de microadenom, cînd încă nu au apărut modificări selare. Cele mai bune rezultate, cu revenirea prolactinemiei la normal postoperator, se obțin în stadiu de microadenom, cînd se face ablația selectivă a tumorii mici (de cîțiva milimetri) pe cale transsfenoidală și sub microscop (Hardy, 1979). Vechea ipoteză a hiperplaziei difuze sau a hipertrofiei hipofizei ca răspuns la hiperactivitatea hipotalamică de dirijare, nu mai este admisă de unii autori ca Hardy (1979), care crede că „bolile hipofizare hipersecretante s-ar datora unui adenom hipofizar sau microadenom", ipoteză susținută și de alți autori, ca Wilson și Dempsey (1978).

Abordul transsfenoidal este cel mai ușor de suportat în stadii precoce ale adenomului, cînd modificările selare sînt inexistente sau abia se schițează. Cînd deja au apărut modificări oftalmologice sau neurologice, operația devine imperioasă, dar revenirea clinică și biologică este mai anevoioasă.

4.7. Adenomul mixt hipofizar

Sindromul hipofizar este de hiper- și hipopituitarism. Se găsesc atît celule cromofobe, cît și eozinofile și bazofile.

4.8. Adenomul malign hipofizar

Malignitatea este caracterizată histologic prin aspectul atipiilor celulare, adenocarcinoame care pot să metastazeze în restul organismului. Evoluția este rapidă, dacă un adenom cromofob se malignizează ulterior. Semnele clinice endocrine și neuropsihice sînt în raport cu activitatea secretorie a celulelor și volumul tumorii.

5. Diagnosticul pozitiv

Precizarea diagnosticului se face cu ajutorul metodelor clinice și paraclinice (radiologie, laborator etc.). Dozările hormonale prin metode radioimunologice permit depistarea hiper- sau hiposecreției tumorilor hi-

Scanned with OKEN Scanner

pofizare în faza de microadenome înainte de apariţia semnelor clinice. Revenim succint asupra elementelor de orientare în diagnosticul sindroamelor tumorale hipofizare.

Tumorile preselare sau la distanţă de şa pot să dea sindroame neuroendocrine, iar leziunile vasculare cerebrale, sau periselare, sau sechelele encefalitice, pot să provoace apariţia sindroamelor hipofizare.

Exoftalmia din tumorile hipofizare trebuie diferenţiată de alte exoftalmii cu etiologii variate. Studiul evoluţiei acuităţii vizuale şi al cîmpului vizual completează diagnosticul tumorilor hipofizare.

Tulburările acuităţii vizuale în adenoamele hipofizare sînt frecvente în perioada de stare: 85,33% (Arseni Maretsis, 1974); 89,4% (Walsh, 1957). Cel mai des sînt întîlnite în adenoamele cromofobe, datorîndu-se compresiunii nervilor optici de către adenomul exteriorizat. Diminuarea acuităţii poate fi unilaterală sau bilaterală de la început, sau unilaterală la început şi apoi devine bilaterală, cu creşterea tumorii. Scăderea progresivă a vederii duce la cecitate unilaterală sau bilaterală. Scăderea unilaterală constituie adesea unicul simptom de debut în tumorile hipofizare ceea ce face ca examinatorul neavertizat să o interpreteze ca o nevrită retrobulbară. Odată instalată, cecitatea este ireversibilă chiar dacă bolnavul este operat.

Tulburările de cîmp vizual sînt consecinţa comprimării chiasmei sau bandeletelor optice. Comprimarea unui singur nerv duce la deficit temporal, fără lezarea chiasmei, prin interesarea fibrelor nazale ce se încrucişează în chiasmă. Frecvent hemianopsiile sînt asimetrice (Arseni, Lascu, 1958) şi incongruente; pot fi bitemporale, omonime şi altitudinale. Rareori sînt congruente. Hemianopsiile din tumorile hipofizare sînt uneori greu de diferenţiat de hemianopsiile ivite, ce-i drept mai rare, prin tumori de fosă posterioară, prin dilatarea ventriculului III (în acestea din urmă hemianopsiile însoţindu-se de edem sau stază papilară) şi apar într-un stadiu tardiv al evoluţiei tumorii de fosă posterioară. În adenoamele hipofizare, deficitul de cîmp vizual debutează adesea în cvadrantul superior extern apoi cuprinde şi pe cel inferior, realizînd hemianopsia, semn de agravare în evoluţia adenoamelor hipofizare.

Postoperator, revenirea treptată a cîmpului vizual este un indiciu de eficienţă terapeutică, îmbunătăţită adesea de roentgenterapie postoperatorie.

Fundul de ochi. Paloarea papilară cu defect de cîmp vizual sugerează existenţa unei tumori hipofizare. Paloarea papilară nu este însoţită totdeauna de interesarea acuităţii vizuale. După, operaţie persistenţa palorii papilare nu împiedică revenirea vederii (Arseni, Lascu, 1958). Cînd se adaugă şi fenomenele de HIC, apar edem şi stază papilară. Dacă paloarea papilară se asociază cu escavarea discului, prognosticul este nefavorabil pentru vedere. Hemoragiile intratumorale agravează simptoamele oculare.

Paralizia oculomotorilor, extrem de rară în tumorile hipofizare se datorează comprimării peretelui sinusului cavernos de către tumoarea expansionată. Apariţia precoce a paraliziei oculomotorilor are un prognostic benign; prognosticul este nefavorabil cînd apare tardiv.

Valoarea tulburărilor vizuale pentru prognosticul vederii după ablaţia tumorilor hipofizare (Arseni,

Scanned with OKEN Scanner

Lascu, 1958). Diminuarea precoce a acuității vizuale centrale și prezența scotomului central unilateral indică un prognostic foarte rezervat, fasciculul muscular fiind afectat, iar tulburările vizuale ireversibile. Scotoamele hemianopsice și sindromul chiasmatic indică un prognostic favorabil pentru vedere, dar sindromul chiasmatic asimetric și hemianopsia omonimă unul nefavorabil, prin evoluția posterioară a tumorii. Îngustarea concentrică a cîmpului, însoțită de hemianopsie instalată tardiv, indică modificări în nervul optic, independente de compresiune și agravează prognosticul, care este mai favorabil în cazul evoluțiilor rapide, unde atrofia fibrelor nu a avut timp să se instaleze.

6. Diagnosticul diferențial între tumorile hipofizare și alte procese expansive din regiunea selară

Variatele țesuturi ale regiunii selare: endocrine, neuroectodermice, vasculare, meningeale și osoase pot da naștere la diferite tumori ce produc leziuni selare care se pot confunda cu tumorile primare hipofizare. Dar și alte leziuni netumorale pot determina tumorări selare sau periselare. Iată enumerarea leziunilor posibile:

1. Tumorile primare hipofizare;
2. Tumori extrahipofizare: meningeoame, glioame hipotalamice, tumori disembrioplazice, chordoame, dermoide, epidermoide, teratoame, pinealoame ectopice, lipoame, proliferări limfocitare, tumori osoase, metastaze.
3. Leziuni netumorale: sindrom de șa goală; chist arahnoidian; chist al pungii lui Rathke; mucocel; anevrisme; angioame; abcese; infecții granulomatoase (granulom eozinofil); hipofizită alergică; apoplexia hipofizară (necroza hipofizară).

Tumoarea Nelson. Nelson și colab., au descris în 1958 apariția unui adenom hipofizar, după suprarenalectomie efectuată pentru sindrom Cushing. Se admite că aproximativ 10—14% din bolnavii suprarenalectomizați pentru sindrom Cushing, în 2—5 ani vor face cu probabilitate un adenom hipofizar, manifestat prin tulburări oculare și anomalii ale șeii. În absența sindromului Cushing, suprarenalectomia practicată spre pildă pentru carcinomul de sîn, nu se asociază cu tumoarea hipofizară. Nu se cunoaște exact mecanismul de producere al acestei tumori hipofizare (Arseni, Maretsis, Constantinovici, 1978). Se admite că în plasma acestor bolnavi se găsesc cantități crescute de ACTH. Circulă și teoria preexistenței unui microadenom hipofizar inaparent, care ar produce ACTH și care, sub influența stimulilor hipotalamici CRF, ieșiți de sub controlul mecanismului de feed-back negativ al cortizonului, ar crește sub impulsurile continue ale hormonului de eliberare hipotalamic, ajungînd la dimensiuni care să ducă la apariția simptomatologiei clinice. Pe lîngă concentrația crescută a ACTH, aceste tumori sînt capabile să producă substanță melanocit-stimulatoare (MSH), răspunzătoare de pigmentarea marcată a acestor bolnavi (O'Neal, 1963).

Sindromul de șa goală prezintă tulburări chiasmatice, anomalii selare și prezența intraselară de cister-

Scanned with OKEN Scanner

ne pline cu lichid cefalorahidian. În 1951, Busch a demonstrat existența variațiilor normale ale diafragmului selar și ale conținutului selar. Astfel, diafragmul este un rudiment inelar în 20% din cazuri, din care la un sfert diafragmul nu este funcțional, fosa selară fiind aproximativ goală; glanda apare ca o formațiune subțire, aplatizată și alipită de fundul selar. Spațiul de deasupra glandei comunică cu spațiul subarahnoidian fiind în mod normal plin cu lichid cefalorahidian. Engels a publicat în 1958 o lucrare privind vizualizarea prin pneumoencefalografie a spațiului cu lichid cefalorahidian; acest „gol" aparent din fosa hipofizară devine astfel foarte cunoscut (vezi fig. 2.8 la pag. 62).

Nu s-a dat încă o explicație potrivită modului în care șeaua cu diafragma hipoplazică crește treptat, depășind dimensiunile normale. S-a emis ipoteza unui diverticul arahnoidian, sau că ar fi consecința unei fracturi progresive din copilărie. În constituirea unei șei goale mărite, factorul comun este formarea de către arahnoidă a unui diverticul, ca răspuns la presiunea continuă a LCR, la fluxul pulsatil. Apariția acestei șei goale poate fi mută din punct de vedere clinic. Hipopituitarismul detectabil prin teste de laborator (Faglia și colab., 1973), apare mai ales la femei de vîrstă medie, fără cauză cunoscută și este de cele mai multe ori descoperit radiologic, ocazional, sau relevat de o fistulă LCR spontană (Brisman și colab., 1969).

Afară de sindromul de șa goală primar, descris anterior, există și o altă formă, secundară, care apare după reducerea volumului unei tumori hipofizare sau unui chist hipofizar, spontan sau chirurgical.

Anevrismele intraselare sînt de fapt malformații ale vaselor poligonului Willis din jurul șeii, care induc un sindrom clinic bine individualizat, asemănător cu cel dat de o tumoare hipofizară. Sînt anevrisme ce se dezvoltă în sinusul cavernos și produc erodarea unilaterală a șeii, semne endocrine și tulburări vizuale. Calcificările din pereții anevrismali, vizibile radiografic, sînt greu de diferențiat de ale craniofaringiomului (Arseni și colab., 1966). Angiografia cerebrală precizează diagnosticul, exceptînd cazul în care anevrismul este trombozat și devine invizibil chiar la angiografie.

Arseni și colab., (1966) comunică 3 cazuri de anevrisme periselare cu sindroame asemănătoare clinic și radiologic cu cele din adenomul hipofizar. Unul dintre bolnavi făcea și crize epileptice, iar la internare prezentase semnele unei hemoragii subarahnoidiene; al doilea bolnav prezenta crize de hipertensiune arterială paroxistică; la al treilea, predomina sindromul vizual; cecitate la un ochi și ambliopie forte de partea opusă.

Abcese intraselare (Arseni 1975) pot să apară la bolnavi cu adenoame hipofizare, fie spontan (Lindholm și colab., 1973), fie ca urmare a unei intervenții transsfenoidale (Henderson, 1939). De obicei se pune diagnosticul în momentul în care, la explorarea chirurgicală a hipofizei, apare puroi la incizarea capsulei. În faza acută, semnul principal este cefaleea, fiindcă diafragmul selar constituie o barieră în calea infecției, iar modificările LCR și semnele generale de infecție nu sînt evidente. După o evoluție latentă, abcesele se evacuează uneori în spațiul subarahnoidian, provocînd rapid o meningită mortală.

Scanned with OKEN Scanner

Granuloame intraselare, tuberculoase, sarcoidozice, parazitare, cu celule gigante sau reticulo-endotelioze pot uneori să invadeze glanda hipofizară și să dea disfuncții hipotalamice sau hipofizare prin infiltrarea parenchimului (Martins, 1974).

Tumorile cu celule gigante ale aripii sfenoidului se manifestă adesea cu cefalee, diminuarea vederii, pareză de oculomotori, erodarea sau mărirea șeii. La început lipsesc semnele endocrine, care apar într-un stadiu mai avansat.

Carcinomul metastatic hipofizar survine la 4—8% din bolnavii cu boală metastatică (Roessman și colab., 1970). Atît lobul anterior, cît și cel posterior pot să fie invadați. Cea mai mare incidență are loc la bolnavele cu cancer de sîn.

Teratoame sau pinealoame ectopice se pot locazila intraselar (Ghatak și colab., 1969).

Chisturile intraselare se constituie în însăși adenoamele hipofizare și diagnosticarea lor este importantă, fiindcă nu au rezolvare terapeutică prin radioterapie, ci prin intervenție. Semnele se confundă adesea cu cele ale tumorii hipofizare solide din stadiul I: semne chiasmatice, hipopituitarism și șa „balonată".

Chisturile fantei Rathke se ivesc între partea distală și neurohipofizară, unde un rest din lumenul pungii Rathke persistă sub forma unor enclave celulare chistice (Frazier și Alpers, 1934). Semnele clinice sînt asemănătoare cu ale chisturilor hipofizare.

Mucocelul sinusului sfenoidal poate să invadeze hipofiza, producînd semnele neuroendocrine ale unui adenom hipofizar (Simms și colab., 1970). Diagnosticul pozitiv se face intraoperator.

Hipertensiunea intracraniană produce lărgirea petei oarbe, incețoșarea vederii și modificări radiologice ale conturului selar, putînd duce la confuzii cu adenomul hipofizar. Se poate însă diferența prin: a) conturul selar, care apare întrerupt, cu densitate scăzută, începînd cu dorsul selar; b) sub presiunea ventriculului III lărgit, se „balonizează" ca în stadiul I al adenomului hipofizar; c) apare edem papilar, fapt foarte rar întîlnit în adenomul hipofizar; d) adăugarea semnelor clinice la sindromul de hipertensiune intracraniană elucidează diagnosticul.

Dacă adenomul hipofizar din stadiile II și III se asociază cu HIC, atunci simptomatologia se suprapune.

Leziunile periselare dau adesea simptome de adenom hipofizar, cu modificări vizuale, endocrine și selare.

Meningioamele regiunii selare determină modificări ale conturului selar, pe care-l erodează, adesea hiperostoza tuberculului selar și a apofizelor clinoide anterioare. Meningioamele etajelor anterior, mijlociu și posterior ale bazei craniului (Arseni, Maretsis, Rodin, Guran, Carp, 1968) dau semne endocrine similare cu cele din adenoamele hipofizare.

Glioamele nervului optic se caracterizează clinic prin cecitate, atrofie optică, lărgirea canalelor optice și o formă caracteristică, în „J", a conturului selar la copilul sub 10 ani (Schusler și Westberg, 1967). Edemul papilar se întîlnește la o treime din pacienți. La pneumoencefalografie, cisterna chiasmatică și porțiunea antero-inferioară a ventriculului III apar obliterate. Uneori hemianopsia bitemporală poate fi confundată cu cea din adenomul hipofizar.

Scanned with OKEN Scanner

Craniofaringiomul. Este o tumoră dermoidă rezultată din resturile embrionare ale pungii Rathke și dezvoltat în teritoriul hipofizei și tijei acesteia, provoacă apariția unui sindrom de hipopituitarism, interesînd atît hipofiza anterioară, cît și cea posterioară. Infantilismul și distrofia adipozogenitală, sînt semnele endocrine principale apărute la bolnavii de vîrstă mică.

Semnele oculare, asemănătoare cu cele descrise la adenomul cromofob, depind de expansiunea și volumul tumorii. Nici semnele de hipertensiune intracraniană și neurologice nu diferă de cele descrise la forma expansivă a adenomului cromofob. Semnul care deosebește craniofaringiomul de tumorile hipofizare este aspectul radiologic, de calcificări intra și extraselare.

Semnele morfologice de hipopituitarism și semnele de compresiune tumorală depinzînd de volumul craniofaringiomului determină forme cilinice complete sau incomplete. Cel mai frecvent apare la copii, dar se întîlnește și la adolescenți, precum și la adultul între 30—40 ani. Localizarea, care poate fi intraselară, supraselară (cel mai frecvent supra- și intraselară și, mai rar, intrasfenoidală), determină simptomatologia: forma intraselară va da tulburări endocrine mai accentuate, forma supraselară va da semne mai ales de tumoră cerebrală (Arseni și Maretsis, 1972).

Chordoamele distrug osul în jurul șeii în 70% din cazuri, iar în 30% din cazuri (Kamrin și col., 1964) se observă resturi de os în tumoră, care, greșit, se consideră drept calcificări. Prind mai puțin nervii optici și mai mult restul nervilor cranieni.

Schwannoamele trigeminale prezintă anestezie corneeană, paralizii oculare, parestezii ale feței și erodarea șeii, ca și în stadiul al III-lea al adenoamelor. Modificările selare caracteristice însă (erodarea dorsului selar și a apofizelor clinoide posterioare, lărgirea găurii ovale și deplasarea mediană a sifonului carotidian la angiografie), pledează pentru schwannom trigeminal.

Carcinomul nazofaringian produce hiperestezie trigeminală, paralizii de nervi cranieni, cecitate unilaterală și prinderea ganglionilor cervicali și modificări selare, ca în adenomul din stadiul III . Tumorile epidermoide supraselare dau semne clinice și radiografice, ca și craniofaringioamele.

Oxicefalia poate să prezinte modificări selare ca și cele din adenoamele hipofizare.

Neurofibromatoza von Recklinghausen se prezintă uneori cu displazia aripii sfenoidale, erodarea unilaterală a șeii, lipsa apofizelor clinoide și a aripii mici și mari a sfenoidului. Bolnavul poate avea exoftalmie pulsatilă și alte stigmate cutanate și nervoase care întregesc tabloul (Arseni, Maretsis și Marcela-Ștefana Maretsis, 1967).

Fistula carotido-cavernoasă poate da simptome asemănătoare cu cele din stadiul III al unui adenom hipofizar; poate să apară exoftalmie, cînd invadează orbita, dar clinica și angiografia precizează diagnosticul.

Cancerele metastatice ale bazei craniului din jurul șeii, de origine mai ales mamară, tiroidiană, prostatică și mai rar gastrică sau pulmonară, pot determina apariția leziunilor hipofizare secundare.

Scanned with OKEN Scanner

Nevrita retrobulbară dă tulburări de vedere și de cîmp vizual, unilateral sau bilateral, asemănătoare cu simptomatologia vizuală a unui adenom hipofizar.

Arahnoidita optochiasmatică poate induce un sindrom chiasmatic care impune diagnosticul diferențial cu adenomul hipofizar.

Hidrocefalia cronică, dilatarea ventriculului III ca urmare a unei vechi encefalite, poate să ducă cu timpul la un sindrom hipofizar (Arseni, Simionescu, Maretsis, 1974).

7. Tratamentul tumorilor hipofizare

Logic ar fi ca fiecare fel de tumoare să aibă indicațiile sale terapeutice specifice; din nefericire însă, în tumorile hipofizare, după aspectele clinice și examenele paraclinice, diagnosticul este dificil. Clasificarea clinică orientează pe clinician asupra tratamentului.

În tumorile din stadiul I (endocrin) se indică tratamentul endocrin, radio- sau cobaltoterapie și simptomatic.

În tumorile din stadiul II (endocrino-oftalmologic) se recomandă radioterapie (cobaltoterapie, iradiere cu protoni, implantare de izotopi), operație transsfenoidală și adițional tratament endocrin.

În tumorile din stadiul III și în toate stadiile de cancer hipofizar (dacă s-a pus diagnosticul după aspectul radiologic) se va face abord pe cale transfrontală, urmat de cobaltoterapie.

Nu avem mortalitate în cazurile din tumorile de stadiul I și II; avem o mortalitate pînă la 5% în tumorile maligne invazive abordate pe cale transfrontală.

În tumorile de stadiul III acuitatea și cîmpul vizual se ameliorează în raport cu durata tulburărilor vizuale pînă la operație (cu cît durata a fost mai scurtă, cu atît acestea se ameliorează mai mult sau mai repede). Cu cît acuitatea vizuală este mai scăzută, fundul de ochi arată o mai accentuată atrofie optică, cu atît revenirea este mai mică și tardivă. În tumorile care dau acromegalie, cu o șa turcească mare, în detrimentul sinusului sfenoidal, și care evoluează de multă vreme, deși nu sînt modificări de acuitate vizuală, cîmp vizual și fund de ochi, se recomandă a se face implantare cu izotopi (itriu) sau abord transsfenoidal și în nici un caz abord transfrontal (oricît de perfectă ar fi operația, mortalitatea este ridicată prin acest procedeu).

În caz de recidive, se va aborda transfrontal (Fig. 2.14). Tumorile hipofizare incipiente care acuză mari dureri de cap, nu se vor opera, deoarece durerea de cap nu este produsă de întinderea cortului hipofizar.

Insuficiențele endocrine după operație, sau iradiere, se vor suplini cu un tratament hormonal.

Prima operație pentru tumoare hipofizară a fost efectuată în 1889 de Horsley pe cale subfrontală; a fost doar o intervenție exploratorie, fiindcă a considerat că tumoarea era inoperabilă; pentru că Horsley nu a publicat această operație, mulți autori consideră că Paul și Caton (1893) au avut întîietate în operațiile de hipofiză. La un bolnav cu acromegalie, aceștia au ridicat osul tempo-

Scanned with OKEN Scanner

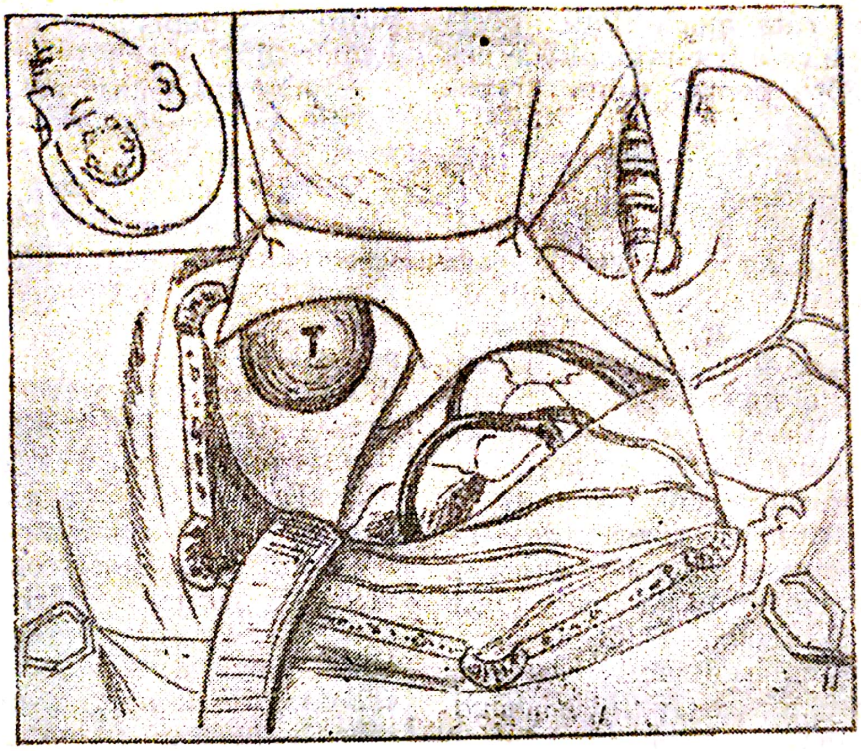

Fig. 2.14. Abordul tumorii hipofizare pe cale frontală. Se face un volet frontal (Dandy, Frazier), se rabate dura, se ajunge la chiasmă; se observă nervul optic și formațiunea tumorală.

ral, lăsînd dura intactă. Horsley, între 1889 și 1906, a operat intracranian 10 tumori hipofizare, soldate cu două decese. În 1907 Schloffer a comunicat prima operație de tumoare hipofizară prin abord direct transsfenoidal. Tehnica operatorie cuprindea într-un prim timp răsturnarea nasului într-o parte ca o filă de carte și rezecarea a tot ce se găsea în cale pînă la sinusul sfenoidal. Gramenga (1907) a comunicat un caz de acromegalie, tratat prin radioterapie. Tot în 1909, Krause își publică succesul obținut prin operația transsfenoidală într-o tumoare hipofizară.

Cushing (1909) a operat pe cale extracraniană un acromegalic, care a supraviețuit operației timp de 21 de ani.

Calea transsfenoidală, sub mucoasă, constituie un pas important în ameliorarea acestei tehnici, utilizată de Hirsch (1910); meningitele postoperatorii au diminuat considerabil.

Operația practicată în prezent a fost executată prima oară de Halsted (1910), care a operat cu succes două cazuri, utilizînd calea oronazală, prin incizia mucoasei gingivale sub buza superioară și rezecția vomerului.

Cushing (1912) a utilizat calea oronazală din 1910.

În perioada înfloritoare pentru calea transsfenoidală în abordarea tumorilor hipofizare, Frazier (1913) comunică succesul obținut prin abordul transfrontal în tumori hipofizare voluminoase și expansionate intracranian, preconizînd calea transsfenoidală pentru tumorile mici sau expansionate în sinusul sfenoidal.

Calea transfrontală a revenit în actualitate, deși Frazier (1925), re-

cunoștea că rata mortalității postoperatorii pe cale transsfenoidală era de 3,4% (30% pentru calea transfrontală).

Deși rezultatele obținute prin abordurile chirurgicale amintite și prin radioterapia primară sau postoperatorie aplicată se ameliореau, s-au căutat mereu noi metode de abordare a tumorilor hipofizare, propunîndu-se alte intervenții ca: criohipofizectomia stereotaxică transsfenoidală (Rand și colab., 1964), electrocoagularea stereotaxică transsfenoidală în adenoame (Landolt și Siegfried, 1969), hipofizectomia ultrasonică transsfenoidală (Arslan, 1969), tratamentul cu particule grele (Lawrence și colab., 1962), implantarea de izotopi radioactivi stereotaxic transsfenoidal (Joplin și colab. 1961, Mundinger, 1969), biopsia stereotaxică transsfenoidală, urmată de radioterapie (Lee și colab., 1970) și tratamentul medical (Lawrence și Kristeins, 1970). Recent, utilizarea tehnicilor microchirurgiei la calea transsfenoidală (Hardy, 1969) perfecționează această metodă.

Există deci două căi de abord chirurgical: transsfenoidală, mai veche, și transcraniană mai nouă, devenită uzuală după 1930.

Argumentele pentru preferarea căii transcraniene sînt:

— posibilitatea unei asepsii și antisepsii riguroase preoperatorii a tegumentului, imposibil de realizat în cavitatea bucală, epifaringe și sinusurile paranazale;

— vizibilitatea bună a cîmpului operator, cu posibilitatea de abordare a leziunii din mai multe direcții;

— leziunile expansive, supra- și lateroselar, sînt abordate pe cale transcraniană cu mai mult succes;

— calea transcraniană permite o bună hemostază a patului tumoral, putîndu-se depista cu ușurință sursa hemoragică;

— abordul transcranian se efectuează cu instrumentar și echipament minim.

Calea transsfenoidală, reluată recent, este preferată în cazurile în care starea generală a bolnavului este precară, cînd abordul transcranian este riscant; apoi, cînd tumora se expansionează în sinusul sfenoidal, cînd tumora nu se exteriorizează prea mult în sus; pentru hipofizolize terapeutice (prin frig, izotopi sau ultrasunete). În ultima vreme, introducerea unui instrumentar corespunzător, a microscopului, a televiziunii, pentru urmărirea continuă a poziției instrumentarului în cursul operației, a adus ameliorări substanțiale tehnicii transsfenoidale, care la început părea oarbă (Fig. 2.15.). Astfel, indicațiile căii transcraniene se restrîng din ce în ce mai mult în favoarea căii transsfenoidale, cu urmări postoperatorii incomparabil mai ușoare decît în tehnica transcraniană.

Pentru tumori intraselare este indicată intervenția chuirurgicală cînd:

— expansiunea supraselară provoacă tulburări de vedere;

— în cazul prezenței fenomenelor de hipertensiune intracraniană.

Hipersecreția de hormon de creștere se asociază, în acromegalie și gigantism, cu tumoră hipofizară, avînd indicație operatorie.

Hipersecreția de ACTH dă boala Cushing și, de cele mai multe ori, este secundară unui adenom hipofizar, în general de volum mic. Testul cu dexametazonă exclude producerea de ACTH ectopic de către un neoplasm somatic endocrin.

Tumori prolactin-secretante ale hipofizei (prolactinoame), comunicate în ultima vreme de endocrinologi, se manifestă prin sindroame de

Scanned with OKEN Scanner

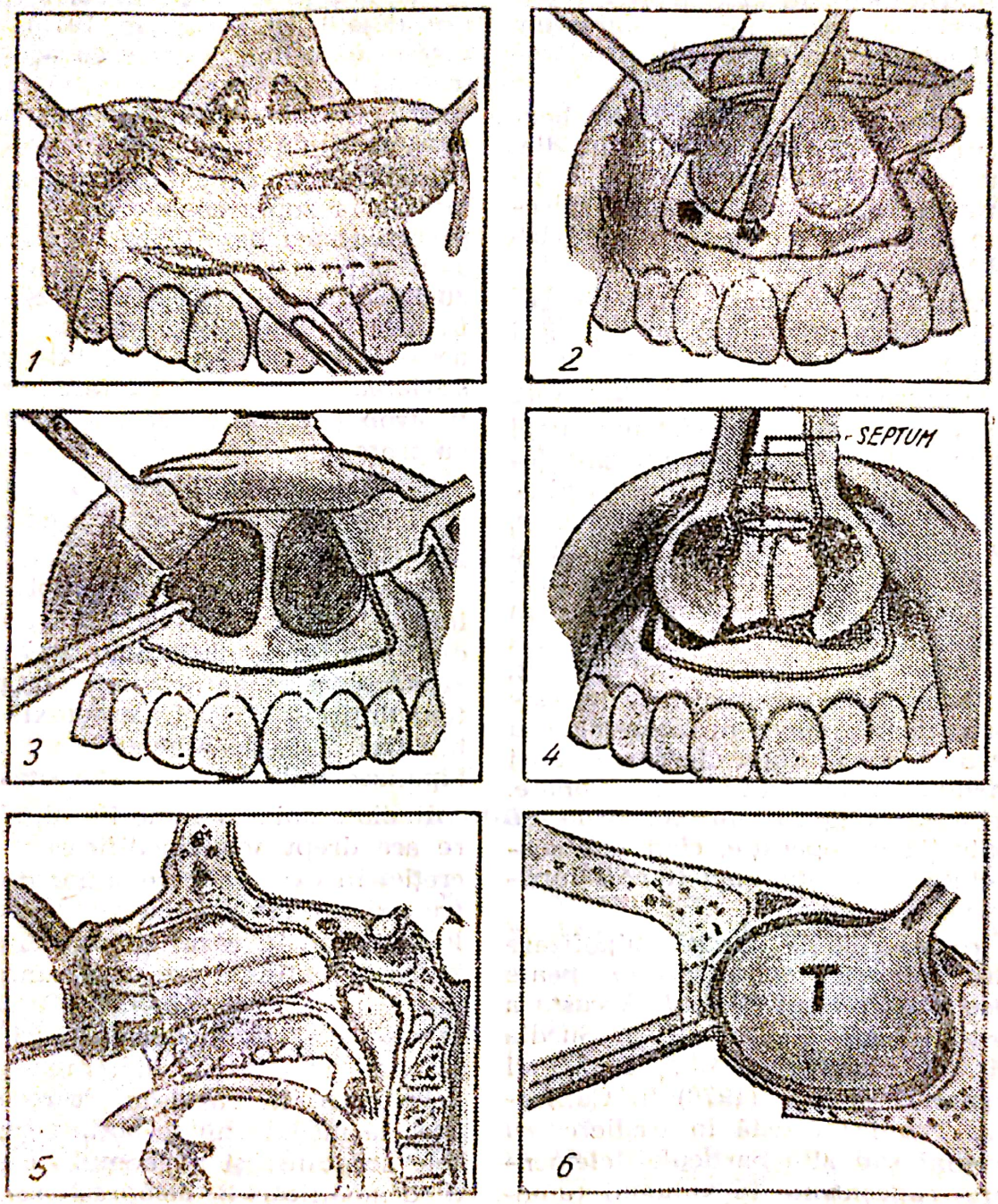

Fig. 2.15. Abordul transsfenoidal al tumorilor selare:
1) incizia sublabială; *2)* se înlătură mucoasa de pe podişul nazal; *3)* se lărgeşte cavernul osos; *4)* valva dublă este introdusă pe o distanţă mică înaintea inciziei cartilajului nazal; *5)* abordul selar transsfenoidal oro-nazal; *6)* pensa ciupitoare Kerrinson lărgeşte deschiderea şeii.

Scanned with OKEN Scanner

galactoree-amenoree; ablația acestor tumori mici din interiorul hipofizei, lăsînd intacte restul funcțiilor hipofizare, este rezultatul progreselor realizate în endocrinologie și microchirurgie.

Excese de secreție ale altor hormoni (de TSH, care dă hipertiroidie, sau de FSH la eunucoizi) pot fi induse de adenoame hipofizare selective și beneficiază de chirurgie (Hamilton și col., 1970).

Există fistulă nazală cu lichid cefalorahidian, secundară unei tumori selare.

În prezența unei măriri a șeii turcești, care sugerează existența unei tumori hipofizare, dacă nu sînt fenomene de hipo- sau hiperpituitarism și nici tulburări neurologice, nu se intervine chirurgical pentru moment, dar se controlează des cîmpul vizual și se administrează un tratament medical. Se poate indica radioterapie, după ce s-a precizat, în urma unei angiografii, că nu este vorba de un anevrism intraselar sau de o șa goală, după efectuarea unei pneumoencefalografii fracționate. Cefaleea singură nu constituie o indicație de operație, cînd este suspectată existența unei tumori hipofizare.

În cazurile de tumori hipofizare fără indicație operatorie se poate face *iradierea cu protoni*. Aceasta a fost utilizată de Leksell, în Suedia (cit. de Larsson și col., 1963) și Lawrence și col. (1970) în California. Tehnica constă în iradiere cu protoni sau alte particule elementare, concentrate în volumul tumoral. Este necesară doar o spitalizare scurtă (2 zile), după care bolnavul poate reveni la ocupațiile anterioare. Sub control hormonal repetat, rezultatele sînt considerate satisfăcătoare 6 luni — 2 ani.

În acromegalie, iradierea cu protoni a obținut ameliorări clinice și hormonale în 85% din cazurile tratate (Kjellberg și Kliman, 1975). În 90% a cazurilor tratate cu această metodă hipofiza a continuat să funcționeze normal, pacienții nedevenind dependenți de tiroidă sau cortizon.

În boala Cushing (hiperplazia bilaterală a suprarenalelor, prin hiperactivitatea bazofilelor hipofizare) s-au obținut ameliorări atît în cazurile cu suprarenalectomie, cît și în cele în care nu s-a practicat această intervenție, probabil prin scăderea hormonului suprareno-corticotrop (ACTH) în urma iradierii cu protoni.

În adenoamele cromofobe terapia cu protoni a condus de asemenea la rezultate bune.

Astăzi se preferă curieterapia cu implant intrahipofizar de aur, iridium sau itriu radioactiv, prin metoda stereotaxică, sau iradierea cu protoni țintiți și dirijați stereotaxic pe hipofiză. Este de asemenea utilizată hipofizectomia termică stereotaxică.

Radioterapia în tumorile hipofizare are drept scop modificarea secreției în exces a hormonilor de către tumoră, cît și reducerea volumului tumoral în cazul în care adenomul este extins. În general, cînd tumora hipofizară (adenomul) este intraselar și de dimensiuni mici, se încearcă mai întîi radioterapia convențională. În cazul în care prin această metodă nu se obțin rezultatele scontate și adenomul crește, dînd modificări de compresiune asupra căilor optice, se trece la intervenție chirurgicală. Dozele variază de la caz la caz, ajungîndu-se uneori la iradieri de pînă la 7000—8000 rad, în funcție de volumul tumorii și efectele iradierii. În general, post-

Scanned with OKEN Scanner

operator se aplică radioterapie pentru evitarea recidivelor.

Radioterapia dă rezultate mai puțin sigure decît chirurgia. Se aplică ca tratament primar și în situația în care actul chirurgical este contraindicat din cauza unor boli somatice asociate. De asemenea, radioterapia se mai preconizează și cînd tumora hipofizară nu este considerată o urgență și cînd se scontează mai întîi o normalizare a nivelelor hormonale din circulație, după care se trece la actul operator.

Complicațiile radioterapiei convenționale, ca: epilarea, inducerea unor neoplazii ale calotei sau creierului, necrozele cerebrale sau leziuni ale nervilor optici și altor nervi cranieni, sînt evitabile prin tehnicile moderne de terapie. Hipopituitarismul postradioterapic se poate corecta cu hormonoterapie de substituție.

Efectele hipofizectomiei se vor evalua prin teste clinice și dozări hormonale în sînge și urină. Aceste efecte se vor manifesta prin:

— deteriorarea funcției suprarenalelor;
— diminuarea funcției tiroidei;
— alterarea funcției gonadelor;
— modificări slabe în metabolismul hidrocarbonatelor;
— obezitate patologică;
— diabet insipid de diferite grade.

În general, aceste inconveniente pot fi evitate printr-un tratament de substituție hormonală.

Sindromul hipopituitar se instalează după operațiile transfrontale de hipofiză, după implantare de izotopi radioactivi în loja hipofizară (Schaub, 1966), cît și în urma iradierii cu protoni sau tratamentului cu ultrasunete; acest sindrom nu apare după operațiile pe cale transsfenoidală efectuate cu microscopul, dacă se cruță țesutul hipofizar normal, sau după o radioterapie cu energii înalte.

BIBLIOGRAFIE

1. ADAMS HUME J. și col. — J. Neurol. Neurosurg. Psychiatr., 1966, *29*, 6, 545—555.
2. ARSENI C. și col. — Bolile vasculare ale creierului și ale măduvei spinării. Ed. Medicală, București, 1966.
3. ARSENI C., LASCU FLORENTINA — Neurochirurgie (Paris), 1958, *4*, 329.
4. ARSENI C. și col. — Studii și Cercetări de Endocrinologie, 1967, *18*, 421.
5. ARSENI, C., M. MARETSIS, MARCELA-ȘTEFANA MARETSIS — Oftalmologia, 1967, 153, 509—515.
6. ARSENI C. și col. — Studii și Cercetări în Endocrinologie, 1967, *18*, 1, 79—89.
7. ARSENI C., OPRESCU I., MARETSIS M. — Oftalmologia, 1968, *1*.
8. ARSENI C., MARETSIS M., RODIN Z., GURAN C., CARP N. — Neuroendocrinology, 1968, *3*, 257.
9. ARSENI C., IONESCU SOFIA — Neurochirurgie (Paris), 1970.
10. ARSENI C., MARETSIS M., MESTES E. — Rev. Roum. Endocr., 1972, *9*, 6 401—460.
11. ARSENI C., Neurochirurgie, 1969, *12*, IV, 123—127.
12. ARSENI C., CARP N. — Anatomia patologică a tumorilor sistemului nervos. Ed. Didact. și Pedag., București, 1978.
13. ARSENI C., MARETSIS M. — Neurochirurgia (Stuttgart), 1972, *15*, 1.
14. ARSENI C., MARETSIS M. — În: „Procesele expansive intracraniene" vol. II (sub red. C. Arseni și col.), Ed. Acad. RSR București, 1974, p. 88 și 254.
15. ARSENI C., SIMIONESCU M., MARETSIS M. — Rev. Roum. Endocr., 1974, *11*, 2, 127—132.

Scanned with OKEN Scanner

60. MILCU ȘT. M. — Endocrinologie clinică, Ed. Medicală, București, 1967.
61. NAKANE P. K. — J. Histochem. Cytochem., 1970, *18*, 9—20.
62. NELSON D. H. și col. — New Engl. J. Med., 1958, *259*, 161—164.
63. NELSON D. H., SPRUNT J. G., MIMS R. B. — J. Clin. Endocr., 1966, *26*, 723.
64. NURNBERGER J. I., KORNEY S. R. — Pituitary chromophobe adenomas. Springer Verlag, New York, 1953.
65. OLIVECRONA H. — În: Handbuch der Neurochirurgie. (Ed. Olivecrona și Tonnis), vol. IV, par. IV, Springer-Verlag, Berlin—Heidelberg—New York, 1967.
66. O'NEAL L. W. — Med. Clin. N. Amer., 1963, *52*, 313—326.
67. PARHON C. I. — Opere alese, vol. 4, Ed. Acad. RSR, București, 1960.
68. PEILLON F. și col. — În: First European Workshop at Rottach-Egern (ed. Fahlbusch K., Von Werder), G. Thieme Verlag, Stuttgart, 1975, 114—122.
69. PHIFER R. F., MIDGLEY A. R. SPICER S. S. — J. Clin. Endocr. Metab., 1970, *36*, 125—141.
70. PIERRE MARIE — Rev. Med. (Paris), 1896, *6*, 297—333.
71. POSENER L., MITCHENER J. W., SKWARON E. W. — J. Neurosurg., 1957, *4*, 680—682.
72. PUECH P., SESVIQUES P., NAUDASCHER J. — Enciclopedie médico-chirurgicale — Système Nerveux, vol. III, 17340, a10, 6, 7, 1954—1960.
73. ROBERT F., HARDY J. — Arch. Pathol., 1975, *99*, 625—633.
74. ROESSMANN U., KAUFMAN B., FRIEDE R. L. — Cancer (Philadelphia), 1970, *25*, 478—480).
75. ROTH J., GORDEN P. — În: Current therapy (sub red. Conn), W. B. Saunders Comp., Philadelphia, 1970.
76. SATYAMURTI S., HUNTINGTON H. F. — J. Neurosurg., 1972, *37*, 483—486.
77. SCHUNEMANN A. — Virchows., Arch. Anat. Path., 1892, *129*, 310—336.
78. SCHURR P. H. — Anterior pituitary, În: The pituitary gland, vol. 2 (sub red. G. W. Harris și B. T. Donovan), Ed. Butterworths, Londra, 1966, 498—518.
79. SCHMITZER G., ARSENI C. — Radiologie clinică, Ed. Medicală Buc., 1970.
80. SCHUSLER G., WESTBERG G. — Acta Radiol. (Stockholm), 1967, *6*, 221—232.
81. SCOTHORNE C. M. — J. Path. Bact., 1955, *69*, 109—112.
82. STERNBERG C. — Zbl. Allg. Path., 1921, *31*, 585—591.
83. STERNBERGER L. A. — The unlabelled antibody peroxidase and the quantitative immunomethods in light and electron immunochemistry. În: Techniques of Biochemical and Biophysical Morphology. Ed. I. G. Glick și R. M. Rosenbaum, Wiby-Interscience, New York, 1972.
84. VAHUE J., COULOMB J. — Maroc Med., 1958, *37*, 214—320.
85. WALSH F. B. — Clinical Neuro ophtalmology, ed. 2-a, Williams and Wilkins Comp., Baltimore, 1957.
86. WILSON C. B.; DEMPSEY L. C. — J. Neurosurg., 1978, *48*, 13—22.
87. WOLMAN L. — J. Path. Bact., 1959, 77, 283—290.
88. ZULCH K. J. — Brain tumors: their biology and pathology. Springer Verlag, New York, 1965, 78—237.

Scanned with OKEN Scanner

Capitolul 3.A

PINEALOMELE (PUNCTUL DE VEDERE ENDOCRINOLOGIC)

ACAD. ŞT. MILCU

1. PRIVIRE DE ANSAMBLU
1.1. Nosografia
1.2. Frecvenţa
1.3. Histo- şi citopatologia
1.4. Tabloul simptomatic
1.5. Diagnosticul
1.6. Prognosticul
1.7. Tratamentul
2. PARTEA SPECIALĂ
2.1. Pineoblastomul eutopic
2.2. Pineoblastomul ectopic
2.3. Pineocitomul
2.4. Pineoteratomul
2.5. Tumorile pineale neparenchimatoase
2.6. Tumorile metastatice în pineală.

1. Privire de ansamblu

1.1. **Nosografia tumorilor pineale,** constituie una din problemele cele mai dificile ale neuroendocrinologiei şi oncologiei, datorită pe de o parte unei insuficiente cunoaşteri a biologiei pinealei, considerată multă vreme ca un organ rudimentar, iar pe de altă parte, datorită unei structuri complexe, extrem de variabile a tumorilor şi dezvoltării lor în ventricolul al treilea. Efectul compresiv şi iritativ al acestora asupra formaţiilor circumventriculare, îndeosebi asupra hipotalamusului şi topografia ectopică a unor tumori pineale, a confuzionat şi patogenia sindromului tumoral. Termenul de pinealom a fost propus de Krabbe în 1916 (15).

Sînt caracteristice din aceste puncte de vedere diferitele clasificaţii propuse de autorii care pe baza datelor din literatură (Kitay şi Altschule 1954) (12) sau a unei experienţe personale, au elaborat clasificări folosind exclusiv criteriul histocito-patologic (Russel şi Rubinstein 1963) (37), (Arseni, Mesteş şi Georgian 1967) (2), (DeGirolami 1977) (6) ş.a.

O cuprinzătoare sinteză a diferitelor clasificări propuse pînă în 1956, a fost prezentată în monografia con-

Scanned with OKEN Scanner

sacrată glandei pineale, de Alcozer și Giordano (1956) (1). Consultarea acestei lucrări, confirmă situația confuză și dificultățile întîmpinate în clasificarea tumorilor pineale, la acea dată.

Așa cum vom vedea la biochimia pinealei și a unor tumori pineale, punerea în evidență în ultimele trei decenii în această glandă, a numeroși hormoni, mediatori, și a unor peptide hormonal-asemănătoare, face posibilă utilizarea acestora drept criteriu în clasificarea tumorilor.

1.2. Frecvența

Tumorile pinealei sînt mult mai frecvente sub vîrsta de 20 ani și de trei ori mai frecvente la băieți (Kitay și Altschule, 1954) (12). De reținut că tumorile chistice, au fost găsite în primul rînd la femeie, iar cele cu structură polimorfă, la bărbați. Aproximativ 50% din tumori sînt parenchimatoase. După structura lor, au fost descrise nu mai puțin de 25 forme histopatologice (12), fapt ce demonstrează dificultățile întîmpinate în clasarea tumorilor pineale, exclusiv după criteriul histo-patologic.

1.3. Histo- și citopatologia

Variabilitatea histo și cito-patologică a tumorilor pineale și îndeosebi frecvent, a teratoamelor, poate fi explicată și prin instabilitatea structurală a pinealei, care a evoluat filogenetic de la un organ direct fotoreceptor, cum îl mai găsim încă la batracieni și pești, la un organ în primul rînd endocrin observat la păsări și mamifere, cu o fotorecepție indirectă (Oksche, 1965) (25) (A. Kappers, Schadé, 1965) (11). Pe de altă parte, unele celule ependimare, circumventriculare înrudite embrionar cu cele pineale, nu s-au diferențiat, păstrînd o capacitate potențial proliferativă. Este explicabil de ce pinealoblastomele se pot dezvolta din celule ependimare și în afara pinealei, îndeosebi în planșeul hipotalamusului, ca și alte variante ale tumorilor ectopice. Astfel, pineoblastome ectopice, localizate în infundibulul hipotalamic, pot determina apariția unei insuficiențe hipofizare și a diabetului insipid, simptomatologie asemănătoare cu a craniofaringiomului (Wurtman 1974) (47).

La această particularitate evolutivă, trebuie să menționăm și marea variabilitate de celule ce pot avea un potențial proliferativ, existente în pineala normală. Astfel, în pineală există: celule caracteristice parenchimului pineal (pineocite), celule nevroglice, ependimare diferențiate și nediferențiate, pigmentare, fibre și terminații nervoase, țesut conjunctiv peri și intraglandular, chiste, coloid și concreții calcare.

În pineala normală, 90% din masa celulară o formează pineocitele care au o structură endocrină. Acestea sînt așezate în cordoane sau plăji alveolare. Protoplasma lor este granulară sau vacuolară și nucleii ovoizi, cu granulații și contur neregulat. Citologia pinealei are particularități de specie, de vîrstă și de tonus functional (Parhon și col. 1939) (28), (Parhon, Opere Alese, 1960) (30), (Milcu și Petrea, 1961) (21), (Wurtman, Axelrod, 1968) (49), (Wurtman și Moskowitz, 1977) (48) (Thieblot 1981) (41), (Vollrath 1981) (45). Dacă ținem seama de această structură polimorfă, apare explicabilă posibilitatea apariției tumorilor atît de variate ca structură.

Scanned with OKEN Scanner

În pineală au fost puse în evidenţă un număr mare de substanţe active: melatonina, serotonina, dopamina, renina, vasotocina, LRH, PRF, PIF, noradrenalina şi peptide pineale cu acţiune antigonadotropă, antisexuală şi metabolică.

După Quay, 1974 (32), enzimele izolate din pineală sînt deosebit de importante pentru sinteza diferitelor substanţe ce au fost citate, precum şi pentru metabolismul acestei glande. Numărul lor este considerabil. Pînă în prezent s-au pus în evidenţă 14 oxidoreductaze, 7 transferaze, 6 hidroxilaze, 2 lysase şi 2 izomeraze.

Din acest complex enzimatic, 3 enzime au fost considerate ca indicatori biochimici ai unei tumori pineale apărute în regiunea circumventriculară sau în metastazele pinealomelor (hidroxi-indol-O-metiltransferaza, monoaminoxidaza şi histamin-M-metiltransferaza) (Blask şi col. 1976) (cit. 33).

Capacitatea secretorie endocrină a pineocitelor este confirmată de prezenţa în pineală a hormonilor şi substanţelor hormon-asemănătoare menţionate, unele dintre acestea fiind depistate în lichidul cefalorahidian şi în sînge. Existenţa unor tumori pineale cu capacitate secretorie, capabile să determine apariţia unui sindrom endocrin, poate fi în consecinţă admisă, aşa cum vom vedea în partea analitică a capitolului. Într-adevăr, o nouă cale de caracterizare a tumorilor pineale, cu aplicaţie în diagnosticul şi patogenia sindroamelor neuroendocrine tumorale, este deschisă prin punerea în evidenţă în ţesuturile tumorale, în plasmă, în lichidul cefalorahidian şi urină, a unor hormoni şi a diferite alte substanţe*: HCG (Kubo 1977) (citat Labhardt, 17) (Rosaberg 1981) (34), HIOMT (Labhardt, 1974) (17), melatonina (Barter şi col. 1978) (cit. 17), alfa-feto-proteina în ser şi LCR (Anta şi col., 1980) (cit. 17). Nu mai puţin numeroase au fost enzimele găsite în pinealome: fosfataza alcalină, succin-dehidrogenaza, P-glicerofosfat-dehidrogenaza, etc. (Labhardt, 1974) (17).

1.4. **Tabloul simptomatic** este reprezentat de un sindrom neurologic şi de unul neuroendocrin. Sindromul neurologic este caracteristic tumorilor cerebrale, cu unele simptome proprii pinealomelor, determinate de localizarea, volumul şi evoluţia acestora (6). Sindromul neuroendocrin afectează printr-o patogenie determinată de substanţele active din pineală, tumoră, şi lezarea centrilor neuro-secretori şi reglatori din hipotalamus, dezvoltarea somatică, hipofiza şi glandele endocrine periferice, în primul rînd gonadele (18).

1.5. **Diagnosticul** tumorilor pineale, a beneficiat de progresele realizate prin investigaţiile invazive şi neinvazive: radiografia craniului, tomo-densiometria (Griffin, 1981) (9), (Triolo şi Schultz, 1980) (42), biopsia stereotaxică (Pecker şi col., 1979) (31) şi encefalotomografia (Clar şi col., 1979) (4). În tumorile cu metastaze periferice, se poate practica şi biopsia acestora (Rusberg şi col., 1980) (36).

Dozarea melatoninei şi a metoxi-triptofanului în plasmă, a fost de asemenea practicată (Silman şi col., 1979) (39), precum şi dozarea diferiţilor hormoni şi analogi, ce va fi prezentată în capitolele analitice.

---

* Vezi corespondenţa abrevierilor utilizate în text, la sfîrşitul capitolului.

Scanned with OKEN Scanner

În diagnosticul tumorilor pineale, trebuie să considerăm și eventualitatea unor metastaze diseminate din neoplazii localizate în alte organe, posibilitate evaluată la o frecvență de 4% (Orteg și col., 1951) (cit. 17).

1.6. **Prognosticul** tumorilor pineale este întunecat de caracterul lor malign și de topografia lor, precum și de riscurile operatorii în cazurile în care operația este indicată. În radioterapie, deși s-au făcut numeroase progrese în metodele de iradiere, eficiența este determinată de numeroși factori. Tratamentul cu peptide pineale antisexuale și antigonadotrope, reduce fenomenele de hipersexualitate și turburările de comportament în pseudo-pubertatea precoce pineală, dar nu influențează evoluția procesului tumoral.

1.7. **Tratamentul** tumorilor pineale, precum și al sindromului endocrin, a beneficiat de progresele realizate în radioterapie, neurochirurgie, și hormonoterapie cu antagoniști ai androgenilor și gonadotropilor.

1.7.1. **Radioterapia.** Mai mult de 70% din tumorile situate în ventricolul al treilea, răspund pozitiv la radioterapia aplicată, 3—6 luni (Brady, 1972), (cit. Reichlin) (33), în timp ce pinealoblastomele situate în regiunea supraoptică, pot fi rezolvate favorabil chirurgical.

Iradierea cu 1500—1700 rad. la tumoare, se aplică pe regiunea hipotalamopineală, înainte sau după intervenția chirurgicală. Prin aplicarea radioterapiei într-o serie de 58 cazuri, s-a obținut o supraviețuire de cel puțin 6 ani în 61% din cazuri. Supraviețuirea depinde și de natura tumorii, așa cum o arată faptul că în germinome s-a obținut o supraviețuire de cel puțin 5 ani, la 85% din cazuri (Onayama, Onok și col., 1979) (26).

S-au comunicat deasemenea cazuri, în care prin aplicarea radioterapiei, chiar după ablația incompletă a tumorii, s-a obținut o supraviețuire de 8 ani (Irasci, 1977) (16). Topografia tumorilor intervine de asemenea în eficacitatea radioterapiei. S-au obținut rezultate comparativ mai bune cînd pineoblastomele erau situate în regiunea pineală (32 cazuri) și mai puțin bune în localizarea supraselară (20 cazuri) (Sano, Matsutani., 1981) (38).

1.7.2. **Tratamentul chirurgical** va fi prezentat în alt capitol.

1.7.3. **Tratamentul neuroendocrin.** Se utilizează peptidele pineale cu acțiune antigonadotropă, antiandrogenă și antisexuală, (Parhon, 1938), (29), (Milcu, 1957) (20) pentru a combate maturația sexuală precoce, hiperexcitabilitatea sexuală și masturbația.

Recenta sinteză a ciproteronului, un antagonist de sinteză al androgenilor, oferă noi posibilități în combaterea turburărilor funcționale de hiperandrogenism.

Au fost preconizați recent, în combaterea excesului de gonadotropi, hormonii agoniști ai LRH, dar această terapie este încă în curs de verificare (Reichlin, 1981) (53).

Psihoterapia, multă vreme ignorată, este de asemenea necesară în tratamentul pubertății precoce, cu indicații deosebite în combaterea tulburărilor de comportament.

Scanned with OKEN Scanner

2. Partea specială

Formele anatomo-clinice ale tumorilor pineale sînt determinate de topografia tumorii în regiunea pineală și circumventriculară, urmată de afectarea hipotalamusului, adenohipofizei și pinealei. Intervine deasemenea și structura lor, secretantă sau nesecretantă. Acești parametrii caracterizează tumoarea și generează tabloul clinic al sindromului neurologic și neuroendocrin. Este evident că în clasificarea formelor anatomoclinice ale tumorilor pineale, trebuie să ținem seama de acest complex de factori (22).

Întrucît în regiunea circumventriculară pot apare și tumori cerebrale care nu sînt de origină pineală, trebuie să adoptăm prezența celulelor pineale embrionare sau adulte ca un element obligator pentru a defini un pinealom, folosind dacă este cazul, un al doilea termen. In consecvența acestui principiu, vom prezenta următoarele forme anatomo-clinice de pinealome: pineoblastomul eutopic, pineoblastomul ectopic, pineocitomul, pineoteratomul, tumorile ce nu sînt formate din celule pineale (pineosarcome, pineogliome, pineoneurinome etc.).

Aceste forme anatomo-clinice de pinealome prezintă un tablou clinic în care se poate diferenția semiologia tumorii, un sindrom neurologic caracteristic pentru tumorile cerebrale, cu particularități proprii pinealomelor și un sindrom neuro-endocrin. Cunoașterea lor este inegală. Din această cauză ne vom limita la expunerea primelor 4 forme mai bine cunoscute.

2.1. Pineoblastomul eutopic

2.1.1. Pinealoblastomul eutopic apare în pineală sau în regiunea postero-superioară a ventricolului al treilea și invadează ulterior pineala. Această tumoare dislocă structura normală a pinealei, prin proliferarea celulelor embrionare. Dacă tumoarea apare în pineală, este formată din celule ependimare embriofetale nediferențiate (germinome).

Tumoarea invadează zonele vecine supra și subjacente pinealei, afectînd apeductul lui Sylvius, vena lui Galen și corpii cvadrigemeni. Se dezvoltă progresiv și în ventricolul al treilea, cu predominență în regiunea lui posterioară, cu invazie posibilă și în ventricolul al patrulea (Gubisch, 1984) (10).

Pineoblastomele eutopice sînt formate din celule mici, asemănătoare cu limfocitele, datorită nucleului hipercrom și protoplasmei reduse, hipocrome. Au fost găsite și celule gliale, în grade diferite de diferențiere. Țesutul conjunctiv intratumoral, este variabil dezvoltat ca intensitate (Kline și colab., 1979) (13).

Pineoblastomul eutopic, are o structură asemănătoare cu a pinealei embriofetale.

2.1.2. Tabloul clinic

Debutul pineoblastomului eutopic este insidios, dificil de precizat, manifestîndu-se în primul rînd prin cefalee și tulburări oculomotorii ce nu au o specificitate suficientă pentru diagnostic. Prin evoluția procesului tumoral, aceste simptome se amplifică și se complică prin apariția de

Scanned with OKEN Scanner

tulburări cerebeloase și vestibulare. Se constituie în acest fel și tabloul simptomatic caracteristic sindromului Parinaud*, considerat de unii autori ca fiind caracteristic pentru o tumoare pineală (Linquette, 1973) (19). De reținut că tulburările cerebeloase și vestibulare au apărut în unele serii de bolnavi într-o proporție de 1/2—1/3 cazuri (David și col. 1963) (5).

Sindromul neurologic poate fi asociat cu torpoare mentală, stări confuzionale, crize maniacale, stări depresive, hiperexcitabilitate sexuală ș.a.

Sindromul endocrin apare mai tardiv în comparație cu cel neurologic. Este caracterizat prin creștere somatică accelerată, în așa măsură, încît bolnavul ne depășind 10 ani, are înfățișarea unui puber, precum și prin maturația sexuală precoce. Aceasta este caracterizată prin dezvoltarea testiculelor și penisului, pigmentarea scrotului, dezvoltarea prostatei și apariția spermatogenezei. Cu o intensitate diferită, apar și caracterele sexuale secundare: părul pubian, axilar și facial. Pulsiunile sexuale se reduc în majoritatea cazurilor la modificări de comportament, un grad de agresivitate și masturbație.

În rarele cazuri observate la fete, s-a constatat de asemenea o creștere accelerată în înălțime, fenomene de virilizare cu hipertrofia clitorisului, apariția precoce a menstruației, precum și dezvoltarea prematură a mamelelor, în unele cazuri cu secreție de colostru (Askanazy 1936) (citat de Alcozer și Giordano 1956) (1).

2.1.3. **Diagnosticul** pineoblastomelor ectopice cu macrogenitosomie precoce se face în primul rînd cu diferite forme de pubertate precoce: hipotalamică, hiperhipofizară gonadotropă, gonadică și corticosuprarenală.

În diagnosticul pineoblastomelor, în deosebi a germinomelor este indicat examenul citologic al LCR (Visot, 1984) (43) și determinarea radio-imunologică a HCG, iar în ser a beta HCG (Reichlin 1981) (33).

Sindromul neurologic impune diagnosticul diferențial cu diverse localizări ale tumorilor cerebrale. Pe lîngă examenul clinic corespunzător, sînt indicate în acest scop EEG, tomografia computerizată, ventriculografia ș.a.

2.1.4. **Prognosticul** pineoblastomului eutopic este întunecat de topografia, volumul tumorii și intensitatea sindromului neurologic care trădează invazia regiunilor vecine pinealei. Riscurile intervenției operatorii și radiosensibilitatea tumorii, reduc șansele tratamentelor indicate în capitolul introductiv.

În prognostic intervine de asemenea riscul accidentelor bulbare, a crizelor de hipertensiune craniană, a complicațiilor bronhopulmonare ș.a.

2.1.5. **Patogenia.** Patogenia sindromului este controversată, fiind atribuită după teoria neurogenă, în general în pinealome, presiunii iritative și distructive asupra talamusului și hipotalamusului pe care o exercită tumora, hidrocefaliei și hi-

* Sindromul Parinaud este caracterizat prin pareza pleoapei superioare, areflexie pupilară la lumină, absența convergenței oculare și paralizia nervilor oculomotori comuni. Este caracteristic pentru tumorile pineale, ce apar în partea superioară ventricolului al treilea și corpilor cvadrigemeni. În tumorile pineale, sindromul apare în proporție de 25% (după Brady-Pineal Tumors, 1972, cit. Reichlin) (33).

Scanned with OKEN Scanner

pertensiunii craniene. Această interpretare exclusiv mecanică este discutabilă, întrucît în diferite tumori cerebrale nu s-a observat stimularea creşterii şi pubertatea precoce.

Patogenia endocrină a fost explicată prin dispariţia factorilor inhibitori pineali ai hipotalamusului, hipofizei gonadotrope şi gonadelor, teorie susţinută iniţial de Marburg, ulterior de Pellizzi, Pende şi Parhon.

Intervenţia unor factori biochimici secretaţi de pineoblastom, capabili să producă macrogenitosomia, este de asemenea discutabilă, întrucît celulele tumorale nu prezintă o structură secretorie.

Apariţia precocităţii sexuale de trei ori mai frecventă în tumorile neparenchimatoase nu contravine intervenţiei pinealei, întrucît acestea elimină hormonii pineali inhibitori hipotalamo-hipofizari prin distrugerea pinealei.

În favoarea teoriei endocrine a macrogenitosomiei în pineoblastome pot fi citate şi observaţiile cazurilor în care pubertatea precoce a apărut înaintea semnelor de hipertensiune craniană.

Suprimarea secreţiei antigonadotrope a pinealei printr-un teratom pineal distructiv a fost susţinută de Parhon într-un caz anatomo-clinic (27); fenomenul se poate produce şi prin antagonismul dintre pineală, sistemul hipofizo-gonadic şi hormonii steroizi, demonstrat de şcoala românească de endocrinologie prin numeroase cercetări experimentale.

O interpretare endocrină a obezităţii şi pierderii în greutate pînă la caşexie a bolnavilor cu pineoblastome şi teratome poate fi explicată şi prin dispariţia factorului anabolic izolat din pineală. O sinteză a funcţiilor metabolice ale pinealei, capabilă să explice aceste turburări, este prezentată în monografia „Glanda pineală ca organ metabolic“ (Milcu şi Nanu, 1979) (23).

2.1.6. **Tratamentul** pineoblastomului eutopic are indicaţiile, posibilităţile şi riscurile expuse în introducere, la capitolul general al tumorilor pineale.

2.2. Pineoblastomul ectopic

2.2.1. Organogeneza pineală din celulele embrionare ependimare şi prezenţa lor în glanda adultă justifică pe de o parte cuprinderea pinealei în ansamblul organelor circumventriculare, iar pe de alta, apariţia de pineoblastome ectopice de-a lungul liniei mediane cuprinse de la frontiera ventricolului al IV-lea pînă la chiasma optică.

De fapt, tumorile ce apar în această regiune nu sînt toate pineoblastome sau pineocitome, pentru că au fost diagnosticate şi metastaze de origină extrapineală apărute în pineală şi teratome atipice, din care lipseşte 5-hidroxi-indol-0-metiltransferaza (HIOMT) caracteristică celulelor pineale (Russel şi Rubinstein, 1963) (cit. 37).

2.2.2. Pineoblastomele ectopice, nu provoacă apariţia unei pubertăţi precoce şi a unei macrosomii, ci dimpotrivă, un sindrom neuroendocrin caracterizat prin insuficienţă hipofizară somato-gonadică, diabet insipid, tulburări neurologice şi oculare. Tumorile localizate în hipotalamusul anterior şi în infundibul, provoacă cel mai frecvent acest sindrom, în comparaţie cu pineoblastomul eutopic. Într-o serie de 177 tumori pineale apărute la băieţi sub vîrsta de 15 ani, numai 1/3 din cazuri au prezentat pubertate precoce (Bing şi col., 1938) (cit. 12). De no-

Scanned with OKEN Scanner

tat că acești bolnavi au avut o predominență a simptomelor hipotalamice: polifagie, somnolență, obezitate și tulburări de comportament în 71% din cazuri. Într-o altă serie de 30 de cazuri, 20 au prezentat pubertate întîrziată (Kitay și Altschule, 1954) (12).

După Rubin și Kramer (1965) (35) tabloul clinic a ceea ce putem numi microsomie genito-somatică, este caracterizat prin: diabet insipid, observat cel mai frecvent în cazurile comunicate de Linquette și col. (1966) (10), Gilbert-Dreifus și col. (1967) (8), Mirouze și col. (1967) (24), hemianopsie bilaterală, scăderea acuității vizuale pînă la cecitate și insuficiență hipofizară hipotalamică. Turburările hipotalamice domină tabloul simptomatic al sindromului neuroendocrin în pineoblastomele ectopice. Astfel, a fost semnalată hipernatremia ce poate apare în evoluția unui diabet insipid, precum și hipercloremia, hiperglicemia și azotemia (Linquette 1973) (19). Acest complex simptomatic, poate fi considerat revelator pentru un pineoblastom ectopic.

Una din cele două observații anatomo-clinice de pinealom, comunicate de Vitalyos, Dascălu și Papilian (1960) (44), este caracteristică pentru pineoblastom ectopic. La o bolnavă de 31 de ani, tumoarea a evoluat anterior, invadînd loja hipofizară și hipotalamusul. În hipofiză, tiroidă, pancreas și corticosuprarenală, s-a constatat la examenul histo-patologic o scleroatrofie, un chist dermoid al ovarului și atrofia tractului genital.

Se evidențiază și în acest caz, că o tumoare pineală poate produce un **sindrom de involuție al sistemului** endocrin, printr-un proces distructiv al regiunii hipotalamo-hipofizare și nu prin acțiunea inhibitoare a hormonilor secretați de tumoarea pineală. Pentru această interpretare pledează citostructura tumorii, formată din celule nediferențiate (germinom).

2.2.3. Diagnosticul unui pinealoblastom ectopic, se poate face pe baza complexului simptomatic neuroendocrin descris. Diabetul insipid și tulburările oculare sînt simptomele cele mai caracteristice ale acestui sindrom. Predominența semnelor și simptomelor revelatoare ale leziunilor hipotalamice contribuie la elaborarea diagnosticului diferențial.

Arteriografia vertebrală, pneumoencefalografia, iodo-ventriculograma și tomografia computerizată, ne oferă de asemenea posibilități recent accesibile în diagnosticul unei tumori situate în hipotalamusul anterior (Linquette, 1973) (19).

De reținut, că participarea hipotalamusului la patogenia pineoblastomului ectopic este demonstrată și de faptul că, tumorile situate în hipotalamusul posterior și în ventricolul al patrulea nu provoacă apariția de tulburări endocrine.

2.2.4. Prognosticul este asemănător cu al pineoblastomelor eutopice.

2.2.5. Tratamentul este comun cu al pineoblastomelor eutopice, cu adaptări impuse de topografia și volumul tumorii, precum și de severitatea sindromului neuro-endocrin.

2.3. Pineocitomul

2.3.1. Pineocitomul este o tumoare pineală formată din celule parenchimatoase adulte, caracteristice acestei glande. Pineocitele au o protoplasmă palidă, cu numeroase vezicule, slab colorabilă, cu nucleu voluminos, contur neregulat, eviden-

țiabil îndeosebi prin microscopie electronică. Septuri conjunctivo-vasculare contribuie la lobulația tumorii. Limfocitele sînt dispuse difuz sau grupate în plăji. Se găsesc de asemenea celule nevroglice, microchiste cu coloid și concrețiuni calcare. Această structură este asemănătoare cu pineala din perioada copilăriei (Simionescu, 1967) (40).

Prezența pineocitelor, conferă tumorii o capacitate secretorie identică sau cel puțin asemănătoare cu a pinealei normale, capabilă să provoace apariția unui sindrom hiperfuncțional, asemănător cu cel experimental.

În literatură au fost comunicate observații clinice, ca fiind datorite unei hiperfuncții pineale, acestea neputînd fi atribuite unui pineocitom întrucît lipseau probele anatomopatologice și paraclinice, cu excepția concrețiilor calcare evidențiabile radiologic.

Se poate constata de asemenea insuficienta diferențiere de sindromul neuroendocrin al pineoblastomelor eutopice și ectopice, a teratomelor și altor tumori localizate în hipotalamus.

2.3.2. **Tabloul simptomatic** în pineocitom este caracterizat prin semnele și simptomele tumorilor cerebrale și ale unui sindrom endocrin de hiperpinealism.

Sindromul neurologic are grade diferite de intensitate și o semiologie asemănătoare cu a tumorilor pineale prezentate în capitolul introductiv.

Sindromul endocrin este caracterizat prin hipotrofia testiculară, organe sexuale primare hipotrofice, pubertate întîrziată sau absentă și creștere exagerată în înălțime. S-a observat în unele cazuri o adipozitate variabilă ca intensitate (Marburg, cit. Parhon) (28).

Observația anatomo-clinică a unui bolnav cu pineocitom, în vîrstă de 20 de ani, a fost comunicată de Vitalyos, Dascălu și Papilian în 1960 (44). Tumoara a fost diagnosticată ca pinealom. Bolnavul prezenta cefalee rebelă, tulburări oculare caracteristice sindromului Parinaud, poliurie insipidă, hipertensiune craniană, hidrocefalie și tumoare în ventricolul al treilea, evidențiată prin ventriculografie.

La necropsie s-a găsit o tumoare pineală de mărimea unei alune, ce pătrundea în ventricolul al treilea, hipotrofia corticosuprarenalei, tiroidei și a testicolului care era invadat de o fibroză difuză, cu epiteliu seminal „degenerat". Examenul histologic a pus în evidență o tumoare lobulată, cu zone necrotice, formată din celule mici, rotunde, cu nuclei hipercromi și citoplasmă redusă, precum și din celule mai mari, cu citoplasmă eosinofilă și nuclei mari, hipercromi. După opinia noastră, structura este caracteristică pentru pineocitom (Fig. 3A.1.).

Observația acestui caz, este demonstrativă pentru capacitatea secretorie a pineocitomului, de sub-

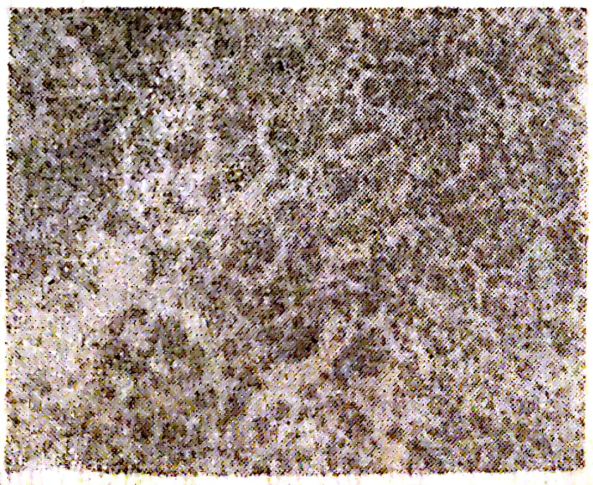

Fig. 3.A.1. Pinealom (varietatea pineocitom) cu celule pineale secretante cu aspect epiteloid, grupate sau risipite printre pineoblaste (caz Vitalyos, Dascălu și Papilian) (44).

Scanned with OKEN Scanner

stanțe inhibitorii gonadotrope, corticotrope și antiandrogene, evidențiabile indirect prin acțiunea lor asupra țesuturilor receptoare. Aceste substanțe concordă cu cele izolate din pineala normală (Milcu 1957) (20).

De reținut că în 1939, Parhon a susținut existența unui sindrom hiperepifizar, cu un tablou clinic opus macrogenitosomiei precoce, pe care a considerat-o ca sindrom de insuficiență pineală. A publicat observația unui bolnav cu pubertate întîrziată, hipoplazia organelor genitale, absența caracterelor sexuale secundare și creștere exagerată în înălțime. În absența semnelor clinice și paraclinice de pineocitom și a unei verificări anatomice, interpretarea fenomenelor ca fiind datorite unei hiperfuncții pineale, s-a făcut prin analogie cu sindromul de hiperpinealism experimental (Parhon, 1938) (29).

2.3.3. **Patogenia.** Pineocitomul și sindromul neuroendocrin de hiperpinealism nu sînt suficient susținute pentru a putea fi recunoscute ca entități nosografice. Pentru aceasta ar fi necesară izolarea din tumoare, plasmă, LCR și urină a hormonilor și substanțelor hormonal asemănătoare, ce au fost izolate din pineala normală, cu acțiune antigonadotropă, antiandrogenă și anabolică. Acest proces este în plină desfășurare, cel puțin pentru melatonină.

Această rezervă este valabilă și pentru anumite observații de tumori pineale publicate în literatură, ca fiind datorite unei hiperfuncții pineale, pe baza unor interpretări ipotetice sau insuficient susținute.

2.3.4. **Diagnosticul** pineocitomelor este comun cu cel al pineoblastomelor eutopice.

2.3.5. **Prognosticul** este determinat de volumul tumorii și de invazia ventricolului al treilea.

2.3.6. **Tratamentul** posibil a fost prezentat în capitolul introductiv.

2.4. Pineoteratomul

2.4.1. Este caracterizat ca și teratomele în general, prin prezența unor țesuturi ce nu au nici o legătură cu regiunea în care apare tumoarea. Originea lor este embriofetală. Structura este extrem de variabilă, ceea ce a influențat și clasificarea lor, problemă ce nu va fi implicată în expunerea noastră.

Considerăm că este justificată încadrarea unui teratom în tumorile pineale, numai dacă conține celule pineale embrionare sau adulte. Termenul de pineoteratom este justificat pentru a desemna teratomele în care alături de țesuturi alogene găsim și țesut pineal.

Pineoteratomul observat de noi (Fig. 3.A.2.) la un băiat de 8 ani (Parhon și Milcu, 1938) (27) avea dimensiunile unei nuci, fiind situat în ventricolul al treilea, cu extensiune în ventricolul al patrulea, în regiunea pineală, și corpii cvadrigemeni (Fig. 3.A.3.).

Structura tumorii a fost variabilă după regiunea examinată. Au fost identificate fragmente de țesut cartilaginos și muscular embrionar, chiste cu coloid, vase ectaziate cu focare hemoragice, și concrețiuni calcare. Cea mai mare parte a tumorii era formată din canale înguste, căptușite cu celule plate sau cubice, de volum variabil, cu protoplasma clară, amintind celulele clare din paratiroidă sau plămînul embrionar. Au fost identificate de asemenea insule de celule asemănătoare cu limfocitele, prin volumul lor

Scanned with OKEN Scanner

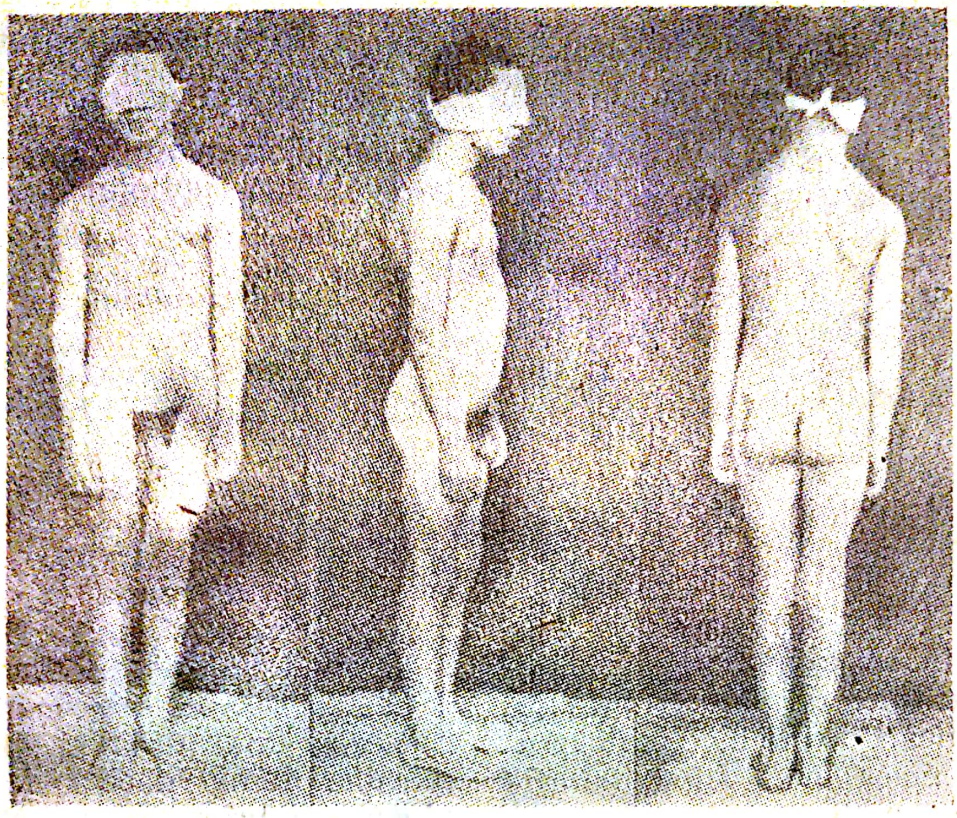

Fig. 3.A.2. Biotipul bolnavului în vîrstă de 8 ani cu macrogenitosomie precoce datorită unui pineoteratom. Se observă dezvoltarea somatică și sexuală corespunzătoare unui puber (caz Parhon și Milcu) (27).

redus, nucleul hipercrom și protoplasma redusă și hipocromă (Fig. 3.A.4.). Acest tip de celule a fost găsit și în pinealoblastomul ectopic și eutopic.

Pineala era dislocată și invadată de tumoră.

2.4.2. **Tabloul clinic** al pineoteratomului este variabil după apariția și evoluția lui, în legătură cu regiunea epitalamo-pineală sau infundibulo-hipofizară.

În prima eventualitate, se realizează tabloul simptomatic al macro-

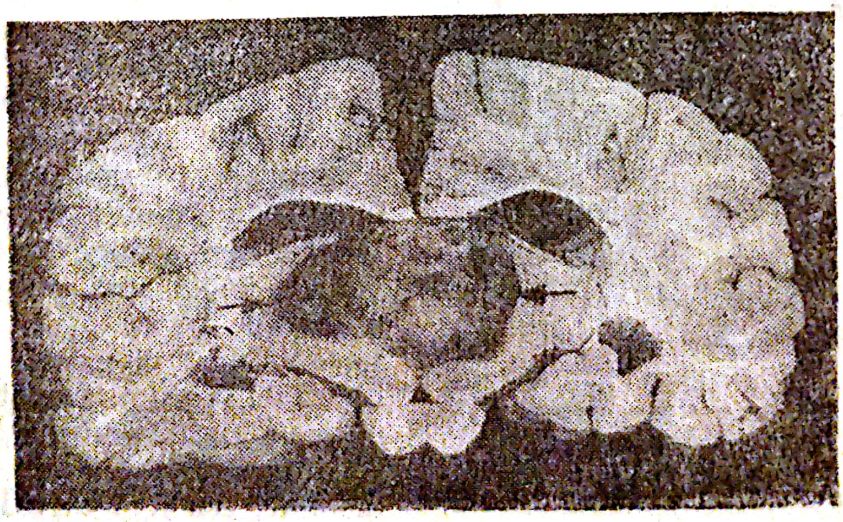

Fig. 3.A.3. Pineoteratom situat în ventriculul al treilea recoltat de la cazul din Fig. 3.A.2.

Scanned with OKEN Scanner

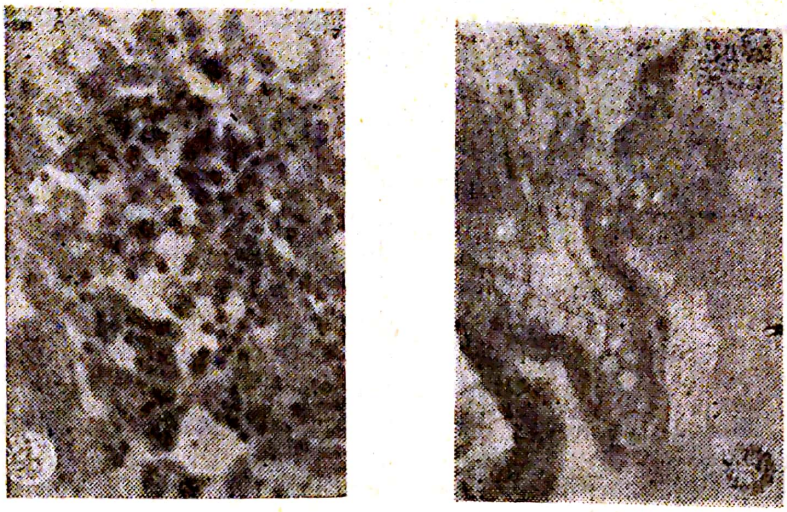

Fig. 3.A.4. Structura microscopică a pineoteratomului recoltat de la cazul din Fig. 3.A.2: *a)* zonă cu pineocite și pineoblaste; *b)* zone chistice cu aspect corionic.

genitosomiei precoce, prin distrugerea pinealei și dispariția consecutivă a complexului hormonal inhibitor hipotalamo-hipofizar. În a doua eventualitate, invazia distructivă a hipotalamusului anterior și a hipofizei anterioare, determină apariția unei insuficiențe hipofizare somatogonadice și a diabetului insipid. Tabloul simptomatic este asemănător cu al pineoblastomului ectopic.

În acest fel, se poate explica, de ce tumori „neparenchimatoase" cum sînt teratomele, pot determina apariția unei pubertăți precoce numai în 26% din cazuri, precum și faptul, că același tip de tumori pot provoca o insuficiență gonadică și un infantilism somato-sexual. Sînt citate în literatură 20 cazuri din această categorie, dintre care 33% au avut tumori neparenchimatoase (Kitay și Altschule, 1954) (12).

Trebuie să amintim că prima observație clinică de macrogenitosomie precoce cu pinealom, a fost publicată de Heubner în 1896, actualizată prin noi observații și cunoscută în literatură sub numele de sindromul Pellizzi.

2.4.3. **Patogenia** propusă de noi pentru pineoteratom și pineoblastom în legătură cu teritoriul în care se dezvoltă tumorile, poate explica apariția unui sindrom neuroendocrin hiper sau hipofuncțional.

Un factor nou a intervenit în patogenia pubertății precoce în pineoteratoame, prin determinarea hormonilor gonadotropi, care a pus în evidență o secreție crescută de HCG în unele teratome cu țesut corionic. În aceste cazuri hormonul gonadotrop era în cantitate suficientă pentru a provoca apariția unei maturații sexuale precoce. În cazul observat de noi s-au găsit în urină 50—60 U.I. hormon gonadotrop (după tehnica determinării biologice utilizată în acea perioadă, 1938).

În acest fel, maturația precoce se explică prin prezența secreției de HCG de către tumoră și nu prin distrugerea pinealei ca antagonist al hipofizei gonadotrope, distrugere ce ar elibera hipofiza de frîna pinealei.

Trebuie să admitem deci că în producerea pubertății precoce în cazurile de pinealom ambele mecanis-

Scanned with OKEN Scanner

me sînt posibile, acționînd separat sau împreună.

Cazurile de pubertate precoce prin pinealomele secretante de gonadotrofine corionice, au fost semnalate de mai mulți autori (Reichlin, 1981) (33), (Rosaberg, 1981) (34), (Kubo și col., 1977) (14).

S-a semnalat că pinealomele secretante exclusiv de gonadotrop corionic (fără FSH) ar explica raritatea cazurilor de macrogenitosomie la fete (Axelrod, 1977) (cit. 3).

Se poate constata astfel, așa cum am arătat în introducere, că dozarea hormonilor sau a substanțelor hormonal-asemănătoare în tumorile pineale, va influența profund clasificarea lor și patogenia sindromului neuro-endocrin.

2.4.4. **Diagnosticul** pineoteratomului se face cu ajutorul metodelor și mijloacelor prezentate în capitolul introductiv.

2.4.5. **Prognosticul** în pineoteratom este întunecat, datorită topografiei tumorii, leziunilor cerebrale și posibilităților terapeutice reduse la mijloace paliative și simptomatice.

2.4.6. **Tratamentul** este simptomatic și paliativ, realizat cu mijloacele expuse în paragraful introductiv, cu referință la tratamentul general al tumorilor pineale.

*
* *

2.5. Tumorile pineale neparenchimatoase.

S-a utilizat acest termen, pentru a desemna tumorile ce nu sînt formate din celule pineale adulte, sau embriofetale (ependimare circumventriculare).

În această categorie pot fi clasate: pineo-sarcomele, pineoastrocitomele, pineogliomele, pineoneurinomele. ș.a.

Aceste tumori evoluează preponderent cu simptomatologie caracteristică tumorilor cerebrale, ceea ce explică predominența în tabloul clinic a sindromului neurologic. Pot determina totuși și apariția unui sindrom neuro endocrin, dacă invadează prin evoluția lor, regiunea epitalamo-pineală și hipotalamo-hipofizară. În aceste cazuri, se constituie și sindrome neuroendocrine cunoscute în patologia hipofizei și pinealei. În aceste eventualități, pot apare semne și simptome întîlnite în pinealome, așa cum au fost prezentate în amănunt în formele clinice.

2.6. Tumorile metastatice în pineală.

În pieneală, pot apare diseminări metastatice din tumori cerebrale sau somatice, reprezentînd un procent de 4% din tumorile pineale (Orteg și col., 1951) (cit. 17). Au fost astfel semnalate metastaze în pineală, pornite din cancer gastric (Jugner, 1962), din bronhii și rinichi (Onyang și Rozdilski, 1961) (citați de Labhart, 17).

Raritatea acestor cazuri și insuficienta cunoaștere a tabloului clinic, intricat cu al tumorii primare, nu ne permite o individualizare corespunzătoare.

Abrevieri utilizate în text

LH = Luteostimulina
FSH = Foliculostimulina
HCG = Gonadotrofină corionică umană
LRH = Releasing factor pentru luteostimulină
PRH = Releasing factor pentru prolactină
PIF = Factor inhibitor al prolactinei
HIOMT = Hydroxyindol-O-metiltransferaza
LCR = Lichid cefalo-rahidian

Scanned with OKEN Scanner

BIBLIOGRAFIE

1. ALCOZER G., GIORDANO G. — La ghiandola pineale. Collana di Monografie dell'Archivio „E. Maragliano", nr. 17, Genova, 1956.
2. ARSENI C., MESTES E., GEORGIAN M. — Citologia pinealei. C. R. Congr. Nat. Endocr., 20 mai 1967.
3. AXELROD J. — Endocrine dysfunction in patients with tumors of the pineal region. 1977 (cit. Reichlin).
4. CLAR H. E., REINHARDT V., GERNARD L., HENSELL W. — Clinical and morphological studies of pineal tumors. Acta Neurochir., 1979, *46*, 1—2, 59—76.
5. DAVID M., WEIL B., DILLEUGE D. — Les tumeurs de la glande pinéale. Ann. Endocr., Paris, 1963, *24*, 2837.
6. DeGIROLAMI U. — Pineal tumors. Ed. Schmiede H. H., New York, Masson Publ. USA, 1977.
7. GANONG W. F., MARTINI L. (eds.) — Frontiers in Neuroendocrinology, Academic Press, New York.
8. DREYFUS G., DAVID M. & al. — Étude anatomo-clinique d'un cas de pinéalome éctopique. Ann. Endocr., Paris, 1967, *28*, 32.
9. GRIFFIN B. R., GRIFFIN T. W., TONG DIA et al. — Pineal region tumors; results of radiation therapy and indications for elective spinal irradiation. Int. Journ. Radiat. Oncol. Biol. Phys., 1981, *7*, 518—605.
10. GUBISCH W. — Klinische Simptomatik. Topographie und Histologie bei Zirbeldrüsen Geschwülsten. EPSG, Newsletter, 1984, *11*, 39—40.
11. KAPPERS J. A. and SCHADE J. P. — Structure and function of the epiphysis cerebri. Elsevier Publ. Comp. Amsterdam—London—New York, 1965.
12. KITAY J. S., ALTSCHULE M. D. — The pineal gland. Cambridge, Harvard Univ. Press, 1954.
13. KLINE R. T., DAMJANOV I., KATZ I. M., SCHMIEDEK H. — Pinealoblastoma: an electron microscopic study. Cancer, 1979, *44*, 1692—1699.
14. KUB O., JAMASAKI N. et al. — Human chorionic gonadotrophin produced by ectopic pinealoma in a girl with precocious puberty. Case report. J. Neurosurg., 1977, *47*, 101—107.
15. KRABBE K. H. — Histologische und embriologische Untersuchungen über die Zirbeldrüse des Menschen. Anatomische Hefte, 1916, *54*, 187.
16. IRASCI G. — Ectopic pinealoma. Report of a case and remarks on the treatment. Acta neurochir. Austr., 1977, *38*, 3—4, 293—303.
17. LABHART A. — The pineal body and the circumventricular organs. Springer Verlag, Berlin—New York, 1974.
18. LERNER A. B., CASE J. D. et al. — Isolation of melatonin, the pineal factor that lightens melanocytes. J. Am. Chem. Soc., 1958, *80*, 2587.
19. LINQUETTE M. — Précis d'Endocrinologie. Masson & Cie, 1973.
20. MILCU Șt. M. — Epifiza, glandă endocrină. Ed. Acad. RSR, 1957.
21. MILCU Șt. M., PETREA I. — Charactères sécrétoires des cellules de la glande pinéale vus au microscope éléctronique. Ann. Endocr., Paris, 1961, *22*, 901—911.
22. MILCU Șt. M. — Patologia epifizei. În: Endocrinologia clinică. Ed. Medicală București, 1967, p. 218.
23. MILCU IOANA, NANU LIDIA — Glanda pineală ca organ metabolic. Ed. Acad. RSR, 1979.
24. MIROUZE J., VLACOVITSCH B., JAFFIOL C. et al. — Diabète insipide révélateur d'un pinéalome avec localisation éctopique. Ann. Endocr., Paris, 1967, *28*, 44.
25. OKSCHE A. — Survey of the development and comparative morphology of the pineal organ. În: Structure and function of the Epiphysis Cerebri. Ed. J. A. Kappers and J. Schadé. p. 3—29.
26. ONOYAMA Y., ONO K., NAKAJANIA T., HIRAOK M., ABE M. — Radiation therapy of pineal tumors. Radiology, 1979, *130*, 757—760.
27. PARHON C. I., MILCU ȘT. M. — Sur un cas de macrogénitosomie précoce. Bull. Mém. Soc. Roum. Endocr., 1940, *6*, 84.
28. PARHON C. I. — Sindroamele epifizare. Manual de endocrinologie, Vol. I, 1939, p. 95. Ed. Slova, București.
29. PARHON C. I. — L'épiphyse au point de vue endocrinologique. Bull. mém. Soc. Roum. Endocr., 1958, *4*, 349.
30. PARHON C. I. — Epifiza. Opere alese. — C. I. Parhon, 1960, vol. IV, p. 223, Ed. Acad. RSR.
31. PECKER J., SCARABIN J. M., VALÉE B., BRUCHER J. M. — Treatment

Capitolul 3.B

TUMORILE GLANDEI PINEALE (PUNCTUL DE VEDERE NEUROCHIRURGICAL)

PROF. C. ARSENI, M. MARETSIS

1. GENERALITĂȚI
2. ANATOMIE PATOLOGICĂ
   2.1. Pinealomul de tip A
   2.2. Pinealomul de tip B
   2.3. Pinealomul malign
   2.4. Tumorile congenitale
   2.5. Tumorile pineale de origine glială și conjunctivă
   2.6. Tumorile metastatice în glanda pineală
3. SIMPTOMATOLOGIE
   3.1. Aspecte clinice
      3.1.1. Hipertensiune intracraniană
      3.1.2. Tulburări oculare
      3.1.3. Tulburări cerebeloase
      3.1.4. Tulburări endocrine
   3.2. Explorări paraclinice
      3.2.1. Testul L-DOPA
      3.2.2. Metode radiologice
      3.2.3. Citologia lichidului cefalorahidian
4. TRATAMENTUL

1. Generalități

Tumorile glandei pineale se încadrează în grupul tumorilor maligne, din cauza situației lor anatomice (în 80% din cazuri, neputîndu-se extirpa complet); unele sînt maligne și prin însăși structura lor (10% din cauzri). După cum vom vedea, numai o mică proporție (10%) au aspect clinic și operator benign.

Pentru a înțelege clinica și atitudinea terapeutică, vom vorbi mai întîi de aspectul anatomopatologic al tumorilor din această regiune.

Scanned with OKEN Scanner

2. Anatomie patologică

Patologia glandei pineale este exclusiv tumorală. Există multe confuzii în privința originii și denumirii acestor tumori, controverse care crează dificultăți în standardizarea unei clasificări.

Krabbe (1916) a propus termenul de „pinealom" (celulele tumorale semănînd cu parenchimul pineal), care a fost adoptat pentru definirea neoplasmelor ce derivă din pinealocitele mature sau imature.

În copilărie și primii ani de viață morfologia glandei pineale diferă de cea a adultului.

În prima perioadă, aspectul pinealei se datorează unei aglomerări de celule mari, în mase poligonale, separate unele de altele prin benzi de legătură constituite din celule mai mici, dense, asemănătoare limfocitelor. Se consideră că celulele mici sînt forme imature ale celulelor mari.

La adult glanda apare ca un mozaic format din benzi de țesut conjunctiv și vase sanguine, care împart celulele parenchimului în lobuli.

Celulele parenchimatoase, denumite *pinealocite,* au o prelungire citoplasmatică fină, argentofilă, către vasul sanguin.

Minusculi cili și corpusculi, semănînd cu blefaroblaștii celulelor ependimare, au fost găsiți în pericarionul celulelor parenchimatoase, aspect care sprijină teoria lui Horrax și Bailey (1928) potrivit căreia parenchimul pineal ar fi o formă modificată a ependimului.

În glanda normală se mai găsesc astrociți, cu rol de susținere a pinealocitelor și fibre nervoase amielinice, care se presupune că aparțin sistemului nervos autonom.

Incidența calcificării pinealei, detectabilă radiologic, survine în proporție de 80%, procent care variază în raport cu rasa, geografia, modul de viață și alimentația. La rasele negre calcificarea este întîlnită rar, probabil datorită temperaturii regiunilor calde și luminozității solare. Se presupune că variațiile de lumină determină modificări paralele în activitatea metabolică a pinealei.

Tumorile regiunii pineale se dezvoltă din țesuturile glandei pineale, resturi embrionare, malformații vasculare și metastazele dezvoltate în această regiune.

Tumorile glandei pineale pot să se dezvolte din glandă, caz în care glanda nu mai pote fi recunoscută. Tumora poate să înglobeze epifiza sau să adere la aceasta. În sfîrșit, tumora se poate dezvolta la distanță de glanda pineală (tumoră ectopică).

Tumorile, rare, apar la tineri, în primii 10 ani de viață și la pubertate.

Macroscopic, creierul are circumvoluții turtite și hidrocefalie internă. Tumora, localizată de obicei în regiunea cvadrigeminală, la locul obișnuit al glandei pineale (Fig. 3.B.1 și 3.B.2), excepțional poate să nu aibă relații directe cu glanda pineală și să fie localizată în ventriculul al III-lea sau sub cortul cerebelului (Fig. 3.B.3.) (în cazul în care tumora s-a dezvoltat din pinealocitele aberante). Volumul tumorii variază de la dimensiunile unei nuci la cele ale unui ou de găină, de formă rotundă, ovală, cu suprafață netedă sau lobulată; tumora este incapsulată și net delimitată de țesutul vecin. Alteori are caracter difuz și înfiltrează pe-

Scanned with OKEN Scanner

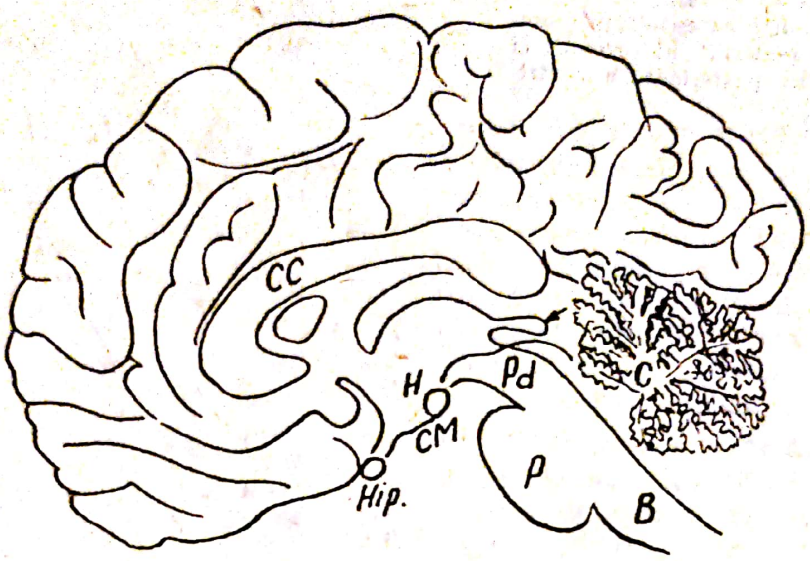

Fig. 3.B.1. Schiță mediosagitală indicînd (prin săgeată) sediul pinealei. *CC* = corp calos; *C* = cerebel; *Pd* = peduncul cerebral; *P* = punte; *B* = bulb; *H* = hipotalamus; *HIP* = hipofiză; *CM* = corpii mamilari.

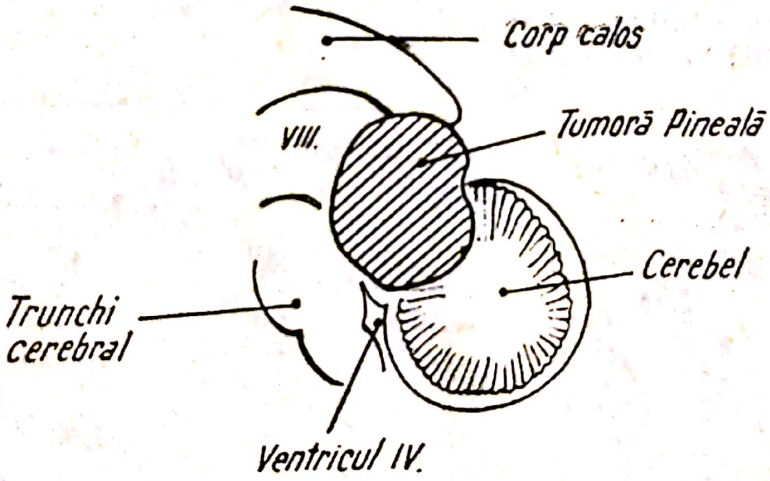

Fig. 3.B.2. Schemă care arată sediul tumorii pineale și raporturile sale principale.

reții ventriculului III. Rar, este chistică.

Clasificarea tumorilor epifizare este și în prezent greu de făcut, datorită complexității și variației structurii histopatologice. C. Arseni și colab. (1968) au identificat următoarele tipuri de tumori ale glandei pineale:

2.1. **Pinealomul de tip A** care se întîlnește la vîrsta adultă, forma cel mai des întîlnită (Fig. 3.B.4.). Tumora este bine delimitată de o capsulă, formată din fibre colagene fine, ușor tasate; capsula poate să lipsească sau să fie redusă la cîteva fibre precolagene. Din capsulă pornesc travee conjunctive scurte, conținînd vase sanguine. Parenchimul tumorii este format din celule ale căror contur și dimensiuni amintesc de celula fundamentală a parenchi-

Fig. 3.B.3. Secțiune orizontală prin creier. Se vede o moderată hidrocefalie și tumora în partea posterioară a ventriculului III ( ).

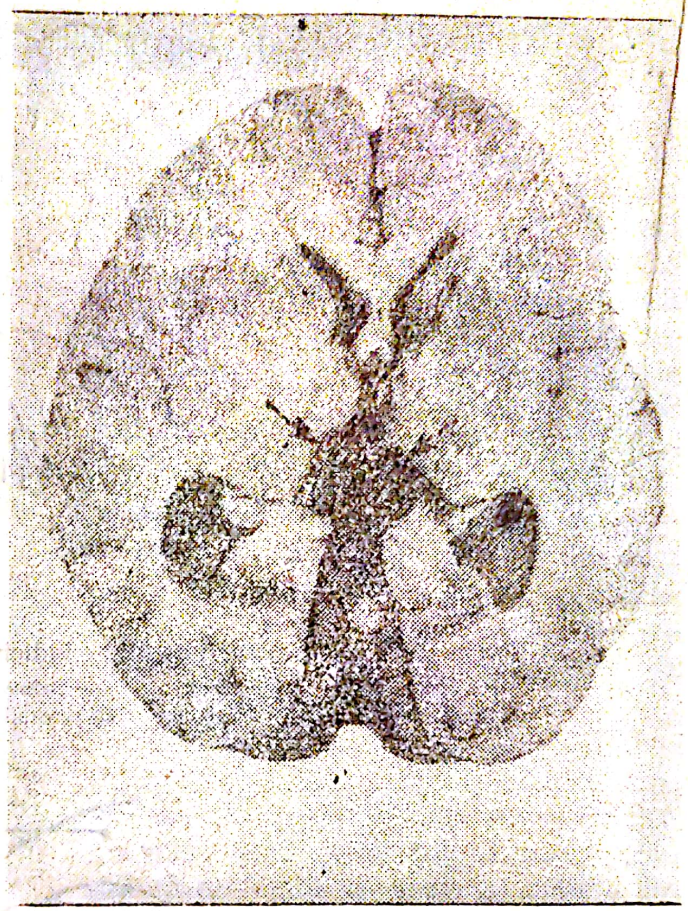

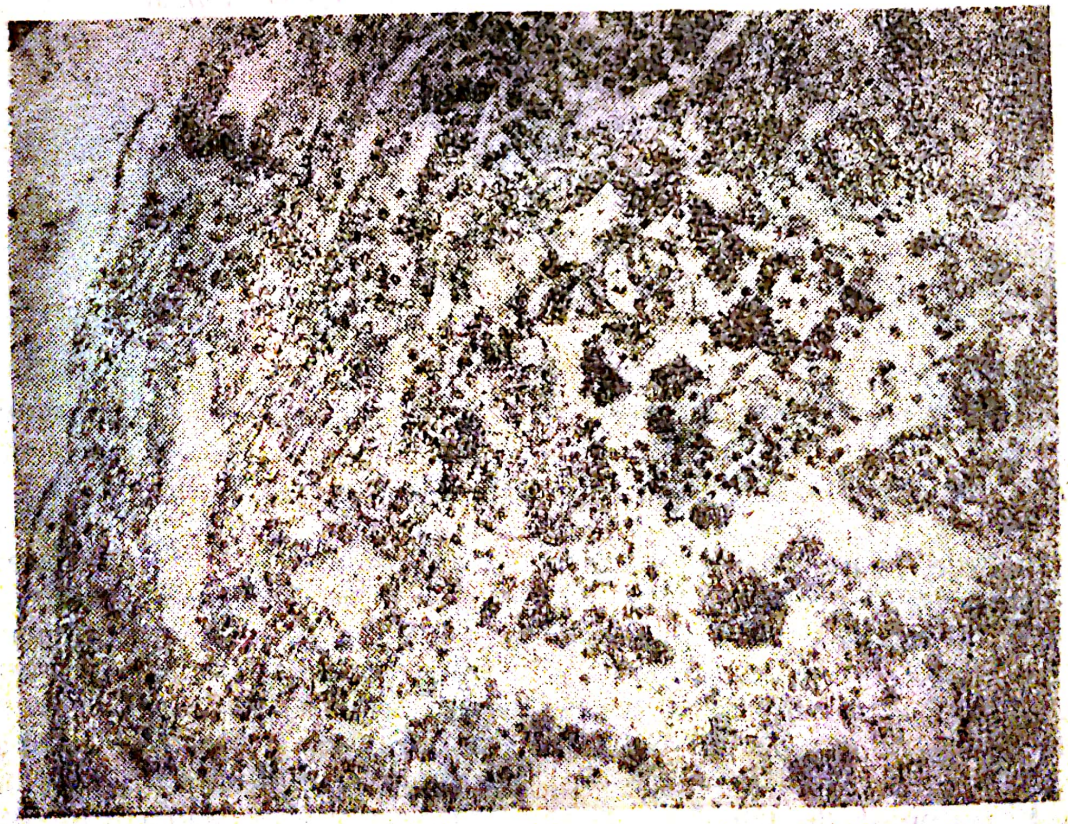

Fig. 3.B.4. Pinealom tip A. Se observă celule mari, protoplasma abundentă cu nucleul mare, rotund (a × 100; b × 200).

Scanned with OKEN Scanner

mului pineal adult. Predomină celula rotundă, cu citoplasmă granulată sau omogenă, ușor eozinofilă. Adesea, citoplasma este mai abundentă în raport cu nucleul și rar este redusă la un simplu halou perinuclear. Nu conține nici glicogen, nici substanță PAS-pozitivă. Nucleul este rotund, mare și sărac în cromatină; pot fi întîlniți și nuclei cu cromatină mai abundentă, sau cu contur poliedric. Mai rar există celule amitotice, cu secreție nucleară, și mai frecvent, celule cu nucleu dublu, unul palid și rotund, altul hipercromatic și semilunar. La periferia tumorii, mai ales în vecinătatea capsulei, celulele au prelungiri filiforme, vizibile prin impregnare cu argint. Celulele sînt izolate, nu formează cordoane, nici tubi, nu au dispoziție în rozete sau pseudorozete. În apropierea vaselor se dispun în palisade, cu prelungiri citoplasmatice care se apropie de peretele vaselor; prelungirile sînt scurte, cît diametrul unei celule și aproape totdeauna argentofile. Se poate constata o variație în compoziția nucleului sau a citoplasmei chiar în aceeași tumoră, sau de la o tumoare la alta. Lipsesc mitozele, monstruozități ale nucleului sau ale citoplasmei. Celulele tumorale nu invadează niciodată parenchimul nervos. Între celule se constată numeroase vase și o rețea săracă de colagen și precolagen, stromă care, destul de rar, poate lipsi complet. Importante pentru diagnostic sînt concrețiunile calcare, totdeauna prezente. Rareori pot fi puși în evidență pigmenți.

Cele trei variante ale aceleiași forme celulare (celule tumorale centrale, periferice și perivasculare) pot fi comparate cu cele trei variante de pinealocit ale glandei normale. Pierderea formei normale a glandei, bogăția celulară, cu celule mai tinere decît pineala adultă și absența țesutului conjunctiv interstițial, pledează pentru o adevărată tumoare, împotriva unei simple hiperplazii adenomatoase a pinealei.

Echivalentele din literatură ale pinealomului de tip A din clasificarea noastră sînt adenomul de pineală (Berblinger, 1962), pinealocitomul (Russel, 1959), pinealomul izomorf (Mahaim, 1953; Zulch, 1956) și tumora de pineală cu celule paranchimatoase (Kitay, 1954).

2.2. **Pinealomul de tip B** se poate dezvolta la orice vîrstă. Capsula este destul de groasă și trimite în interiorul tumorii axe conjunctivo-vasculare, împărțind parenchimul tumoral în lobuli. Din punct de vedere microscopic, întîlnim două tipuri de celule, care dau aspectul de mozaic (Fig. 3.B.5.). Primul tip este alcătuit de celule mari, poliedrice, fără limite precise (20—30 microni), cu citoplasmă clară, eozinofilă, lipsită de glicogen și substanță PAS-negativă, cu filamente granulare. Conțin blefaroblaști și picături de grăsime, au afinitate slabă pentru nitratul de argint. Nucleii sînt mari, vaziculari, poliedrici (diametrul = 15 microni), conținînd cromatină în stare pulverulentă în cantități reduse, cu 1—2 nucleoli; nucleul nu are incizii, plicaturi, enclave (ca la celulele pinealei adulte). Celula are o prelungire protoplasmatică lungă. Celulele de tipul al doilea sînt mici (6—8 microni), au o citoplasmă săracă, eozinofilă, redusă la un inel în jurul nucleului; nucleul este rotund, ovoid, cu granulații tahicromatice, amintind limfocitele sau celulele astrocitoamelor neurogliale din pineală. Predominența unui tip de celule sau a altuia variază de la o tumoare la alta. De asemenea, variază și dispoziția lor; în general, celulele mici sînt dispuse în coroa-

Scanned with OKEN Scanner

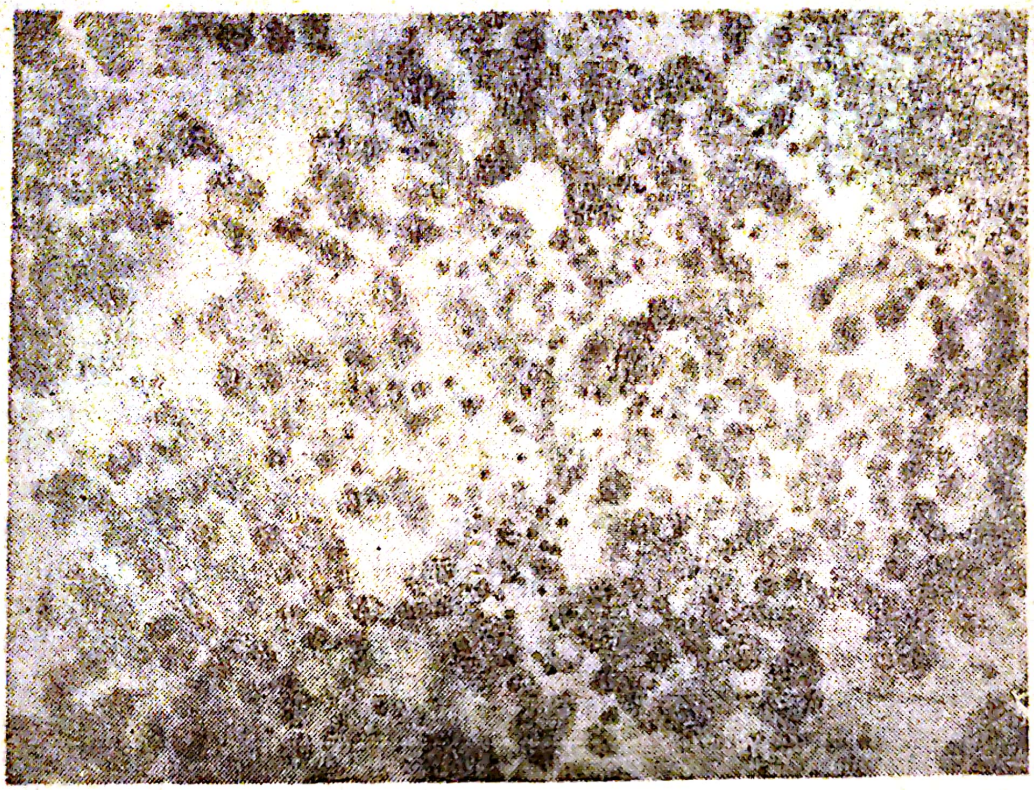

Fig. 3.B.5. Pinealom tip B. Se observă cele două feluri de celule: celulele mari sînt rotunde, aşezate în grămezi, iar celulele mici sînt aşezate în jurul celulelor mari. Se vede la periferie ţesutul conjunctiv care se insinuează în profunzimea tumorii printre grupele de celule (× 100).

nă în jurul unui centru format din celule mari, sau în vecinătatea axelor conjunctivo-vasculare, sau chiar în grosimea acestora. Celulele tumorale sînt separate adesea de vase sanguine.

Ţesutul conjunctiv, foarte dezvoltat, dă acestor tumori un aspect particular. Fibrele colagene dispuse în fascicule groase, dau tumorii un aspect lobulat. Prin impregnarea argentică se pune în evidenţă reticulul fin, care se insinuează printre celule.

Ca elemente nevroglice se întîlnesc astrocite fibroase, care se grupează în jurul vaselor şi sînt prevăzute cu prelungiri mari, netede, care se divid; se insinuează printre celule şi se inseră adesea pe pereţii vaselor, prin prelungiri lungi. Prezenţa celulelor şi fibrelor nevroglice în fascicule mari, în ariile periferice ale tumorii, a determinat pe unii autori (Horrax şi Bailey, 1925) să facă din aceste tumori o subgrupă, denumindu-le pineoblastome şi pinealome de tip spongioblastic. Elementele de tip spongioblastic predomină uneori atît de mult, încît unii autori (Raymond şi Claude) au descris un gliom pineal. Hortega (1932) susţine că aceste elemente nevroglice sînt tipice pentru precizarea naturii histologice. Există autori (Globus şi Silbert, 1931) care au negat prezenţa elementelor nevroglice în pinealoame. În tumoare poate fi găsit un ţesut nervos normal.

Echivalentele pinealomului de tip B, în literatură sînt: pinealomul cu structură în mozaic (Horrax şi Bailey, 1925), pinealomul anizoform în mozaic (Zulch, 1965), pinealomul embrionar (Masson, 1956).

Scanned with OKEN Scanner

2.3. **Pinealomul malign** se dezvoltă la adult și se întîlnește rar. Macroscopic, tumoarea poate fi bine delimitată, sau poate invada țesutul nervos din jur. Capsula poate să lipsească. Celulele tumorale de tip A și B, foarte dense, prezintă un polimorfism accentuat, cu multiple monstruozități nucleare și citoplasmatice, celule gigante, mitoze atipice, zone de necrobioză și necroze. În parenchimul nervos peritumoral sau chiar la distanță de tumoră se întîlnesc rozete, celule neoplazice în capsulă, sub formă de mici infiltrații perivasculare.

Pinealomul malign corespunde carcinomului pineal (Berblinger, 1926), pinealoblastomului (Horrax și Bailey, 1925; Russel, 1959), sarcomului de pineală (Berblinger, 1926; Mahaim, 1953).

2.4. **Tumorile congenitale** pot fi disembrioplazice și angioame, și sînt foarte rare. Se întîlnesc tumori epidermoide, dermoide (la adult) și teratoame (la copii și la adult), acestea din urmă mai frecvente. Pot fi găsite în regiunea pineală, sau chiar inclavate în pineală (mai ales teratoamele), fiind constituite din resturi embrionare: epiderm, piele sau din toate foițele embrionare; (teratoame) (Fig. 3.B.6.).

Teratoamele din clasificarea noastră corespund tumorilor complexe ale pinealei (Berblinger, 1926), tumorilor cu structură ectopică (Kitay, 1954). Ele lipsesc din clasificarea lui Horrax și Bailey (1925) și a lui Zulch (1965). Sînt tumori formate din țesuturi multiple, străine de formația în care se dezvoltă (Willis, 1953). Willis exclude de la început noțiunea de teratoid, care pretează la confuzie. Russel și colab. (1943) afirmă că cele mai multe tumori de pineală, chiar izomorfe, se dezvoltă din țesutul nervos primitiv; sînt deci tumori embrionare (teratoame atipice), căci nu se impregnează argentic. Imposibilitatea de a impregna argintul (Willis, 1948) nu poate să constituie un argument decisiv pentru diagnostic diferențial, căci celulele tumorale ale sistemului nervos fixează puțin



Fig. 3.B.6. Secțiune vertico-frontală prin creier; în ventriculul III se vede o tumoră polilobată (teratom).

Scanned with OKEN Scanner

sau deloc sărurile de argint. Russel (1954) consideră pinealomul de tip B un teratom atipic, pentru că micile celule sînt limfocite și nu celule pineale, nu se impregnează cu argint și nu prezintă forme evolutive către marile pinealocite, argumente neconvingătoare, deoarece nu există identitate morfologică între nucleul limfocitar și nucleul micilor celule pineale. Celulele țesutului nervos în stare de proliferare se impregnează greu sau deloc cu argint. Există o identitate morfologică între nucleul micilor celule pineale și nucleul pinealocitului; există forme de trecere între micile și marile celule pineale, putîndu-se pune în evidență o filiație evolutivă între aceste două tipuri de celule; de asemenea în culturile de țesuturi, micile celule evoluează spre marile celule pinealocitare.

Existența tumorilor pineale ectopice, în mozaic, nu constituie un argument în plus pentru includerea în grupul teratoamelor a tuturor tumorilor anizomorfe, după cum nu se poate susține că epiteliomul glandular intestinal ar fi un teratom, cînd el se dezvoltă uneori din vestigiile intestinale ale mucoasei gastrice.

Sîntem de acord cu Russel (1954) pentru gruparea printre teratoame a pinealoamelor de tip B, care conțin structuri anizomorfe, elemente tisulare străine de glanda pineală adultă.

2.5. **Tumorile pineale de origine glială și conjunctivă** se întîlnesc relativ frecvent. Este vorba de tumori care se dezvoltă din țesutul glial și conjunctiv, din însăși glanda pineală: ependimopinealomul, astrocitomul, granulocitoamele de pineală, astrocitomul malign, fibromul pineal. În toate aceste cazuri, tumoarea este strict limitată la glanda pineală; nu infiltrează țesutul nervos vecin și nu există nici o îndoială în ceea ce privește punctul de plecare. Această grupă cuprinde pinealomul spongioblastic (Horrax și Bailey, 1925), care corespunde pinealomului astrocitar din clasificarea noastră, glioamele și sarcoamele pinealei (Mahaim, 1953), tumorile conjunctive ale pinealei (Berblinger, 1926), formele gliale ale pinealomului (Russell, 1954), tumorile conjunctivo-vasculare ale pinealei (Kitay, 1954).

2.6. **Tumorile metastatice în glanda pineală.** Rareori pot fi întîlnite, la necropsie, metastaze în glanda pineală. În ceea ce privește tumorile secundare (metastazele) care se pot dezvolta în pineală, pînă în 1955 nu se cunoșteau în literatură decît 16 cazuri (Henschen, 1955). Noi am găsit un singur caz din 970 de metastaze cerebrale. Unii autori subliniază lipsa unor caractere histopatologice deosebite, tumoarea primitivă putînd fi situată oriunde în organism (Jallade, 1936). În cazul studiat de noi, și care prezenta și o metastază temporo-parietală stîngă, histopatologic nu a existat nici un caracter particular. Lemmasson (1964) semnalează faptul că metastazele în epifiză nu se însoțesc niciodată de simptomatologie „epifizară" fiind doar o descoperire necropsică.

Tumorile pineale ectopice, de obicei de tip B, pot să se dezvolte în alt loc decît în regiunea pinealei. Glanda pineală este normală, iar tumoarea se dezvoltă în ventriculul III și în hipotalamus, ca într-unul din cazurile noastre. Evoluția tumorii a fost spre cașexie și fenomene hipotalamice (Fig. 3.B.7.).

În ceea ce privește diseminările pinealoamelor, am urmărit două cazuri. Primul bolnav a prezentat la aproximativ 8 luni de la debutul clinic al afecțiunii (debut cu diabet insipid), instalarea unei parapareze, prin diseminarea unui pinealom de tip B în coada de cal L2—L4. La al

Scanned with OKEN Scanner

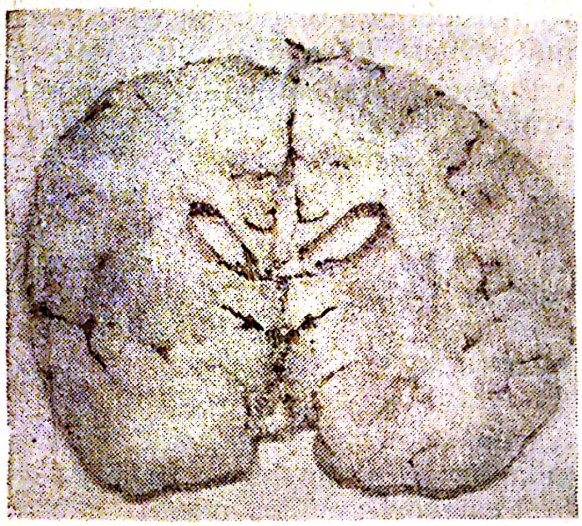

Fig. 3.B.7. Secțiune vertico-frontală prin creier. Se vede o tumoră de pineală ectopică în hipotalamus și în pereții ventriculului III.

doilea bolnav, cu parapareză, investigațiile paraclinice au arătat și o tumoare de pineală. Diseminările apărute în cursul evoluției pinealoamelor au fost studiate, printre alții, de Horrax și Bailey (1928), Russell și Sachs (1943). Sediul tumorilor este mai frecvent în hipotalamus, dar și în altă regiune paraventriculară (talamus, fornix etc.). Mecanismul apariției diseminărilor constă, în afara extensiunii directe, în propagarea pe cale lichidiană, eventualitate care explică și diseminarea medulară lombară, în cazurile pe care le-am urmărit. S-au publicat, de asemenea, și diseminări ale pinealomului în plămîn și ficat. Considerăm că mai de grabă este vorba de microglioame sau metastaze din plămîn.

Clasificarea tumorilor pinealei, pe care am făcut-o bazați pe datele anatomo-clinice, indică benignitatea sau malignitatea tumorii, tipul predominant de celulă, originea ei (tumoare embrionară, adultă), date importante pentru aprecierea evoluției, prognosticului și terapeuticii. Am evitat termenul de pinealoblastom deoarece înseamnă o tumoare derivată dintr-o celulă embrionară. Tumorile reproduc structura histologică a pinealei adulte și nu a elementelor din fazele evolutive ale glandei.

Clasificările tumorilor pineale întîlnite în literatură: ale lui Horrax și Bailey (1925), Berblinger (1926), Globus și Silbert (1931), Russel (1959), Mahaim (1953), Zulch (1956), Kitay (1954) sînt criticabile. Așa de exemplu, Zulch (1956), Globus și Silbert (1931) clasifică tipurile de tumori în funcție de diferite momente evolutive ale epifizei. Asemănarea dintre aspectul structurii morfologice a tumorii și structura pinealei infantile sau fetale (în mozaic) este aparentă și înșelătoare (Russel, 1943, 1958).

Procesele expansive din regiunea pineală (afară de tumorile glandulare) pot fi: meningioame, angioame, anevrisme, chiste parazitare, chiste simple, tuberculome, glioame de vecinătate, care invadează regiunea pinealei (hemisferice, cerebeloase, de trunchi cerebral). Hernia de culmen, metastaze ale regiunii pineale, pot simula clinica tumorilor pineale.

3. Simptomatologie

Sexul masculin este cel mai frecvent afectat (între 80—100% din materialul studiat).

Vîrsta: cel mai frecvent, semnele apar înainte de 30 de ani; media ar fi între 21—22 de ani.

Durata simptomelor, care de obicei se accentuează treptat, este în medie de 11 luni; cel mai rapid se instalează în aproximativ 4—5 zile, iar cel mai lent în aproximativ 3—4—5 ani. Foarte rar există debuturi bruște și dramatice, în hemoragia subarahnoidiană prin sîngerarea tumorii, cu cefalee, grețuri, vărsături și redoarea cefei.

Cel mai des bolnavii acuză semne date de hidrocefalia cronică sau acută, prin obstruarea lentă sau bruscă a apeductului Sylvius.

3.1. **Aspecte clinice.** Evoluția unei tumori pineale depinde de volum, localizare și aspectul histologic.

Semnele neurologice sînt în raport cu infiltararea și comprimarea structurilor adiacente, mai ales a apeductului Sylvius, regiunii tectale și pretectale. Bolnavul acuză cefalee, greață și vărsături, prin blocarea scurgerii LCR. Cînd afectează tectumul, tumoarea dă sindromul Parinaud și nistagmus retractil, sau pseudosindromul Argyll-Robertson (pupilă fixă, dilatată la lumină, normală la convergență). Uneori se poate întîlni și retracția pleoapei: semnul Colloer.

Odată cu evoluția tumorii și blocarea scurgerii LCR, apar modificări ale papilei (edem) și paralizii ale nervilor cranieni. Cu timpul apar și ataxii cerebeloase, prin comprimarea căilor cerebeloase spre sau de la cerebel.

Pubertatea precoce este un alt semn clinic; uneori pubertatea este întîrziată, dar se semnalează și absența semnelor din partea gonadelor.

Demonstrarea experimentală pe animale că melatonina pinealei inhibă activitatea gonadică, a sugerat ideea că pubertatea precoce din unele pinealoame s-ar datora distrugerii parenchimului pineal, care nu ar mai elibera hormonul inhibitor.

Poppen și Marino (1968) separă evoluția clinică în trei faze: faza I, în care bolnavul acuză cefalee, cu sau fără greață și vărsături; faza a II-a, caracterizată prin tulburări vizuale, amețeli, ataxie și modificări psihice și faza a III-a, finală, în care apar edemul papilar, slăbiciune accentuată și spasticitate de diverse grade.

După cum se expansionează tumoarea, simptomele se pot împărți în 4 categorii:

— dacă apeductul este blocat, apar semne de hipertensiune intracraniană;

— expansiunea antero-inferioară poate să infiltreze coliculii superiori și regiunea pretectală a regiunii mezencefalului, provocînd apariția semnelor oculare caracteristice;

— tumoarea apasă în jos cerebelul, dînd tulburări de echilibru;

— tumoarea crește anterior, invadînd ventriculul III, talamusul, hipotalamusul și chiasma optică, provocînd modificări mintale, anomalii endocrine ce determină combinații variate ale semnelor clinice citate.

3.1.1. **Hipertensiunea intracraniană. Semnele importante ale creșterii** presiunii intracraniene sînt: cefalee, grețuri, vărsături, edem papilar, vedere încețoșată, diplopie și amețeli, semne care apar precoce, prin comprimarea proximală de către tumoare a apeductului Sylvius. Creșterea presiunii intracraniene este progresivă, iar edemul papilar se transformă secundar în atrofie optică, dînd cecitate. Amauroza tranzitorie („amaurosis fugax") se întîlnește în tumorile pineale, prin compresiunea intermitentă a arterelor cerebrale posterioare, exercitată de marginea rigidă a tentoriului, secundar

Scanned with OKEN Scanner

unei creșteri a presiunii intracraniene.

3.1.2. **Tulburările oculare.** Parinaud (1883) a atras atenția asupra tulburărilor motilității oculare și anomaliilor pupilare, în legătură cu leziuni ale corpilor cvadrigeminali.

Semnele oculare cunoscute sub denumirea de sindrom Parinaud sînt: imposibilitatea mișcării conjugate a globilor oculari la privirea în sus, pupile dilatate și areactivitate la lumină, dar reactive la acomodare, nistagmus lateral, vertical sau retractor; spasm convergent retractor al pleopelor superioare la privirea în sus; anizocorie, rar corectopie (pupile denivelate), semne întîlnite și în tumorile epifizare.

Modificările pupilare și imposibilitatea de a mișca în sus globii oculari, sînt semnele cele mai frecvente; apar în peste 50% din cazurile comunicate de Poppen și Marino (1968).

Diplopia, semn precoce, poate fi atribuită mai degrabă hipertensiunii intracraniene și mai rar interesării directe a nucleilor oculomotori, situați profund în trunchiul cerebral.

Pierderea privirii voluntare în plan vertical, rezultatul leziunii supranucleare este o tulburare tranzitorie, care dispare după înlăturarea fenomenelor de hipertensiune intracraniană, ceea ce sugerează că tulburările sînt legate mai degrabă de presiunea asupra corpilor cvadrigeminali, decît de infiltrarea tumorală a acestora.

Tulburările pupilare se caracterizează prin dilatarea egală (foarte rar anizocorie), reacție slabă sau absentă la lumină, micșorare la acomodare. Deși apare o reacție pupilară de tip Argyll-Robertson, clasica pupilă mică de formă neregulată din semnul Argyll-Robertson este rar întîlnită. Uneori, acomodarea diminuează sau lipsește.

Areactivitatea pupilei la lumină și absența convergenței pot să provoace încețoșarea vederii. Pierderea reflexului pupilar la lumină poate fi cel mai constant semn în tumorile pineale (82%, Tytus, 1960).

Cu toate că lipsa reflexului pupilar la lumină și imposibilitatea mișcării globilor în sus apar adesea precoce, aceste semne pot să lipsească.

La bolnavii cu pinealoame se constată convergență și nistagmus retractor, care constă într-o mișcare rapidă de retracție a globilor alternînd cu o revenire lentă la poziția inițială, cu o frecvență de 1—2 pe secundă la trei sau patru mișcări oculare.

Hatcher și Klintforth (1966) consideră că sediul leziunii ar fi în nucleii diencefalici ai ariei periapeductale. Aici, fibrele inhibitorii corticale supranucleare către trunchiul cerebral pot fi distruse, permițînd astfel impulsurilor neregulate din cîmpurile corticale oculare să incite nucleii oculomotori și să provoace contracții simultane ale tuturor mușchilor oculari.

În retracția patologică a pleoapelor la privirea în sus, asociată de obicei cu convergență-nistagmus retractor, se pare că sediul leziunii se află în comisura posterioară. Diplopia și atrofia prin paralizia oculomotorului se datorează invadării neoplazice a mezencefalului și poate să intereseze unul sau mai mulți mușchi ai unui singur ochi sau ai ambilor.

Crosby a dat în 1950 o explicație anatomică pentru tulburările oculomotorii și pupilare observate în tumorile pinealei. Tractul intern cortico-tectal, originar din ariile 18 și

Scanned with OKEN Scanner

19, trece prin mezencefal, unde fibrele implicate în reflexul privirii conjugate în sus, ajung în porțiunea rostro-mediană, iar cele care contribuie la privirea conjugată în jos, se termină în porțiunea caudo-laterală a coliculilor superiori. Astfel, o tumoare pineală, fie că comprimă, fie că infiltrează porțiunea rostro-mediană sau caudo-laterală a coliculilor superiori, poate să provoace defecte ale privirii automate în sus sau în jos.

Dacă efectele tumorii sînt suficiente ca să atingă tractul cortico-bulbar la nivelul unde fibrele acestuia pătrund în punctul terminus frontal al nucleilor oculomotori, se suprimă privirea voluntară în sus. Deoarece tracturile cortico-bulbare se află mai profund decît coliculii superiori, mișcările automate oculare vor dispărea primele.

Numai prin interesarea directă a nucleilor oculomotori are loc dispariția privirii conjugate sau a celei automate. Perturbarea privirii conjugate este rar întîlnită, fiindcă tractul cortico-tegmental răspunzător de privirea laterală, traversează profund tegmentul mezencefalului.

Distrugerea stereotaxică a coliculilor superiori la maimuță nu a determinat perturbarea privirii conjugate în sus (Pasik, 1964). Dar o leziune în aria pretectală, care a distrus comisura posterioară, fără interesarea coliculilor, determină apariția sindromului Parinaud.

Perturbarea funcției pupilare poate fi explicată anatomic. Crosby și Henderson (1948), pe primate, au demonstrat că nucleii Edinger și Westphal au o porțiune rostrală și una caudală, prima controlînd reflexul la lumină, ultima pe cel de acomodare. Prin implicarea componentei rostrale a nucleului Edinger—Westphal, apar atît fenomenul pupilar Argyll-Robertson, cît și midriaza.

Lezarea coliculilor inferiori este răspunzătoare de tulburări de auz și echilibru (țiuituri și vertij).

Hemianopsia omonimă se întîlnește cînd sînt lezați corpii geniculați laterali.

3.1.3. **Tulburări cerebeloase.** Prin extensia tumorii pineale spre cerebel se pot ivi semne ca: dezechilibru al extremităților și trunchiului, tremor intențional și nistagmus orizontal.

3.1.4. **Tulburări endocrine.** Precocitate sexuală sau întîrziere în dezvoltarea funcțiilor sexuale se constată în tumorile regiunii pineale.

Sindromul Pellizzi (1910), de „macrogenitosomie", se constată la băiatul preadolescent și se manifestă prin dezvoltarea precoce a caracterelor sexuale externe, apariție prematură a perilor pubieni și axilari, precocitatea funcției sexuale, dezvoltarea precoce a corpului și a oaselor lungi, semne de hidrocefalie internă, dar lipsa semnelor motorii și senzitive (Fig. 3.B.8.).

Extinderea tumorii către ventriculul III, hipotalamus și chiasma optică sau ivirea în aceste regiuni a pinealoamelor ectopice, dau deficite de vedere (hemianopsie bitemporală), diabet insipid, dezvoltare sexuală întîrziată, tulburări în metabolismul zaharat, hipertermie intermitentă, somnolență și polifagie. Neoplasmul porțiunii anterioare a vetriculului III adaugă la tulburările endocrine și de cîmp vizual, dilatarea canalului optic, simulînd clinic gliomul de nerv optic sau craniofaringiomul.

Tulburările de conștiință variază de la obnubilare la comă și se datorează fie invadării hipotalamusu-

Scanned with OKEN Scanner

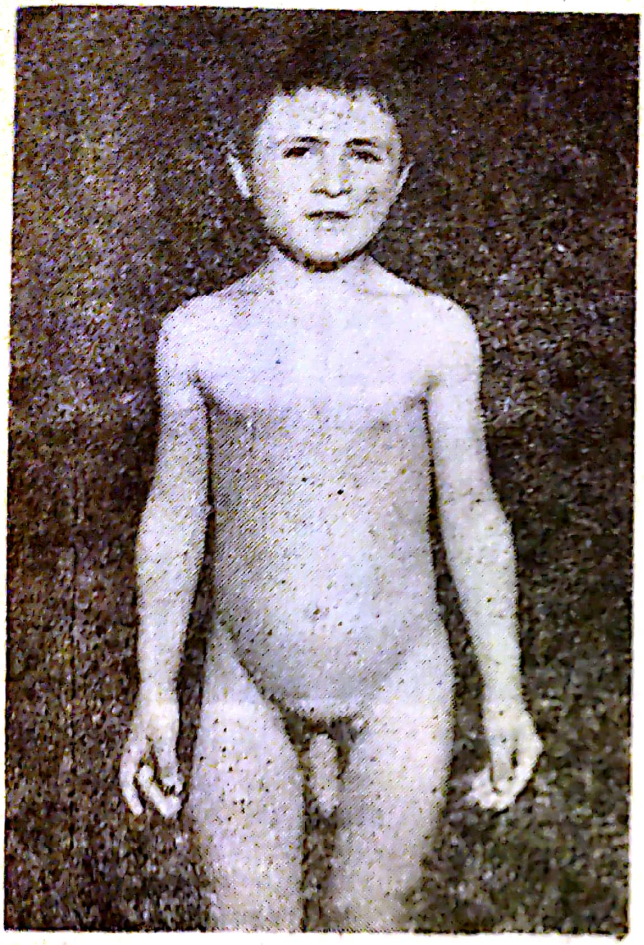

Fig. 3.B.8. Macrogenitosomie la un copil de 6 ani.

lui, fie pinealoamelor ectopice, fie hipertensiunii intracraniene.

Kunucki (1960) și Suzuki și col. (1962), în studiile lor pe pinealoame verificate, au constatat somnolență patologică, modificări ale personalității, lipsa de interes pentru mediul ambiant, performanțe școlare slabe și iritabilitate.

Alte semne corticospinale și extrapiramidale sînt parezele spastice, modificările reflexe, mișcările atetozice ale extremităților. Durerile radiculare la nivelul extremităților presupun invadarea măduvei spinării sau cozii de cal prin diseminarea neoplasmului pineal.

3.2. Explorări paraclinice

Pentru precizarea diagnosticului se întreprind *investigații radiologice și endocrinologice complexe.*

3.2.1. **Testul L—DOPA** (stimularea sintezei melatoninei) informează asupra activității pinealei, dar și asupra eficienței tratamentului chirurgical sau radiologic.

3.2.2. **Metodele radiologice** moderne pot identifica unele din tumorile benigne care implică abord chirurgical direct.

Radiografiile craniene standard în tumorile pineale arată modificări de hipertensiune intracraniană, iar calcificările de intensități și forme variate ale regiunii pot da indicații asupra unor glioame, meningioame dermoide sau chiar anevrisme.

Tomografia computerizată axială (TCA) indică volumul și poziția leziunii (Fig. 3.B.9.), calcificările, chistele sau hemoragiile din neoplasm.

Angiografia cerebrală pe ambele carotide și sistemul vertebral va da indicații asupra naturii și vascularizației leziunii ventriculului posterior, ca și relațiile cu structurile venoase profunde ale creierului. Prin această metodă se pot exclude sau identifica leziuni benigne ca: anevrisme, meningioame, chiste, paraziți ș.a.

3.2.3. **Citologia L.C.R.** prelevat cu ocazia unei pneumoencefalografii, ventriculografii sau șuntări este de mare importanță, fiindcă prezența celulelor maligne în LCR indică natura tumorii din regiunea pinealei. Pinealoamele tip B sînt cele mai frecvente tumori metastazante ale regiunii pinealei pe calea LCR dînd leziuni spinale, iar prezența celulelor pineale la analiza LCR implică investigarea spațiului subarahnoidian spinal înainte de apariția semnelor clinice.

Scanned with OKEN Scanner

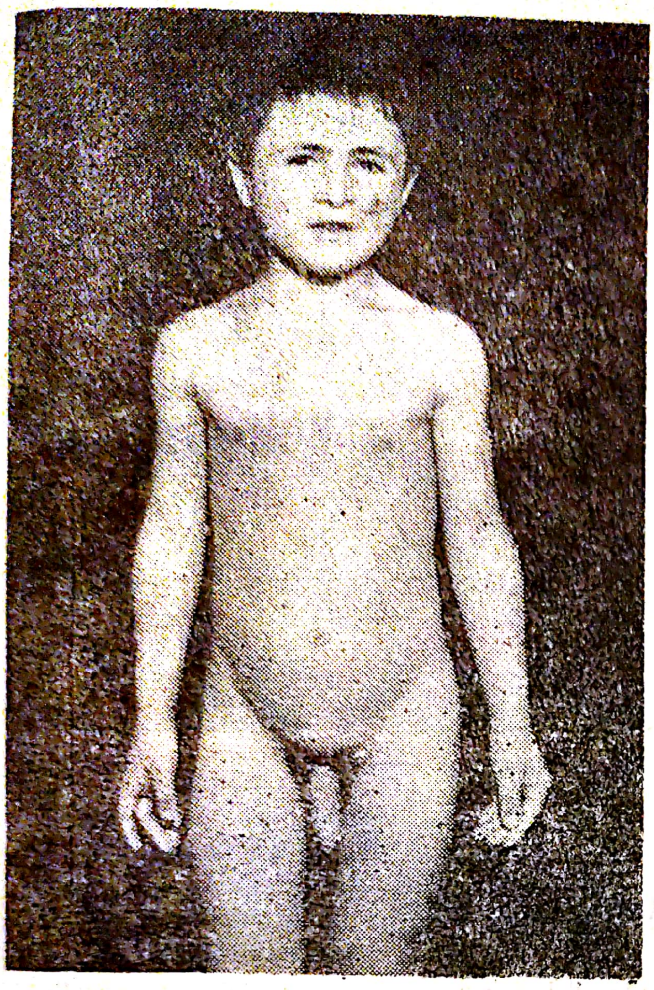

Fig. 3.B.8. Macrogenitosomie la un copil de 6 ani.

lui, fie pinealoamelor ectopice, fie hipertensiunii intracraniene.

Kunucki (1960) și Suzuki și col. (1962), în studiile lor pe pinealoame verificate, au constatat somnolență patologică, modificări ale personalității, lipsa de interes pentru mediul ambiant, performanțe școlare slabe și iritabilitate.

Alte semne corticospinale și extrapiramidale sînt parezele spastice, modificările reflexe, mișcările atetozice ale extremităților. Durerile radiculare la nivelul extremităților presupun invadarea măduvei spinării sau cozii de cal prin diseminarea neoplasmului pineal.

3.2. Explorări paraclinice

Pentru precizarea diagnosticului se întreprind *investigații radiologice și endocrinologice complexe.*

3.2.1. **Testul L—DOPA** (stimularea sintezei melatoninei) informează asupra activității pinealei, dar și asupra eficienței tratamentului chirurgical sau radiologic.

3.2.2.**Metodele radiologice** moderne pot identifica unele din tumorile benigne care implică abord chirurgical direct.

Radiografiile craniene standard în tumorile pineale arată modificări de hipertensiune intracraniană, iar calcificările de intensități și forme variate ale regiunii pot da indicații asupra unor glioame, meningioame dermoide sau chiar anevrisme.

Tomografia computerizată axială (TCA) indică volumul și poziția leziunii (Fig. 3.B.9.), calcificările, chistele sau hemoragiile din neoplasm.

Angiografia cerebrală pe ambele carotide și sistemul vertebral va da indicații asupra naturii și vascularizației leziunii ventriculului posterior, ca și relațiile cu structurile venoase profunde ale creierului. Prin această metodă se pot exclude sau identifica leziuni benigne ca: anevrisme, meningioame, chiste, paraziți ș.a.

3.2.3. **Citologia L.C.R.** prelevat cu ocazia unei pneumoencefalografii, ventriculografii sau șuntări este de mare importanță, fiindcă prezența celulelor maligne în LCR indică natura tumorii din regiunea pinealei. Pinealoamele tip B sînt cele mai frecvente tumori metastazante ale regiunii pinealei pe calea LCR dînd leziuni spinale, iar prezența celulelor pineale la analiza LCR implică investigarea spațiului subarahnoidian spinal înainte de apariția semnelor clinice.

Scanned with OKEN Scanner

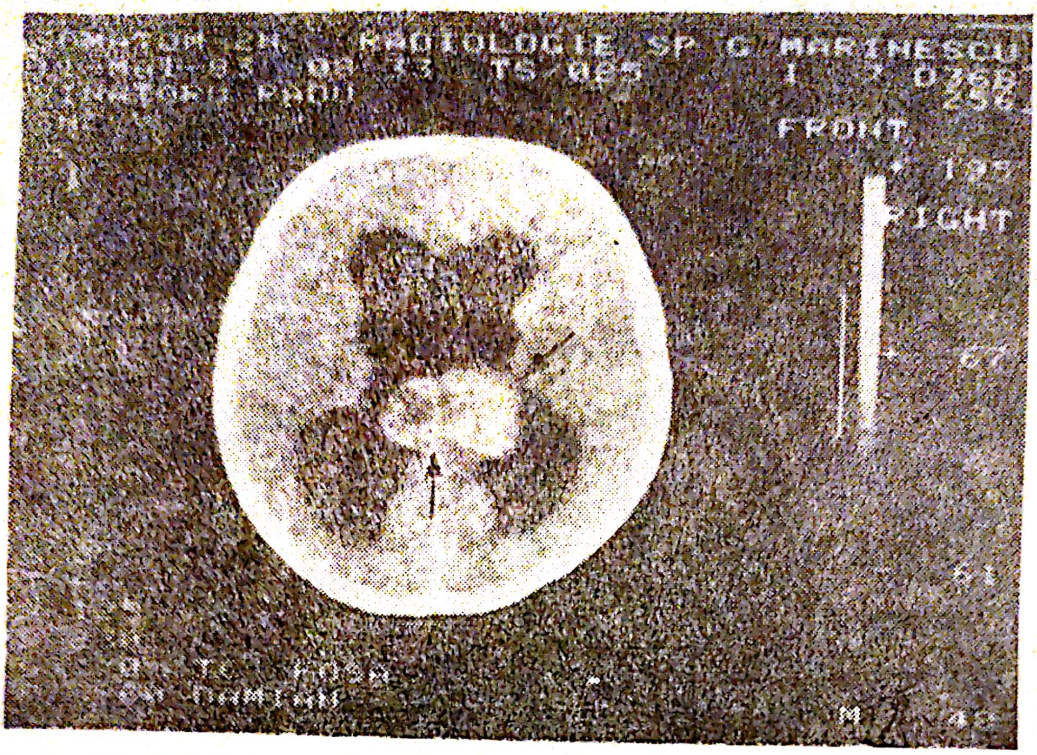

Fig. 3.B.9. Aspectul unui pinealom la computer tomograf

4. Tratamentul

Tumorile pinealei sînt procesele expansive intracraniene dintre cele mai dificile de extirpat pe cale chirurgicală. Atitudinea este controversată încă, dar în zilele noastre ameliorările tehnice și anestezia generală au permis ca abordul direct, cînd este cazul, să fie încununat de succes.

În decursul anilor atacul chirurgical al tumorilor pinealei a cunoscut o evoluție în raport cu posibilitățile tehnice ale momentului. Astfel, simptomul dominant, al hidrocefaliei obstructive prin comprimarea apeductului Sylvius, s-a tratat prin decompresiune subtemporală plus iradiere, cu rezultate mai bune decît cînd se tenta exereza lor chirurgicală. După 1936, practicarea perforării peretelui anterior al ventricolului trei prin incizarea lamei terminale nu a satisfăcut deoarece în scurt timp orificiul se închidea, ceea ce a determinat părăsirea ei, în favoarea ventriculo-cisternostomiei preconizată de Torkildsen în 1948. Astăzi shunturile ventriculo-atriale și ventriculo-peritoneale au ameliorat tehnica derivativă a cursului LCR din ventricolii obstruați spre circulația sanguină sau cavitatea peritoneală, într-un ritm controlat. Prin interpunerea unor filtre pe căile de drenare scade pericolul diseminării celulelor maligne în restul organismului. Adăugarea iradierii la operația derivativă de schuntare constituie o modalitate de supraviețuire apreciabilă. Abordul direct al tumorilor pinealei a cunoscut variate metode, dificultatea fiind dată de formațiunile importante ale regiunii și anume de

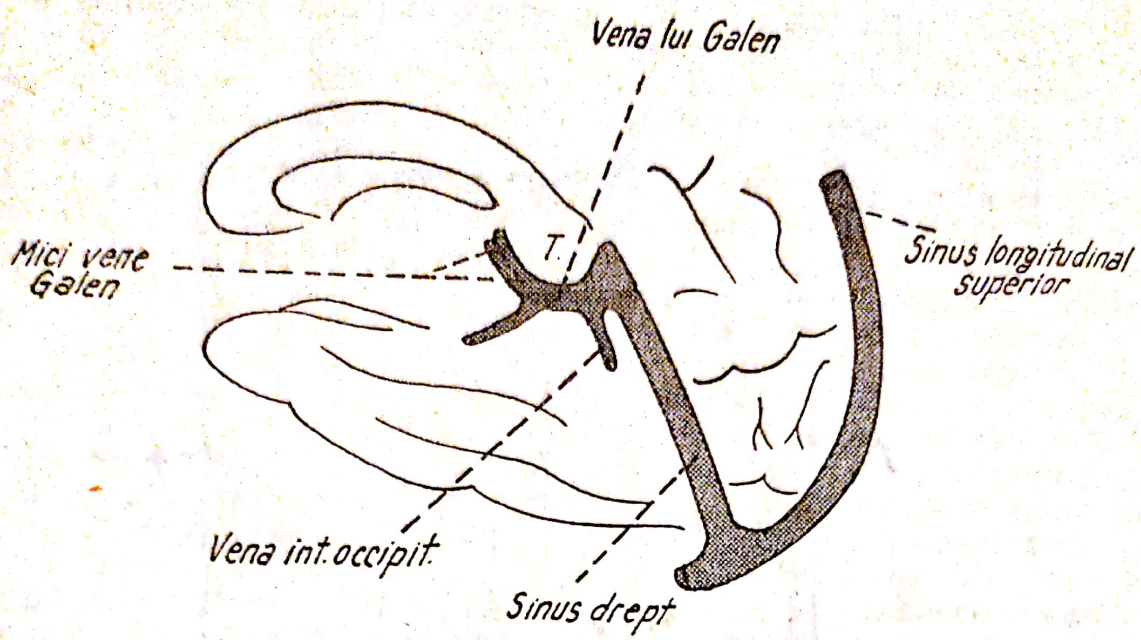

Fig. 3.B.10. Schema venelor principale întîlnite în abordul regiunii pineale.

venele profunde a căror lezare este responsabilă de morbiditatea chirurgicală. Vena lui Galen drenează aria medială a diencefalului, ganglionii bazali, pedunculii cerebrali, fața mediană a hemisferelor cerebrale și corpul calos; odată lezată se produce infarctizarea venoasă a acestei zone de drenare. Secționarea venei occipitale adesea duce la hemianopsie omonimă permanentă (Fig. 3.B.10.).

Abordul supracerebelos prin craniectomie de fosă posterioară a fost inițiat prima dată de Horsley în 1910 pentru regiunea pineală, reluat apoi de Krause în 1926. Ulterior Stein în 1971 publică 8 cazuri operate pe cale posterioară și supracerebeloasă cu rezultate bune, ameliorînd tehnica, utilizînd poziția șezîndă, anestezia generală, drenaj ventricular preoperator, iar craniectomia a extins-o pînă la sinusul transvers și torcular ridicînd și arcul C. Tentoriul este îndepărtat în sus și venele marginale venite de pe fața superioară a cerebelului pot fi sacrificate fără risc. Sub microscop se deschide arahnoida regiunii cvadrigeminale; apare tumora și venele profunde deasupra și lateral de tumoră. Dacă nu se realizează prin operație liberarea apeductului, se face ventriculo-cisteno-stomie sau alt tip de shunt într-un timp operator ulterior.

Abordul supratentorial (Dandy, 1933) constă în craniectomie parieto-occipitală dreaptă pînă la linia mediană (Fig. 3.B.11). Se punctionează ventricolul lateral pentru evacuarea LCR, după care partea posterioară a hemisferului este îndepărtată cu spatula lateral și apare corpul calos care se incizează și apare tumora cu venele atît pe fața dorsală cît și laterală. Horrax (1937) a modificat metoda excizînd lobul occipital într-un caz cu tumoră mare.

Mai tîrziu Van Wagenen (1931) a utilizat aceeași cale ca Dandy dar a ajuns la tumoră prin incizie corticală parietotemporală și transventricular. Deoarece după aceste procedee se produceau sechele neuropsihice importante, Poppen (1968) a recurs la o altă cale supratentorială practi-

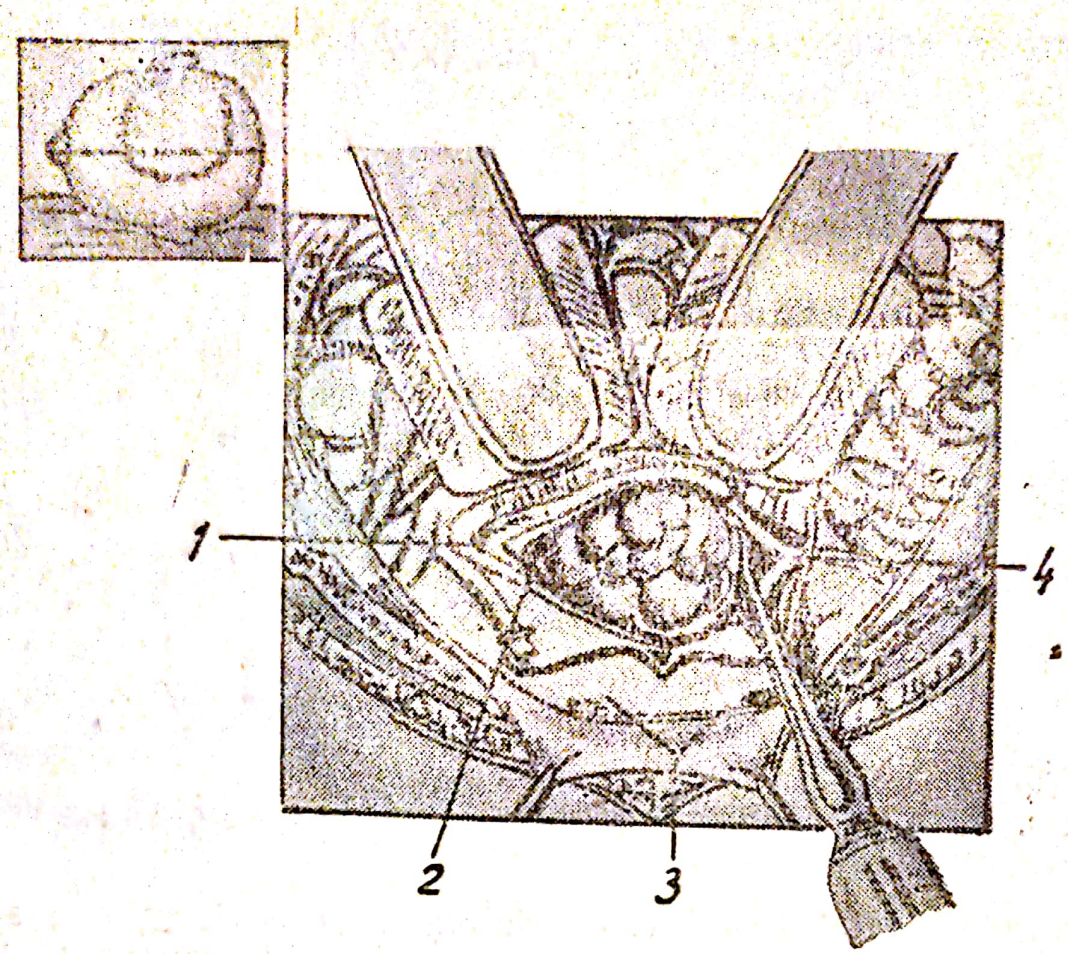

Fig. 3.B.11. Tehnica operatorie de abord a leziunii pineale, după Dandy:
1 — corpul calos secționat; *2* — plafonul ventriculului III; *3* — coasa; *4* — venele lui Galen; sus, în stînga, traseul inciziei pentru abordarea tumorii pineale.

cînd o craniectomie occipitală care se extindea pînă la sinusul lateral. După ce dura se deschidea, se canula ventricolul lateral pentru evacuarea LCR și a ușura îndepărtarea lobului occipital. Se practica o incizie în tentoriu și apărea tumora în cîmpul operator. Dacă nu se rezolva liberarea LCR prin apeduct se practica shunt ventriculo-cisternal à la Torkildsen sau altfel de shunt în alt timp operator. Schaffer, Lapras și Ruf (1979) preconizează abordul direct al tumorilor regiunii pineale utilizînd tehnica lui Poppen (1966), după prealabilă shuntare cu valvă ventriculo-cardiacă aplicată pe partea stîngă. Au utilizat poziția șezîndă a bolnavului, cu monitorizarea presiunii venoase pentru a evita emboliile gazoase. O altă facilitare în tehnica operatorie a fost utilizarea self retractorului cerebral și a coagulării bipolare. Diagnosticul a fost facilitat și precizat prin tomografia computerizată, care a permis determinarea limitelor tumorii, cele expansionate lateral spre talamus neavînd indicație de abord direct. Între anii 1964 și 1978 au operat 52 pacienți cu tumori ale regiunii pineale avînd o mortalitate operatorie de 5%. Autorii mai sus citați, bazați pe experiența lor încununată de succese, nu mai sînt pentru tratamentul cu shunt plus radioterapie în tumorile regiunii pineale decît dacă tumora este invazivă spre talamus; preconizează abordul direct așa cum se face pentru tumorile hipofizare sau craniofaringioame.

Scanned with OKEN Scanner

Abordul stereotaxic a fost practicat de Conway în 1973 în scop diagnostic și terapeutic utilizînd lichefierea tumorii prin frig și apoi aspirînd conținutul. Acest procedeu a fost utilizat și de Sugita și colab. (1975) practicînd biopsii stereotaxice în 10 cazuri, fără complicații.

Astfel stînd lucrurile atitudinea față de tumorile pinealei trebuie să fie selectivă de la caz la caz și conformă cu experiența și posibilitățile chirurgului. Tumorile regiunii pinealei fiind rare: 0,5—1% din totalul tumorilor cerebrale experiența personală a fiecărui neurochirurg este limitată și o intervenție directă asupra acestor tumori impune rezerve și măsuri speciale avînd în vedere riscurile determinante de formațiunile regiunii.

Cînd tumora este invadantă spre talamus sau lateral, atunci se practică shuntul ventriculo-cardiac urmat de röntgenterapie, care a dat supraviețuiri îndelungate.

Schmidek (1977) în monografia sa asupra tumorilor pinealei recomandă radioterapia în tumorile inextirpabile, după prealabilă shuntare; preconizează 4000 rads pe tot creierul în decurs de 4—5 săptămîni. Se poate evalua efectul radioterapiei, în decursul aplicării acesteia, prin tomografia axială computerizată. Se pot administra în unele cazuri pînă la 5500 rads în $5^1/_2$—6 săptămîni. Dacă există temeri de diseminare spinală se va face radioterapie de 3500—4000 rads în 5—6 săptămîni pe întregul ax spinal, atitudine pe care o avem și noi în clinica noastră.

BIBLIOGRAFIE

1. ANTON TAY, F., WURTMAN, R. J. — Nature (Lond.), 1969, 221, 474—475.
2. ANTON TAY, F., și colab — Life Sci, — 1971, 10, 841—850.
3. ARSENI, C., MESTEȘ, E., GEORGIAN MIHAELA, — Ann. Anat. Path. 13, 1, 119—136.
4. ARSENI, C., MARETSIS, M. — Endocrino-neurochirurgie, Ed. Medicală, București, 1981.
5. BENDER, M. B. — The oculomotor system, Hober Medical Division, New-York, 1964.
6. BERBLINGER, W. — In: Handbuch der speziellen Pathologie, Anatomie und Histologie (ed. Henke—Lubarsch), Berlin, 1926, p. 681—759.
7. COHEN, R. A. și colab. — Ann. intern. Med., 1964, 61, 1144—1161.
8. CONWAY, L. W., J. Neurosurg. 1973, 38, 453—460.
9. CROSCY, E., HENDERSON, J. W., J. Comp. Neurol., 1948, 88, 53—91.
10. DANDY, W. E. — Surg. Gynecol. Obstet., 1921, 33, 113—119.
11. DANDY, W. E. — Benign Tumors of the Third Ventricle, Charles C. Thomas, Springfield, Illinois, 1933.
12. DELRIO HORTEGA, P., Cit. de Russell (1944).
13. ELDOMEIRI, H., DASGUPTA, T., — Cancer, Res., 1973, 33, 2830—2833.
14. FRASCHINI, F., COLLU, R., MARTINI, L. — Pineal Gland, CIBA Foundation Symposium, 1971, p. 259—278.
15. GLOBUS, J. A., SILBERT, S. — Arch. Neurol. (Chic.), 1966, 15, 215—222.
16. GOLDMAN, H., WURTMAN, R. J. — Nature (Lond.), 1964, 203, 87—88.
17. HATCHER, M., Jr., KLINTWORTH, G., — Arch. Neurol. (Chic.), 1931, 25, 937.
18. HENSCHEN, P. — In: Handbuch der speziellen Pathologie, Anatomie und Histologie (O. Lubarsch, F. Henke și R. Rosole), Springer Verlag, Berlin, 1955, 13, 3.
19. HIRATA, F., HAYAISI, C., J., Biol. Chem., 1974, 249, 1311—1313.
20. HORRAX, G., BAILEY, P. — Arch. Neurol. (Chic.), 925, 13, 4, 423.
21. HORRAX, C., Arch. Neurol. Psychiat., 1937, 37, 385—397.

Scanned with OKEN Scanner

Capitolul 4

TUMORILE TIMUSULUI

PROF. I. JUVARA, I. VEREANU, STELA BUDU

1. GENERALITĂȚI
2. FRECVENȚĂ
3. ANATOMIE PATOLOGICĂ
   3.1. Timoame
   3.2. Limfoame maligne
   3.3. Disgerminomul (seminomul) timic
   3.4. Carcinoidul timic
   3.5. Leziuni distrofice — pseudotumorale ale timusului
4. DIAGNOSTIC CLINIC
5. DIAGNOSTIC PARACLINIC
6. BOLI ASOCIATE CU TIMOMUL
   6.1. Miastenia gravis
   6.2. Eritroblastopenia
   6.3. Hipo- și agammaglobulinemia
   6.4. Hipercorticismul
7. EVOLUȚIE — PROGNOSTIC
8. TRATAMENT

1. Generalități

Deși sînt cunoscute de multă vreme și au constituit obiectul a numeroase studii și cercetări, tumorile timusului continuă să prezinte aspecte controversate legate îndeosebi de histogeneză și diagnosticul lor histopatologic, de unele aspecte ale evoluției lor clinice, ca și de indicațiile de tratament.

Timusul se dezvoltă din porțiunea inferioară a celei de a 3-a perechi de pungi branhiale, sub forma a doi muguri simetrici, inițial comuni cu cei ai glandelor paratiroide. Din regiunea faringiană, acești muguri migrează în porțiunea antero-superioară a toracelui fuzionînd pe linia mediană. Inițial alcătuit numai din elemente epiteliale, către luna a 3-a, odată cu penetrația vasculară a organului, apar timocitele. Pentru unii autori, aceste timocite ar proveni din limfocitele aduse de vasele timice, ele avînd deci origine mezodermică (teoria dualistă — mezo- și endodermică). Pentru alți autori, timocitele

Scanned with OKEN Scanner

provin din transformarea masei de celule epiteliale ca și restul țesutului timic (teoria unicistă).

Avînd un rol esențial în dezvoltarea structurilor limfoide și în determinismul mecanismelor imunologice timusul atinge un maximum de dezvoltare la pubertate, cînd cîntărește 25—35 g. După această perioadă, organul suferă un proces de involuție grăsoasă ajungînd la 40 ani să cîntărească 15 g.

Timusul normal este un organ încapsulat, lobulat, fiecare lobul timic fiind format din două zone distincte: *corticala* alcătuită din timocite asemănătoare limfocitelor mici din sînge și *medulara* alcătuită din celule epiteliale în care timocitele sînt rare, găsindu-se în schimb corpusculii Hassal, elemente caracteristice ale organului, alcătuite din celule epiteliale aplatizate și intricate, în bulb de ceapă.

Înainte de a trece în revistă diferitele aspecte ale tumorilor timice este absolut necesară *precizarea unor noțiuni de terminologie.*

Termenul de timom a fost folosit pentru a denumi orice tumoră dezvoltată în timus, indiferent de originea sa din diferitele tipuri de țesut care alcătuiesc acest organ. Au fost astfel denumite în același fel tumori care nu au nimic comun din punct de vedere histopatologic (timomul granulomatos, timomul seminal, etc.).

Rosai și Levine propun ca termenul de timom să fie utilizat numai pentru definirea tumorilor originare din celulele epiteliale ale timusului, indiferent de componenta limfoidă , identificarea celulelor epiteliale fiind o condiție absolută pentru diagnosticul de timom. Majoritatea timoamelor sînt alcătuite atît din celulele epiteliale cît și din timocite, proporția dintre aceste elemente fiind foarte variabilă atît de la o tumoră la alta cît și în cadrul aceleași tumori.

Pe lîngă timoame originare din celulele epiteliale, în timus pot apare toate varietățile de limfom malign, fie primar, fie secundar în cadrul unei boli generale, ca și o serie de alte tumori originare din celelalte elemente histologice ce alcătuiesc timusul.

În literatura românească, Cărpinișan și Stan publică în 1971, 20 de tumori timice, din care 18 timoame și 2 hipertrofii timice pseudotumorale.

Experiența Clinicii de Chirurgie a Spitalului Dr. I. Cantacuzino se bazează pe un număr de 12 tumori timice diagnosticate în cadrul a 165 de cazuri de miastenia gravis operate în intervalul 1965—1982.

2. Frecvența

Frecvența tumorilor timice variază în diversele statistici între 0,2—1,5% (Coury și colab.). În cadrul tumorilor mediastinale, aceste tumori au o frecvență de 10—15% (Cappelaere și col.). Din cele 135 de tumori de mediastin anterior publicate de Renault, (citat de Coury și col.), jumătate (68/135) sînt reprezentate de tumori timice. Deși se întîlnesc la toate vîrstele, vîrsta medie în majoritatea statisticilor depășește 40 de ani. În statis-

tica proprie limitele de vîrstă au fost cuprinse între 26—54 ani, media fiind de 38. Deşi majoritatea autorilor indică o predominenţă a sexului masculin (Cappelaere şi col.; Coury şi col.) în seria noastră raportul a fost de 2/1 în favoarea sexului feminin.

3. Anatomie patologică

3.1. Timoame

Macroscopic, în majoritatea cazurilor, timoamele sînt tumori încapsulate, a căror suprafaţă externă poate fi netedă, mai mult sau mai puţin rotundă sau boselată. Foarte important pentru prognostic este cercetarea posibilei penetraţii prin capsulă, vizibilă ca atare, sau prin existenţa invaziei în structurile vecine îndeosebi pleură, pericard sau vasele mari. Dimensiunile acestor tumori sînt foarte variabile, de la cîţiva mm, caz în care sînt de obicei descoperite la examenul microscopic, pînă la dimensiuni şi greutăţi apreciabile: 5,7 kg (Smith). Tumora timică se poate dezvolta pe seama întregii glande, caz în care timusul ne-neoplazic este mai greu de identificat, sau pe seama unuia din lobii glandei.

Suprafaţa de secţiune, de culoare roz-gri, se caracterizează prin prezenţa de septuri fibroase ce divid glanda în lobuli şi prezenţa în proporţii variabile de chiste, focare de necroză recentă, focare hemoragice (Fig. 4.1.).

Microscopic, timoamele sînt alcătuite în marea majoritate a cazurilor dintr-un amestec variabil de celule epiteliale şi limfocite. Mai rar sînt prezente numai celule epiteliale. Proporţia de limfocite într-un timom este foarte variabilă, ele putînd lipsi complet sau să domine componenta epitelială (Fig. 4.2. şi 4.3). În cadrul aceleiaşi tumori, distribuţia topografică a celor două componente este de asemenea variabilă. În timoamele tipice, mitozele sînt rare sau absente.

În arhitectonica celulară a timoamelor au fost descrise o serie de dispoziţii celulare întîlnite în proporţii variabile (Rosai şi Levin): structuri „gland like“ (20%); spaţii perivasculare (56%); rozete (20%); zone de diferenţiere medulară, foliculi limfoizi şi centri germinativi (8%) îndeosebi în timoamele cu miastenie, degenerări microchistice.

Criterii de malignitate ale timoamelor. Majoritatea autorilor sînt unanimi în a afirma că nu există criterii citologice de malignitate ale timoamelor, mitozele şi atipiile celulare fiind extrem de rare. Astfel le Brigand găseşte, într-o serie de 80 de timoame operate, numai 4 cazuri în care a putut fi dovedită histologic malignitatea.

Elementul cel mai sigur în aprecierea „malignităţii“ acestor tumori rămîne aspectul lor macroscopic. In acest sens a fost adoptat termenul de „timom invadant“ (le Brigand) pentru tumori neîncapsulate, cu suprafaţa neregulată dar cu tendinţa de invadare a structurilor vecine (pleură, pericard, plămîni, etc.) şi care de obicei histologic se prezintă sub aceleaşi aspecte ca timoamele benigne, încapsulate, şi numai rareori cu elemente de malignitate certă. Timoamele invadante au o malignitate eminamente locală, metastazele la distanţă fiind foarte rare.

Scanned with OKEN Scanner

Fig. 4,1. Timom dezvoltat în lobul stîng. Lobul drept al timusului de aspect normal. Piesă operatorie.

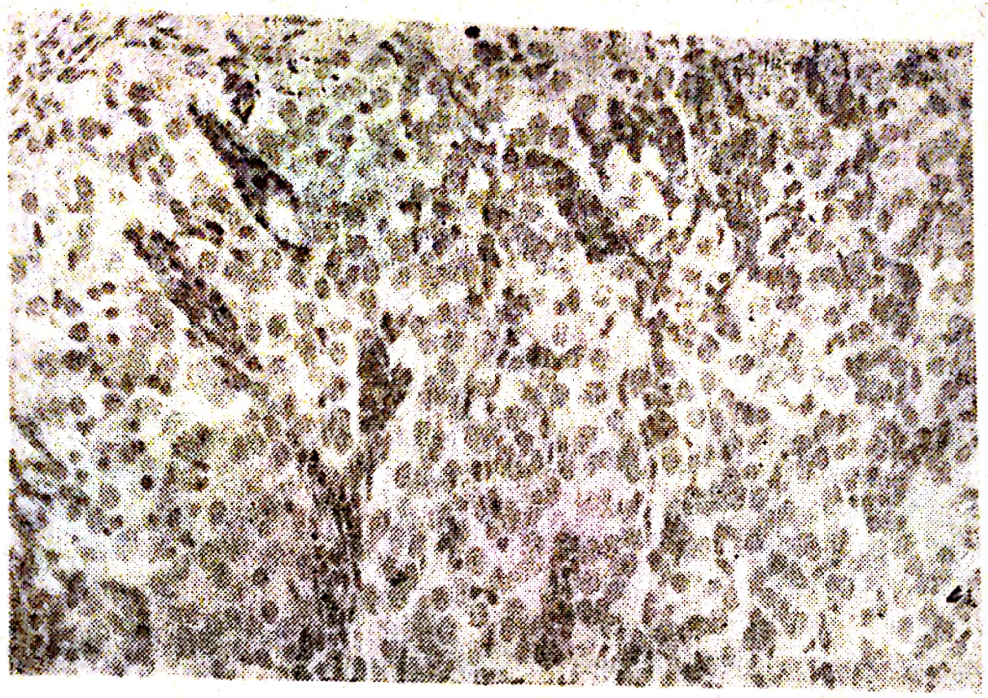

Fig. 4.2. Timom limfoepitelial cu predominență epitelială (obiectiv 20).

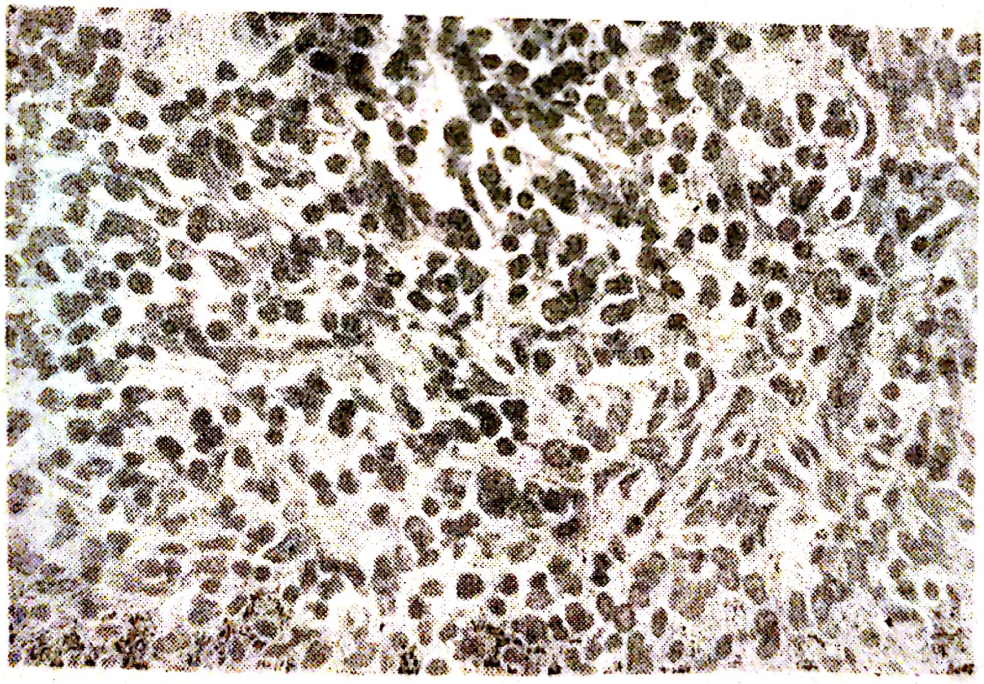

Fig. 4.3. Timom limfoepitelial cu predominență limfocitară (obiectiv 20).

Scanned with OKEN Scanner

3.2. Limfoame maligne

Timusul poate constitui unica localizare, sau poate fi interesat în cadrul unor determinări multiple ale bolii.

Se disting următoarele categorii de limfoame maligne:

a. — *Limfomul Hodgkin.* Din punct de vedere structural nu există deosebiri mari față de celelalte determinări ale bolii (Fig. 4.4.). Din diversele tipuri microscopice cunoscute ale afecțiunii cea mai frecventă este scleroza nodulară. Tipul nodular sclerozant a fost considerat multă vreme ca un tip specific de timom (timomul) de tip granulomatos — Ewing, ipoteză care actualmente nu mai este admisă.

Deși leziunile tipic hodgkiniene sînt intricate cu proliferarea epiteliului timic, există criterii de diferențiere ale bolii Hodgkin, după cum participarea timică este impusă de prezența, printre nodulii limfoizi, de corpusculi Hassal, de chisturi limitate de epiteliu cilindric sau scuamos. Tumora poate fi bine incapsulată, lobulară; deseori însă este invazivă avînd aderențe strînse la organele vecine.

b. — *Limfoamele nehodgkiniene* (Fig. 4.5.). Din această categorie tipul histologic cel mai frecvent întîlnit este *tipul limfocitar slab diferențiat.* La examenul microscopic, tumora are o structură limfoidă distinctă în general de cea a limfocitelor din timoame.

Tipul limfocitar bine diferențiat apare microscopic ca un infiltrat omogen de limfocite mature, diferențierea de timoame fiind relativ ușoară deoarece în limfoame sînt prezente numeroase atipii nucleare care lipsesc în timoame.

Alte tipuri de limfoame sînt tipul *histiocitar* și tipul *mixt* care pun probleme dificile de diagnostic histopatologic recurgîndu-se în astfel de situații la microscopie electronică, culturi de țesuturi sau tehnici imunologice pentru clarificarea diagnosticului.

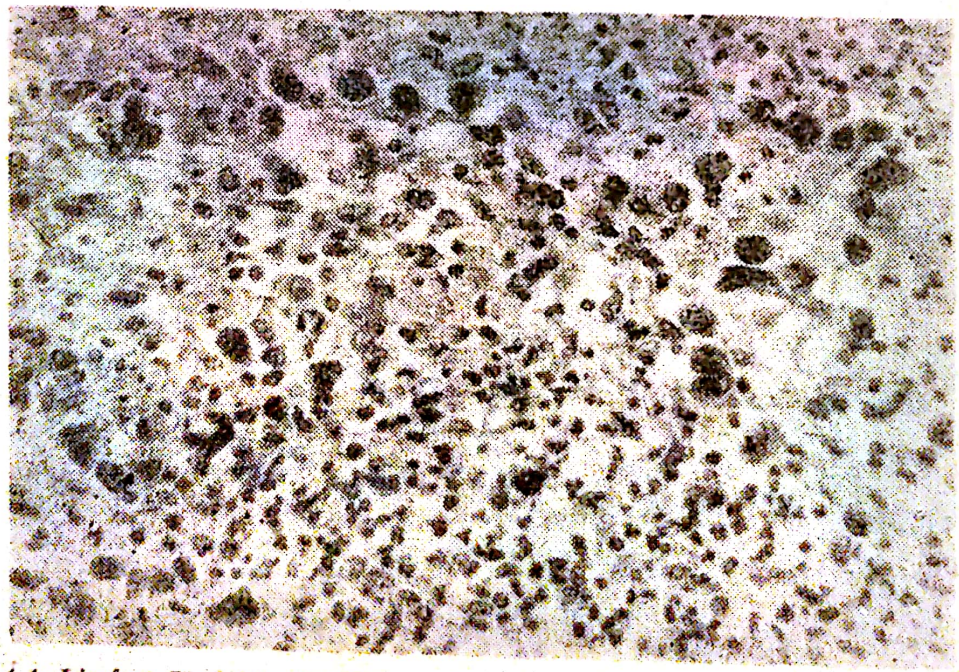

Fig. 4.4. Limfom Hodgkin timic cu celularitate mixtă și frecvente celule Sternberg.

Scanned with OKEN Scanner

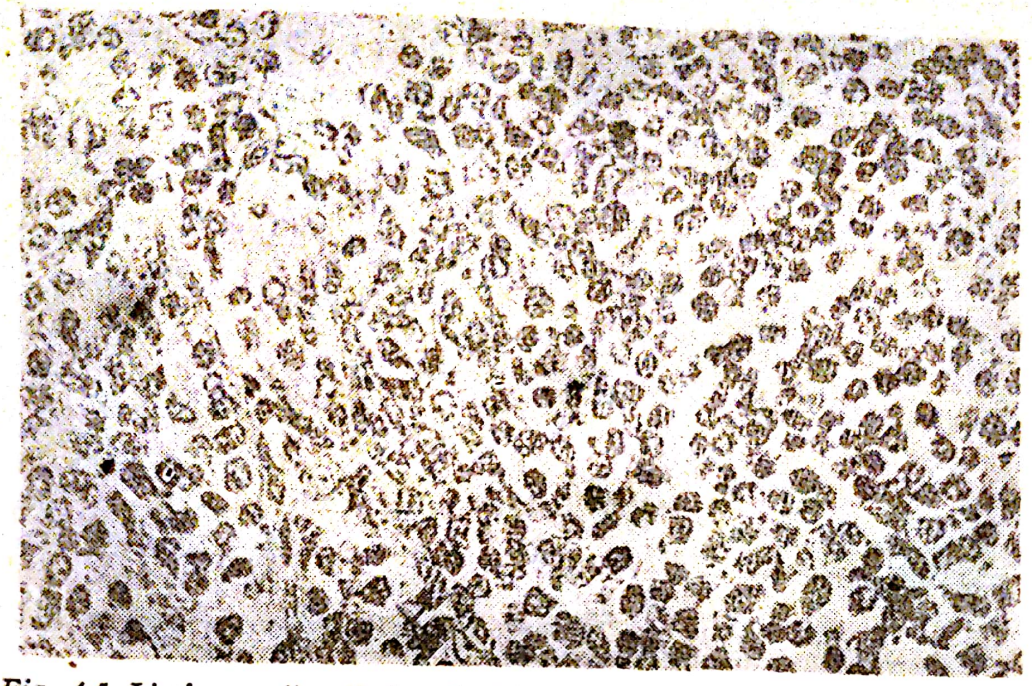

Fig. 4.5. Limfom malign timic nehodgkinian (reprodus după Rosai și Levine).

3.3. Disgerminomul (seminomul) timic

Aceste tumori își au originea în celulele germinale migrate în cursul embriogenezei.

Disgerminomul se prezintă macroscopic ca o tumoră solidă, neîncapsulată ce poate fi bine circumscrisă și total înconjurată de țesut timic sau poate invada structurile vecine. Celulele neoplazice care sînt prezente alături de limfocite mature, au nucleul mare, nucleoli neregulați, mitozele sînt prezente, iar citoplasma conține cantități apreciabile de glicogen (Fig. 4.6.).

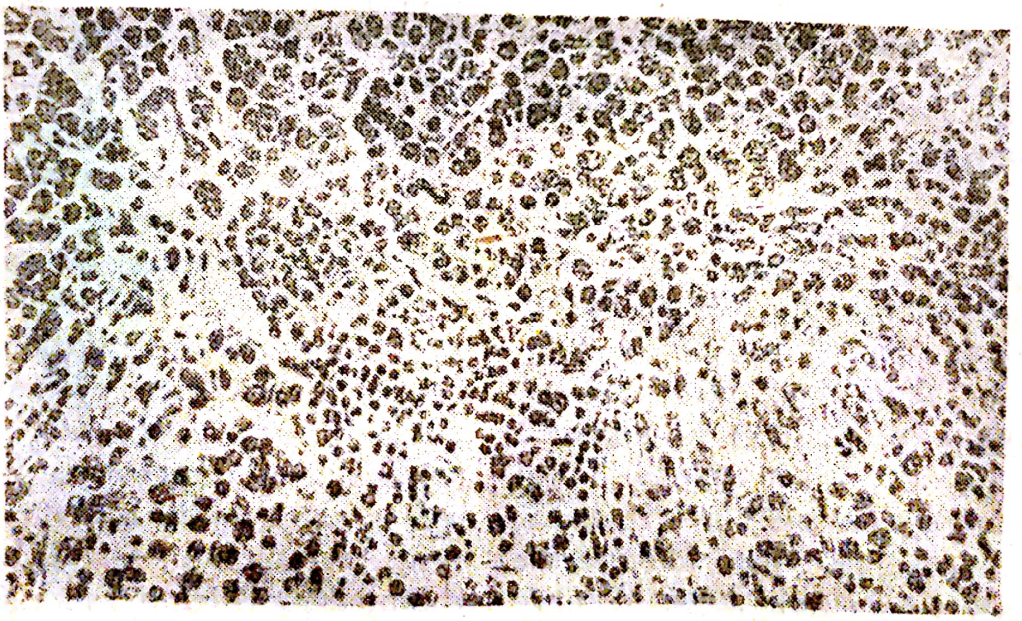

Fig. 4.6. Disgerminom timic (reprodus după Rosai și Levine).

Scanned with OKEN Scanner

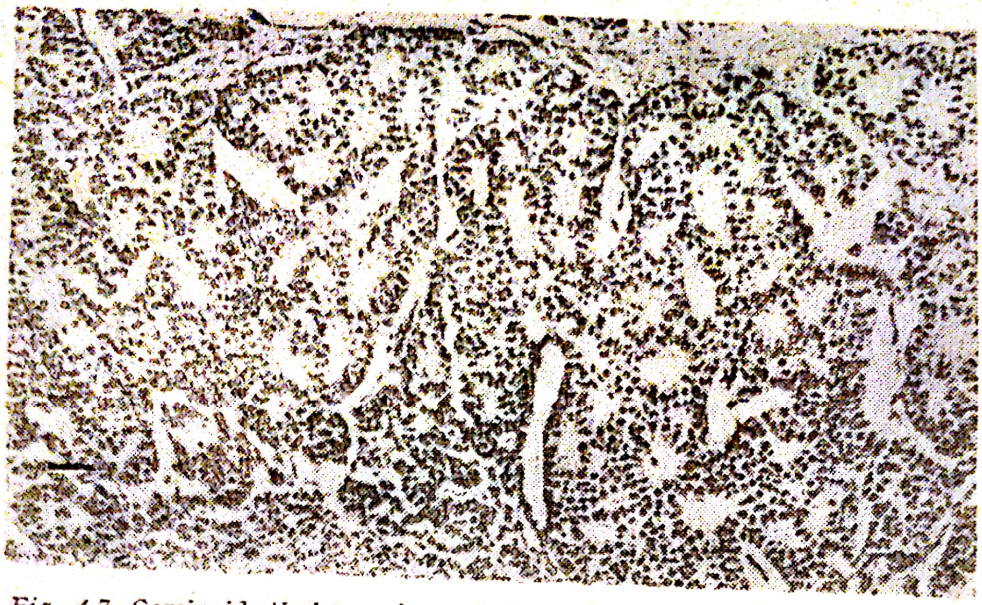

Fig. 4.7. Carcinoid timic cu formare de lumene pseudoglandulare imitînd rozetele (reprodus după Rosai şi Levine).

3.4. Carcinoidul timic (Fig. 4.7.). Carcinoidul cu localizare timică îşi are originea în celulele de tip Kultschinski din timus şi de obicei nu este asociat cu semne de disfuncţie endocrină. Aceste tumori pot fi încapsulate sau invazive, caz în care exereza lor este urmată de recidive în mediastin, pulmon sau peretele toracic.

3.5. Leziuni distrofice-pseudotumorale ale timusului.

a. *Lipomul timic (timolipomul).* Reprezintă acumularea de ţesut gras matur în timus. Tumora este delimitată de o capsulă subţire, masa tumorală fiind moale, lobulată, gălbuie, în general voluminoasă (în medie peste 500 g). Deşi pot ajunge la dimensiuni impresionante, ele sînt în general bine tolerate. Pe suprafaţa de secţiune se pot observa noduli sau benzi rare care au drept corespondent microscopic ţesut timic cu corpusculi Hassal, fără centri germinativi.

b. *Chistul timic.* Poate apare oriunde pe traiectul de migrare embriologică a timusului, astăzi fiind acceptată concepţia originii în persistenţa ductului timofaringian. Chistul timic apare mai frecvent la timusul oprit în migrarea sa în comparaţie cu timusul mediastinal. Chistele cu localizare cervicală sînt ovoide şi apar în general la copii, cele localizate mediastinal sînt sferice şi sînt descoperite în general la adult, fiind de obicei asimptomatice.

Chistele au un perete fibros subţire, sînt uni- sau multilobulate şi conţin un lichid slab colorat cu particule de colesterol sau, datorită hemoragilor intrachistice conţinutul este sanguinolent. Ele sînt căptuşite de un epiteliu variabil ca aspect: columnar, coloidal sau stratificat scuamos.

Scanned with OKEN Scanner

4. Diagnostic clinic

Diagnosticul tumorilor timice este făcut în majoritatea cazurilor (50—60%) prin examen radiologic de rutină, evoluția clinică fiind deci asimptomatică. Într-un procent variabil de 15—30%, tumorile timice, deseori asimptomatice, sînt diagnosticate cu ocazia investigațiilor făcute pentru boli asociate. În sfîrșit, în cca. 10% din cazuri timoamele se însoțesc de semne de suferință mediastinală. Tabloul clinic al suferinței mediastinale are ca substrat raporturile tumorii cu formațiunile anatomice din mediastin. Alături de semne clinice secundare unei compresiuni propriu-zise de venă cavă superioară, esofag, nerv recurent, frenic, sau lanț simpatic, se întîlnesc manifestări respiratorii mai puțin specifice: dispnee exagerată de decubit, tuse, expresie a unei iritații bronșice care nu corespunde întotdeauna unei complicații mecanice. Durerile toracice anterioare corespund de multe ori unei invazii pleurale a tumorii.

5. Diagnostic paraclinic

Radiografiile standard de față și profil și *tomografiile* de față centrate pe trahee și de profil centrate pe planurile paramediene drept și stîng, constituie investigațiile cele mai des folosite în diagnosticul acestor tumori.

Tumorile timice sînt localizate în mediastinul anterior, cel mai frecvent în 1/3 sa medie, uneori în 1/3 superioară și numai rar în 1/3 inferioară.

Opacitatea dată de tumorile timice este de obicei omogenă, de densitate medie, bine delimitată, cu margini regulate, uneori polilobată (Fig. 4.8., Fig. 4.9.). Pe radiografiile de față aceste opacități depășesc umbra cardiacă iar pe cele de profil se găsesc situate în unghiul format de față posterioară a sternului și fața antero-superioară a umbrei cardiovasculare. Calcificările, prezente în aproximativ 20% din cazuri pot fi periferice (capsulare) sau centrale (intratumorale).

Slaba densitate a acestor tumori față de razele X face ca multe tutumori mici sau chiar de dimensiuni mai mari să nu fie vizibile pe radiografiile standard.

Mediastinografia gazoasă, completată cu .tomografia axială și de profil este considerată ca examen de elecție în diagnosticul unei tumori de timus. Contrastul gazos permite cu multă acuratețe precizarea contururilor unei tumori a mediastinului anterior. Ea permite de asemeni punerea în evidență a tumorilor de dimensiuni mici și medii care nu apar pe radiografiile standard.

Flebografia timică selectivă realizată prin cateterizarea venelor timice poate pune în evidență tumori de mici dimensiuni confirmînd natura lor timică.

Scanned with OKEN Scanner

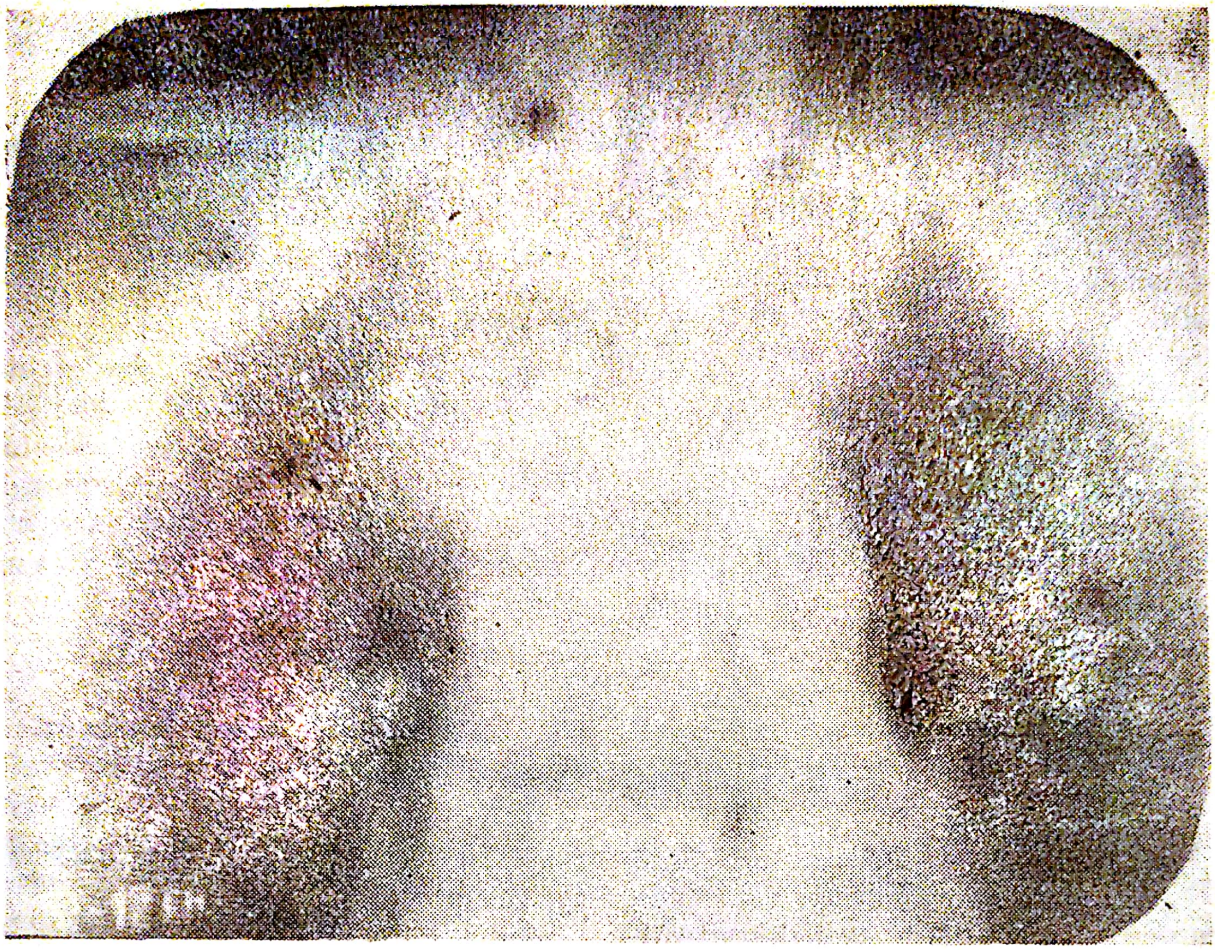

Fig. 4.8. Tomografie mediastinală. Sarcom timic. Lărgirea mediastinului superior.

Angiocardiografia capătă interes îndeosebi în cazurile care se însoțesc de compresiuni ale venelor mediastinale, ea putînd arăta imagini de compresiune sau invazie venoasă.

Arteriografia selectivă, greu de realizat tehnic (cateterism al arterelor toracice interne), este rar întrebuințată.

Examenul scintigrafic (mercur radioactiv), *ecografia*, *tomografia computerizată*, sînt achiziții recente care aduc date valoroase în diagnosticul tumorilor mediastinale.

6. Boli asociate cu timomul

Este bine cunoscută asocierea timoamelor cu o serie de stări morbide care au ca element comun o patogenie cu caracter autoimun. O proporție variabilă de timoame (15—30%) latente din punct de vedere simptomatic, devin clinic manifeste prin asocierea cu aceste boli. În același sens, coexistența unei astfel de boli cu o tumoră mediastinală este sugestivă pentru originea timică a tumorii.

6.1. **Miastenia gravis** este cea mai frecventă din bolile asociate timoa-

Fig. 4.9. Tomografie mediastinală. Timom. Opacitate bine delimitată mediastinală.

melor, incidența miasteniei fiind apreciată variabil între 15—59% din cazuri. Ținînd cont de o serie de factori de eroare, Rosai și Levine apreciază ca reală asocierea în 30% din cazuri.

O proporție cuprinsă între 8,5—15% din bolnavii cu miastenie prezintă tumori timice. În seria noastră de 165 de cazuri de miastenie operate au fost găsite 12 tumori timice (7,3%).

Scanned with OKEN Scanner

După Ascley, 50% din tumorile asociate cu miastenie au o structură mixtă cu predominența limfocitară, tumorile de tip epitelial fiind foarte rare. În seria noastră am găsit 8 timoame din care 4 cu structura mixtă, 4 cu structura epitelială și 4 limfoame nehodgkiniene.

Deși sînt citate rare cazuri în care tumora evoluează și cu fenomene de compresiune mediastinală, niciunul din cazurile noastre nu a evoluat astfel. La trei din opt timoame au fost constatate intraoperator semne de invazie-extensie locală. Toate cele 4 limfoame prezentau astfel de semne.

Vîrsta medie a bolnavilor noștri a fost de 38 ani cu limite între 26 și 54 de ani. Comparativ, 70% din bolnavii operați cu miastenie au avut sub 30 de ani și numai 8% peste 40. În general se apreciază că miastenia în asociere cu timoame debutează la o vîrstă mai înaintată, după 40 de ani.

În ceea ce privește caracterele miasteniei, particular este faptul că în aceste cazuri ea are o severitate crescută, necesarul de anticolinesterazice fiind ridicat. Predomină formele generalizate (9 cazuri) față de cele localizate (3 cazuri).

Din punct de vedere evolutiv, timectomia aduce uneori o ameliorare evidentă a bolii, dar sînt citate observații în care boala a reapărut la cîțiva ani după timectomie.

6.2. **Eritroblastopenia (anemia aregenerativă.** Această afecțiune se caracterizează, prin existența unei anemii asociate cu absența aproape totală a eritroblaștilor medulari și reticulocitelor sanguine. La adult, se apreciază că 50% din eritroblastopenii sînt asociate cu o tumoră timică, după cum 5% din timoame prezintă concomitent această boală (Coury și col.).

Din punct de vedere clinic este vorba de un sindrom anemic ce se instalează progresiv, bilanțul hematologic arătînd interesarea aproape exclusivă a liniei eritroblastice. Funcția medulară arată dispariția aproape completă a eritroblaștilor, cu excepția cîtorva forme tinere, în condițiile unei densități celulare normale.

Coexistența unor anomalii imunologice cum ar fi anemia hemolitică autoimună sau hypogamaglobulinemia, ameliorarea bolii cu droguri imunosupresive, sînt dovezi care sugerează un mecanism imunologic în patogenia bolii.

Tumora timică, descoperită întotdeauna radiologic, este de obicei o tumoră de tip benign, încapsulată, neinvadantă, ea fiind alcătuită în 2/3 din cazuri din celule epiteliale fuziforme.

După cele mai optimiste statistici, timectomia duce în $^1/_2$ din cazuri la ameliorarea bolii în perioada postoperatorie și la unele vindecări (Cappelaere și col).

6.3. **Hipo și agamaglobulinemia.** Această afecțiune ar interesa aproximativ 1% din timoame (Coppelaere și col.). Peterson apreciază la 10% frecvența bolnavilor cu hypogamaglobulinemie care prezintă tumori timice. Boala devine manifestă la adult, în jurul vîrstei de 40 de ani, prin episoade infecțioase acute (urinare, bronșice, ORL) repetate, asociate cu diaree. Ea are ca substrat un deficit imunitar cîștigat. În general se găsește un timom benign alcătuit din celule de tip fuziform.

Imunograma se caracterizează prin diminuarea evidentă a IgG, diminuarea sau absența IgA și IgM Frecvent se întîlnește și o hipoalbuminemie și o creștere a α_2-globulinelor.

Scanned with OKEN Scanner

Timectomia nu aduce o ameliorare evidentă a deficitului imunologic.

6.4. **Hipercorticismul.** Pînă în 1971, Cappelaere găsește 20 de cazuri de tumori timice cu hipercorticism publicate în literatură. Biologic, sindromul se caracterizează prin creșterea steroizilor și a cortizolului plasmatic cu hiperglicemie și alcaloză hipokaliemică. Sindromul are ca substrat secreția de către țesutul tumoral a unei substanțe polipeptidice cortico-stimulante, similară cu corticotrofina hipofizară.

De obicei tumora timică este de natură epitelială malignă, cu caracter invadant local. Extirparea tumorii duce la dispariția sindromului.

Mai rar, au mai fost descrise și alte afecțiuni asociate cu timoame: polimiozita, lupusul eritematos, boala Sjögren, purpura hiperglobulinemică, etc.

7. Evoluție-prognostic

Majoritatea autorilor indică două criterii de care ar depinde evoluția bolnavilor cu timoame:

— *caracterele macroscopice ale timomului* în sensul unui prognostic mult mai bun pentru tumorile încapsulate și rezecabile chirurgical, față de tumorile invazive, parțial rezecabile. Tumorile încapsulate au o evoluție foarte lentă care se întinde pe perioade lungi de timp, fapt urmărit prin examene radiologice repetate. Timomul invaziv, are o malignitate predominent locală, el putîndu-se extinde la orice structură mediastinală. Foarte rar, această categorie de timoame poate da metastaze la distanță; Rosay și Levine găsiseră pînă în 1976, numai 20 de cazuri, majoritatea însoțite de miastenie, cu metastaze în ficat, peritoneu, oase, ganglioni limfatici, sistem nervos central.

— *coexistența unei boli asociate* și îndeosebi prezența miasteniei este considerată un factor hotărîtor în evoluția acestor bolnavi. Așa cum am mai arătat, nu există *criterii histologice* certe care să indice potențialul invaziv al acestor tumori. O serie de astfel de criterii cum ar fi prezența invaziei vaselor sanguine în tumora primară (Rosen) sau atipii celulare evidente sînt numai rareori prezente în forme macroscopic invazive. Dintre diferitele variante histologice ale timoamelor, formele cu predominență epitelială par să constituie în mai mare măsură tumorile cu caracter invaziv.

8. Tratament

Dată fiind posibilitatea evoluției lor către fenomene de malignitate predominent locală, tratamentul timoamelor este chirurgical și constă din ablația tumorii împreună cu țesutul timic netumoral rezidual.

Așa cum am arătat în alte publicații, asocierea miasteniei impune o

Scanned with OKEN Scanner

serie de măsuri de pregătire preoperatorie ca și de anestezie și îngrijiri postoperatorii de către o echipă specializată în acest sens. Dintre căile de abord propuse în vederea expunerii lojei timice, cel mai frecvent am utilizat sternotomia mediană (10 cazuri).

În cazul tumorilor timice o evoluție laterală către hilul pulmonar, se poate folosi toracotomia antero-laterală (1 caz) sau aceasta poate completa o sternotomie mediană inițială care este insuficientă (1 caz).

O atenție deosebită trebuie acordată momentului explorării intraoperatorii care va preciza posibilele aderențe ale tumorii la pleură, pericard sau vasele mari.

Aderența la vena cavă superioară a impus într-un caz limitarea intervenției la o tumorectomie parțială. Aderențele tumorale la pleură sau pericard au impus rezecții parțiale de pleură (4 cazuri) și de pericard (1 caz).

Intervenția se termină întotdeauna printr-un drenaj mediastinal retrosternal exteriorizat prin polul superior al inciziei și atunci cînd există dubii asupra integrității pleurale se asociază o pleurotomie (2 cazuri).

Evoluția postoperatorie imediată a fost fără complicații în 9 cazuri, înregistrîndu-se 3 decese cauzate de evoluția agravată a miasteniei coexistente. În cazul tumorilor încapsulate, majoritatea autorilor limitează tratamentul la operația de exereză, riscul de recidivă în astfel de cazuri (2%) nejustificînd o iradiere postoperatorie. În caz de tumoră cu caracter invaziv, chiar dacă operația de exereză a fost în aparență completă și cu atît mai mult cînd este parțială sau intervenția se limitează la o simplă biopsie, este indicat tratamentul de iradiere, de preferință cobaltoterapie. Doza tumorală trebuie să atingă 5.000—6.000 rads, interesînd mediastinul, regiunile hilare, administrarea făcîndu-se în 6—8 septămîni (Cappelaere). Rezultatele iradierii sînt apreciabile, ea ducînd la supraviețuiri îndelungate.

Tratamentul celorlalte forme de tumori timice — limfoame, germinoame, etc. se suprapune peste tratamentul acestei neoplazii în general.

Rezultatele la distanță ale tratamentului timoamelor diferă în funcție de caracterele tumorii pe de o parte și de asocierea cu alte boli, pe de altă parte.

Extirparea chirurgicală a timoamelor încapsulate și fără asocieri morbide este urmată de vindecare (Salyer-Eggleston). Foarte rar pot apare în astfel de cazuri, recidiva locală (mai puțin de 2% din cazuri — Fechner) sau o boală asociată la cîteva luni sau chiar ani după exereză. Cu totul altul este însă prognosticul în formele invazive. Astfel, le Brigand obține pe o serie de 29 tumori invazive tratate prin exereza totală și cobaltoterapie o supraviețuire de 60% la 5 ani.

Cel de al doilea factor hotărîtor al prognosticului este coexistența miasteniei. În acest sens sînt semnificative datele statistice publicate de Salyer în 1976: supraviețuirea la 5 ani la grupul de bolnavi cu miastenie a fost de 30% față de 61% la grupul fără miastenie. Asemănătoare sînt și rezultatele pe care le-am obținut în seria noastră.

Scanned with OKEN Scanner

BIBLIOGRAFIE

1. ASHLEY J. B. D. 1978: Evan's histological appearances of tumors. Ed. Churchill-Livingstone, ed. 3-a.
2. BATATA A. M.; MARTIN N.; HUVOS G. A.; AGUILAR R. I.; BEATTIE, J. E. 1974: Thymomas: clinicopathologic features, therapy and prognosis, Cancer, *34*, 389—396.
3. BROWN R. L.; MUHM R. J.; GRAY E. J. 1980: Radiographic detection of thymoma. A. J. R. *134*, 1181—1188.
4. CAPPELAERE P.; TRIPLET I.; DEMAILLE A.; DELACROIX R.; GIAUX G. 1971: Les tumeurs du thymus. La Clinique, t. L. VI. N. 674, p. 5—11.
5. CĂRPINIȘAN C.; STAN A. 1971: Patologia chirurgicală a toracelui. Ed. Medicală — București.
6. COURY Ch.; CONSTANTS P.; DELEPIERRE F. 1970: Etude anatomo-clinique et thérapeutique des tumeurs thymiques. Rev. Prat. (Paris), t. XX, p. 3751—3776.
7. FECHNER R. 1969. Recurrence of noninvazive thymomas. Cancer *23*, 1423—1427.
8. GEREIN N. A.; SRIVASTAVA S. P.; BURGESS J. 1978: Thymoma: a ten year review. Am. J. Surg., *136*, 49—53.
9. JUVARA I.; MOTOMANCEA D.; BOSSY S. 1969: Timectomia în miastenia gravis. Chir (Buc.) *18*, 673—683.
10. JUVARA I.; MOTOMANCEA D.; BOSSY-BIBICESCU S.; CRISTEA M. 1971: Treatment of myasthenia by thymectomy. Rev. Roumaine Endocr., *8*, 21—28.
11. JUVARA I.; MOTOMANCEA D. 1971: — Le traitement chirurgical de la myasthenie par la thymectomie. Lyon Chir. *67*, 270—276.
12. JUVARA I.; MOTOMANCEA D.; RĂDULESCU D.; RADU C.; GAVRILESCU S.; VEREANU I.; DRAGOMIRESCU C.; STELA BUDU, 1983: Miastenia gravis — tratament chirurgical (indicații și rezultate — 163 timectomii —). Comunicată Soc. Chir. Buc., martie.
13. LE BRIGAND H. (1969): Thymomas et thymomes envahissants. Bull. du Cancer, *60*, 273—278.
14. PETERSON R. D. A.; COOPER M. D.; GOOD R. A. 1965: The pathogenesis of immunologic deficiency disease. Am. J. Med. *38*, 579—604.
15. POP D. POPA,; STANCIU GR.; POP A.; NAFTALI Z. 1973 — Timom cu localizare ectopică și evoluție benignă. Chirurgia (Buc.), XXII, *4*, 367—372.
16. ROSAI J.; LEVINE G. D. 1976: Tumors of pathology — Washington pathological study of 65 cases. Cancer *37*, 229—249.
17. SALYER R. W.; EGGLESTON J. C.; Thymoma — a clinical and pathological study of 65 cases.
18. SMITH W. F.; De WALL R. A.; KRUMHOLTZ R. A. 1970: Giant thymoma. Chest. *58*, 383—384.
19. WILPUTTE Fl. 1974: Les tumeurs thymiques. Acta Chir. Belgica, *5*, 494—528.

Scanned with OKEN Scanner

Capitolul 5.A.

CANCERELE TIROIDIENE

PROF. I. CHIRICUȚĂ, T. H. GAVRILESCU

1. IMPORTANȚA PROBLEMEI
2. ISTORIC
3. EPIDEMIOLOGIE
   3.1. Incidența în funcție de zonele geografice
      3.1.1. Incidența pe glob
      3.1.2. Incidența în România
      3.1.3. Variațiile incidenței diferitelor tipuri histopatologice
   3.2. Tendința de creștere marcată a morbidității
   3.3. Incidența crescută la sexul feminin și la vîrstnici
   3.4. Prevalența și mortalitatea prin cancer tiroidian
4. PATOGENIE
   4.1. Iradierea cu doze mici în copilărie
   4.2. Stimularea cronică cu TSH
   4.3. Tiroidita cronică limfocitară
   4.4. Factorul genetic
   4.5. Distrofia endemică tireopată
5. ANATOMIE ONCOLOGICĂ
   5.1. Fascia peritiroidiană și celelalte mijloace de fixare
   5.2. Ganglionii limfatici regionali
   5.3. Nervii laringei
      5.3.1. Nervul recurent
      5.3.2. Nervul laringeu extern
      5.3.3. Tulburări funcționale
   5.4. Paratiroidele
6. ANATOMIE PATOLOGICĂ
   6.1. Cancere cu originea în epiteliul folicular (cancerul papilar, cancerul folicular, cancerul anaplazic)
   6.2. Cancere cu origine parafoliculară (cancerul medular)
   6.3. Cancere cu origine conjunctivă (sarcoame, limfoame)
7. ISTORIE NATURALĂ ȘI ELEMENTE DE BIOLOGIE CU SEMNIFICAȚIE TERAPEUTICĂ
8. DIAGNOSTIC
   8.1. Tablou clinic
      8.1.1. Simptomatologie
      8.1.2. Examenul obiectiv local
   8.2. Explorări paraclinice
      8.2.1. Radiografia toracică
      8.2.2. Explorarea funcției tiroidiene
      8.2.3. Scintigrafia tiroidiană
      8.2.4. Drill-biopsia (puncția-biopsie „largă")
      8.2.5. Puncția-biopsie cu ac subțire
      8.2.6. Dozarea radioimunologică a tiroglobulinei serice
      8.2.7. Măsurarea cantitativă a iodului stabil
      8.2.8. Biopsia extemporanee

Scanned with OKEN Scanner

8.2.9. Ecografia
8.2.10. Termografia
8.2.11. Tomografia computerizată
8.3. Metodologia diagnosticului în nodulul tiroidian solitar
9. CLASIFICAREA STADIALĂ
10. FACTORI HOTĂRÎTORI PENTRU PROGNOSTIC ŞI INDICAŢIA TERAPEUTICĂ
10.1. Tipul histopatologic
10.2. Vîrsta bolnavului — principalul factor de prognostic în cancerele diferenţiate
10.3. Stadiul clinic (extensia bolii)
10.4. Semnificaţia adenopatiei cervicale
10.5. Ritmul de evoluţie
11. TRATAMENTUL ŞI REZULTATELE TERAPEUTICE
11.1. Metodele de tratament (principiu, obiective, limite)
11.1.1. Tratamentul chirurgical
A. Chirurgia în nodulul rece tiroidian
B. Chirurgia în carcinomul intratiroidian (limitat la un lob şi difuz)
C. Chirurgia cancerelor avansate local şi a adenopatiilor
D. Tehnica de tiroidectomie totală cu disecţia nervului recurent
11.1.2. Terapia cu iod radioactiv
11.1.3. Radioterapia externă
11.1.4. Tratamentul hormonal
11.1.5. Chimioterapia
11.2. Strategia terapeutică
11.2.1. Strategia terapeutică în cancerele diferenţiate
11,2.2. Strategia terapeutică în cancerele nediferenţiate
12. DISPENSARIZAREA
13. PROGNOSTIC
14. REPTROSPECTIVA PROBLEMEI

1. Importanţa problemei

Cea mai importantă noţiune practică legată de cancerul tiroidian este recunoaşterea mai multor categorii de bolnavi cu cancer tiroidian pe baza tipului histologic al acestuia. Însuşirea acestei noţiuni permite abordarea individualizată a problemelor de biologie a cancerului tiroidian, foarte diferite de la un tip histopatologic la altul, explicînd totodată diversitatea mare de comportament clinic, necesitatea unei strategii terapeutice adaptate cazului şi variaţiile mari ale rezultatelor terapeutice şi deci a prognosticului.

Cu toate că tumorile maligne ale glandei tiroide sînt relativ rare*, ele se găsesc într-un cîmp de controversă în primul rînd în ceea ce priveşte tratamentul chirurgical. Argumentele utilizate în această polemică scot pregnant în evidenţă legătura strînsă care există între biologia fiecărui tip de cancer (factorii de risc) şi strategia terapeutică utilizată într-un anumit caz. Numai în acest fel se poate găsi drumul obiectiv între excesul (inutil şi dăunător) de tratament şi o atitudine prea conservativă şi deci insuficientă.

* Incidenţă apropiată totuşi de cea a melanomului, de exemplu. În acest capitol ne referim cu precădere la cancerele de origine foliculară — cancerele epiteliale — deci cancerul papilar, folicular şi anaplazic, care reprezintă marea majoritate a tumorilor maligne ale tiroidei.

Scanned with OKEN Scanner

2. Istoric*

• Numele de tiroidă își are etimologia în cuvîntul grecesc „thyreos" = scut, sugerat de poziția de apărare (aparentă) a laringelui de către glandă.

• Prima tiroidectomie reușită pare să fi fost efectuată de către Albucasis în Zahra — Spania în anul 950 î.e.n.

• Parry în 1786, Graves în 1835 și Von Basedow în 1840 au descris hipertiroidismul.

• Mixedemul a fost descris de Curling în 1850 și Gull în 1875.

• La noi în țară Paulescu, în 1899, realizează experimental o insuficiență tiroidiană acută și una „lentă".

• Mixedemul posttiroidectomie (Reverdin, 1882) a fost tratat cu succes de Murray și Howitz începînd cu anul 1890.

• 1896 — Thoma Ionescu elaborează procedeul extirpării bilaterale a simpaticului cervical în tratamentul bolii Basedow.

• 1898 — D. Severeanu operează primele guși în țara noastră prin procedeul de exotireopexie.

• T. Kocher, profesor de chirurgie la Berna, bazat pe o experiență de 4000 intervenții pe tiroidă, a evidențiat cele două riscuri majore în chirurgia tiroidei: paratireoprivismul și riscul recurențial. A demonstrat că tiroidectomia totală determină mixedem, complicație care poate fi evitată prin tiroidectomie subtotală. Pentru contribuțiile aduse în domeniul patologiei și tratamentului tiroidei, a primit în 1909 Premiul Nobel.

• În 1910, C. I. Parhon demonstrează — prima dată în lume — apariția anticorpilor în tireotoxicoză.

• Tiroxina (T_4) a fost izolată în 1914 de către Kendall și sintetizată în 1927 de Harrington și Barger, iar tri-iodotironina (T_3) a fost identificată aproape concomitent de Gross, Pitt-Rivers și Roche și de Lissitsky și Michel.

• În 1934 s-a înființat la Facultatea din București prima Catedră de Endocrinologie din lume. La conducerea acesteia a fost numit Profesorul C. I. Parhon.

• Primul drog antitiroidian, tiouracilul, a fost introdus în tratament în 1943 de McKenzie și Astwood.

• 1949 Șt. M. Milcu a dezvoltat conceptul de „distrofie endemică tireopată", cu cele 3 forme: oligosimptomatică, endocrinopatică și neuropatică.

3. Epidemiologie

Mai multe fenomene epidemiologice sînt remarcabile în legătură cu cancerul tiroidian:

— o *distribuție geografică variabilă* a valorilor incidenței cancerului tiroidian;

— *creștere marcată a morbidității* în ultimii ani, ajungîndu-se, de exemplu în SUA, la înregistrarea a 8000 de noi cazuri de cancer tiroidian anual (Schimpff, 1980);

— *frecvența dublă* a cazurilor de cancer tiroidian *la sexul feminin* față de sexul masculin;

— o distribuție *a diferitelor tipuri histopatologice de cancer tiroi-*

* Datele provin din Brennan M.F. și Bloomer W.D. — The Thyroid Gland, In: DeVita, Hillman și Rosenberg: „Principles and Practice of Oncology", Ed. Lippincott, 1982 și din St. M. Milcu — „Scurtă istorie a endocrinologiei românești", Ed. Medicală, București, 1981.

Scanned with OKEN Scanner

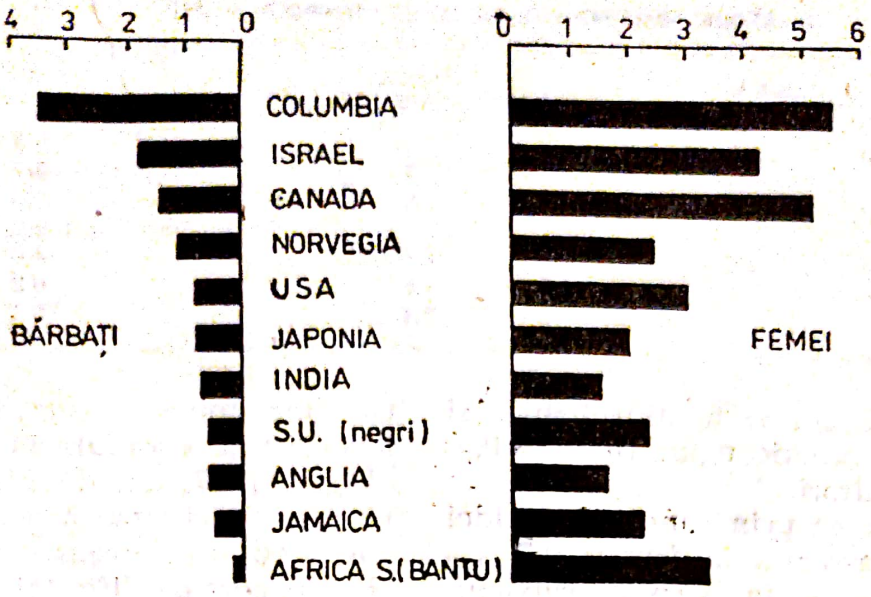

Fig. 5.1. Variabilitatea incidenței cancerului tiroidian în funcție de zonele geografice. Cifrele reprezintă numărul cazurilor de boală la 100.000 locuitori.

dian legată de vîrstă; la copii, de exemplu, este întîlnit aproape exclusiv tipul papilar, iar la vîrstnici tipul nediferențiat;

— *prevalența mare* a cancerului tiroidian la bolnavii decedați prin alte boli și în general un număr redus de decese prin cancer tiroidian (doar 6 decese la 1 milion locuitori pe an, în S.U.A.)

3.1. Incidența în funcție de zonele geografice

3.1.1. Incidența pe glob

Există o mare variabilitate a incidenței cancerului tiroidian în funcție de diversele zone geografice.

Astfel, dacă la negrii africani (bărbați) incidența este de 0,2‰, la locuitorii indigeni din Hawai cifra incidenței este de 5‰, iar la femei cea mai mare incidență de cancer tiroidian este întîlnită la grupul etnic chinez din Hawai. În mod similar, Cuello (1969) (vezi Hedinger, 1969) semnalează o incidență foarte crescută a cancerului tiroidian folicular în regiunea Cali din Columbia (Fig. 5.1.).

Chiar dacă ne referim la o anumită zonă mai largă geografică, cum ar fi Bazinul Pacific, se constată diferențe semnificative în morbiditatea prin cancer tiroidian, dacă comparăm anumite arii mai restrînse, așa cum rezultă din Tabelul I (Menck și Henderson, 1979).

3.1.2. Incidența în România*

Frecvență: Cancerul tiroidei reprezintă sub 1% din totalul cauzelor de deces prin cancer la ambele sexe.

Grupele de vîrstă cele mai afectate sînt cele de peste 40 de ani, cu nivele maxime în decada 6 și 7.

* Datele de epidemiologie au fost revăzute și completate de Dr. G. Bolba, șeful Secției de Statistică a Institutului Oncologic Cluj-Napoca.

Scanned with OKEN Scanner

TABELUL I — Incidența cancerului tiroidian la 100.000 locuitori

ZONA GEOGRAFICĂ	BĂRBAȚI	FEMEI
S.U.A. (global)	2,4	5,5
Australia	0,7	2,1
Noua-Zeelandă	1,0	2,0
Hawai	3,1	9,2
Seattle	1,9	4,0
San Francisco	2,8	6,2
Los Angeles	2,4	6,1

Raportul dintre mediul urban și rural este practic egal: U/R = 0,5/0,6‰ locuitori.

Mortalitatea prin cancerul tiroidei este mai crescută la femei: 0,7‰ față de 0,3‰ la bărbați, raportul M/F fiind de 1/2 (1981).

Morbiditatea (incidența) este variabilă în funcție de teritoriul geografic.

În județul Cluj, arie geografică preponderent montană, indicatorul este de 0,2‰ bărbați și de 1,9‰ femei (1974—1978).

În județul Timiș, regiune de șes, valorile indicatorului sînt mai scăzute, în special la sexul feminin: 1,1‰ (1971—1973).

Este interesant faptul că un studiu al morbidității, efectuat în anul 1967 în regiunea Banat, care cuprindea județul Timiș, regiune de șes și județul Caransebeș, cu relief montan, arată că valorile morbidității prin cancer tiroidian sînt practic identice cu cele ale județului Cluj.

3.1.3. Variațiile incidenței diferitelor tipuri histologice

Există o incidență diferită a diverselor tipuri histologice de cancer tiroidian, în funcție de zona geografică.

Astfel, carcinomul papilar este cel mai frecvent tip histologic in SUA și țările nordice ale Europei, în timp ce tipul folicular survine cel mai frecvent de exemplu în Elveția (Hedinger, 1957, cit. de Lindhal, 1975). În alte țări europene se constată mai frecvent cancerul anaplazic decît cancerele diferențiate (Tabelul II).

3.2. Tendința de creștere marcată a morbidității prin cancer tiroidian

Fenomenul epidemiologic cel mai impresionant legat de cancerul tiroidian este tendința netă de creștere a incidenței acestuia în ultimele decenii.

Acest fenomen este foarte pregnant ilustrat de rezultatele bilanțului efectuat în anul 1947 (Second National Cancer Survey), comparativ cu cel din perioada 1969—1971 (Third National Cancer Survey). În acest interval de 24 ani (1947—1971) incidența (reală) a cancerului tiroidian a crescut de la 2,4 la 3,9‰ locuitori.

Această tendință la înmulțire a cazurilor de cancer tiroidian este clar ilustrată și în Fig. 5.2. referitoare la curbele de creștere a incidenței cancerului tiroidian (bărbați și femei) într-o perioadă de numai 5 ani (1973—1977), conform datelor obținute în cadrul Programului

TABELUL II — **Incidența diferită a tipurilor de cancere tiroidiene, în funcție de zona geografică**

	Cancer papilar (%)	Cancer folicular (%)	Cancer anaplazic (%)	Alte forme (medular, sarcoame, limfoame, metastaze etc.) (%)
Transilvania (Institutul Oncologic Cluj, 1981 — 290 cazuri)	35,0	25,0	22,0	16,7 1,3 (4 cazuri de cc. medular)
Paris (Savoie, 1967 — 145 cazuri)	25,5	54,0	14,5	
Anglia (Londra) (Staunton și Skeet, 1979 — 469 cazuri)	30,0	15,0	40,0	
Suedia (Malmö) (Christensen et al., 1983 — 120 cazuri)	72,0	22,0	2,0	4,0 (medular)
S.U.A. (Woolner et al., 1969)	30,0	25,0	10,0	
S.U.A. (M. D. Anderson Hosp. Texas) (Samaan et al., 1983, 706 cazuri)*	81,3	18,7		

* Statistica se referă doar la cazurile diferențiate (Formele mixte, foliculo-papilare — 66,7% — au fost incluse al cancerele papilare).

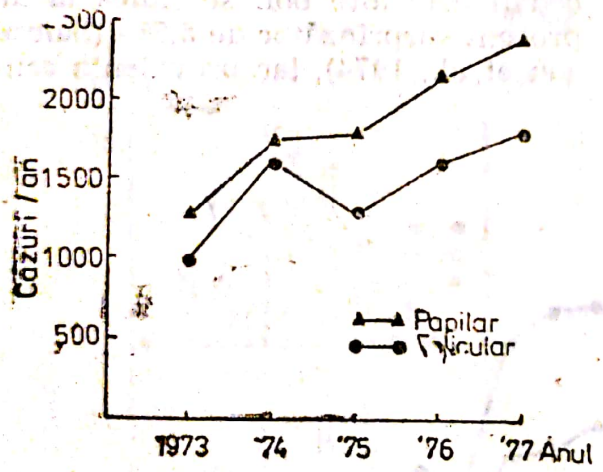

Fig. 5.2. Creșterea incidenței cancerului tiroidian în SUA în perioada 1973—1977 (după Brennan și Bloomer, 1982).

SEER* (Programul de Supraveghere a Epidemiologiei și Rezultatelor finale) al Institutului Național de Cancer din S.U.A.

Creșterea morbidității prin cancer tiroidian în ultimii ani este remarcată și în alte țări.

În Tabelul III sînt redate cifrele de incidență comparativă între anii 1950 și 1964 în cîteva țări din lume (Cancer mortality for Selected Sites in 24 countries — Nr. 5, 1964—1965).

Trebuie să menționăm că aceste date privind creșterea (chiar dublarea) incidenței cancerului tiroidian

TABELUL III

	Bărbați (‰)		Femei (‰)	
	1950—51	1964—65	1950—51	1964—65
Africa de Sud	0,29	0,72	0,87	0,92
Japonia	0,11	0,25	0,21	0,51
Irlanda	0,21	0,43	0,81	1,09
Olanda	0,21	0,31	0,60	0,72

* Surveillance Epidemiology and End Results (SEER), bazat pe acumularea datelor provenite din 11 registre de cancer, privind 5 state americane și 6 mari orașe.

Scanned with OKEN Scanner

nu sînt prezente în toate țările, în unele din acestea morbiditatea prin cancer tiroidian rămînînd staționară (Anglia, Australia) sau chiar scăzînd (Israel, Elveția), cel puțin la sexul feminin (Norvegia).

3.3. Incidența crescută la sexul feminin și la vîrstnici

Alte două aspecte caracteristice epidemiologiei cancerului tiroidian sînt incidența mai mult decît dublă la sexul feminin față de sexul masculin* și creșterea incidenței odată cu vîrsta.

Astfel, dacă în SUA incidența globală a cancerului tiroidian este de $4^0/_{0000}$, ea ajunge la $7{,}4^0/_{0000}$ cînd ne referim la persoanele de 65—69 ani.

Relația cancerului cu vîrsta bolnavului este însă în strînsă dependență de tipul histologic. De exemplu, cancerul papilar își are maximum de incidență la vîrsta de 30—34 ani, iar la copii se întîlnește aproape exclusiv acest tip de cancer (Fig. 5.3. și 5.4.).

Această distribuție specifică în funcție de vîrstă, caracteristică diferitelor tipuri histopatologice de cancer, este ilustrată de statistica lui Woolner et al., 1961 (Fig. 5.5.).

3.4. Prevalența cancerului tiroidian

Prevalența cancerului tiroidian constatat la autopsia bolnavilor decedați prin alte boli se ridică la un procent surprinzător de 5,7% (Sampson et al., 1974), iar prevalența can-

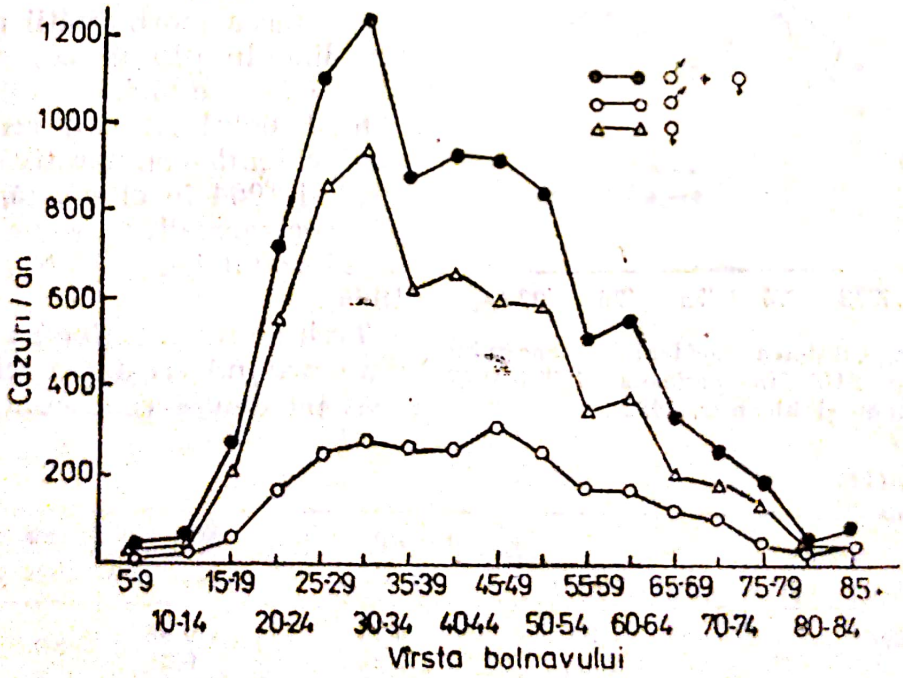

Fig. 5.3. Incidența cancerului papilar tiroidian în funcție de sex și vîrstă (Statistica Institutului Național de Cancer din SUA) (după Brennan și Bloomer, 1982).

* Nu există o explicație satisfăcătoare a acestui fenomen;

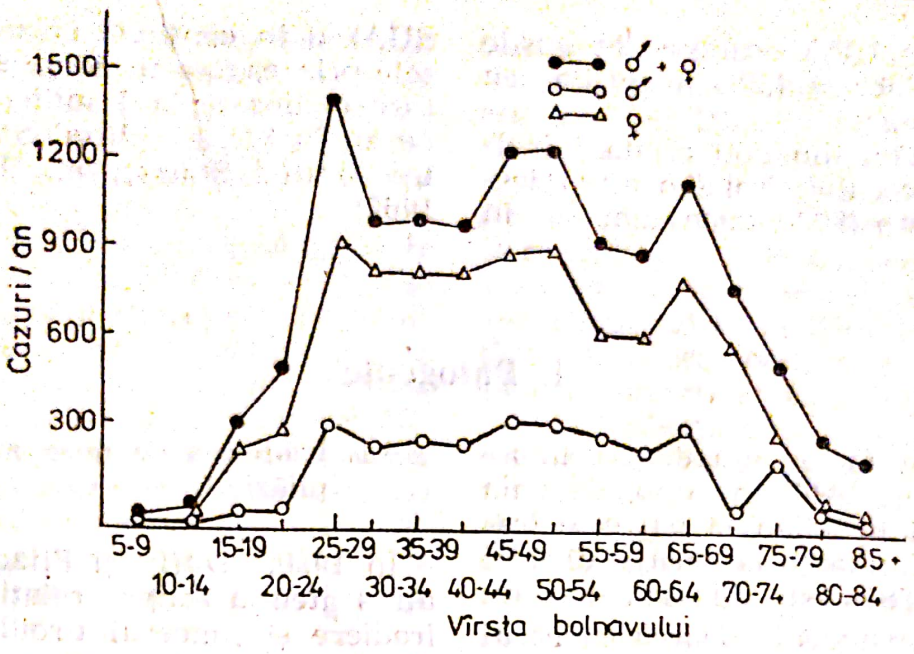

Fig. 5.4. Incidența cancerului folicular tiroidian în funcție de sex și vîrstă (Statistica Institutului Național de Cancer, SUA) (după Brennan și Bloomer 1982).

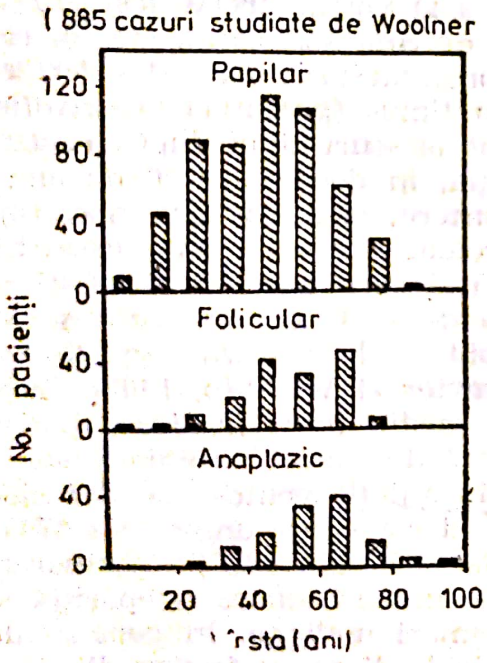

Fig. 5.5. Incidența în funcție de vîrstă a diferitelor tipuri histopatologice de cancer tiroidian (după Woolner et al., 1961).

cerului tiroidian în gușile uni- sau plurinodulare* este de 10—15% (Bloomer, 1982).

În ceea ce privește coexistența gușă nodulară — cancer, citățm și statistici cu cifre extreme. Astfel, Cole et al. (1949) găsește 17% carcinoame la bolnavi cu gușă multinodulară și 25% la bolnavi cu gușă uninodulară, în timp ce Knowlson (1971) con-

* Nu trebuie uitat că peste 200.000.000 de oameni prezintă o gușă mai mult sau mai puțin evidentă.

Scanned with OKEN Scanner

stată doar 1,1% cancere în gușile plurinodulare și 4,2% în gușile cu nodul solitar.

Menționăm din nou că dacă incidența cancerului tiroidian este destul de mare (8000 cazuri anuale în SUA) și în continuă creștere, decesele prin cancer tiroidian sînt foarte rare (6 decese la 1 milion locuitori pe an în SUA — Vital Statistics of the United States, vol. II, 1937—1967).

4. Patogenie

Singurul factor unanim recunoscut (Taylor, 1980) în etiopatogenia cancerului tiroidian la om este iradierea. Stimularea cronică a tiroidei de către TSH este de asemenea un factor etiopatogenic pentru cancerul tiroidian, cel puțin la unele specii animale. Al treilea factor, cel genetic, este sugerat (dar dificil de definit) de apariția mai frecventă a cancerului tiroidian la anumite grupe rasiale (Taylor, 1980) și de asemenea în anumite familii. Există studii care impun atenției relația dintre tiroidita Hashimoto și cancerul tiroidian. De asemenea, s-a constatat creșterea incidenței cancerului papilar în SUA după introducerea iodării industriale a sării de bucătărie, precum și o incidență mai mare a cazurilor de cancer tiroidian în zonele cu conținut crescut de iod comparativ cu cele sărace în iod (Williams et al., 1977). Faptul că incidența cancerului tiroidian este dublă la femei comparativ cu barbații obligă la considerarea posibilității influenței și a altor hormoni decît TSH-ul, probabil un hormon hipofizar sau like-HCG cu potențial de activare a locurilor de legare a TSH (Taylor, 1980).

4.1. Iradierea cu doze mici în copilărie

În 1950, Duffy și Fitzgerald au atras atenția asupra relației dintre iradiere și cancerul tiroidian, studiind un grup de copii cu cancer tiroidian, care au fost iradiați postnatal pe timus.

Această constatare a fost confirmată de Simpson et al. (1955), care au constatat la o serie de 1502 copii cu timus (presupus hipertrofiat) iradiat la scurt timp după naștere, apariția, în decurs de 20 de ani, a 18 cancere, în majoritate localizate la tiroidă. Aceeași constatare a fost făcută și pentru copiii iradiați la vîrsta de 4—6 ani pentru vegetații adenoide și hipertrofii amigdaliene (DeLawter și Winship, 1963). Intervalul mediu între iradiere și diagnosticul de cancer tiroidian este de cca. 11 ani (Raventos și Winship, 1964), dar poate ajunge și la 27 ani (Swelstad et al., 1977), comparabil cu cel dintre iradiere și apariția altor tumori maligne. În general dozele de iradiere au fost medii, între 200 și 1000 rad, deși nu au putut fi excluse și efectele dozelor minime — 6 rad — utilizate pentru iradierea acneei sau tinea capitis. Astfel, Ron și Modan (1980) au studiat incidența tumorilor benigne și maligne tiroidiene la 10 842 persoane supuse în copilărie unei röntgenterapii cu o

doză medie de 9 rad, constatînd un risc semnificativ crescut de apariţie a tumorilor benigne şi maligne tiroidiene (excesul de risc faţă de lotul martor a fost de 8,3 cazuri/an/rad/1 milion locuitori).

Hempelman, urmărind un grup de 3000 copii din statul New York iradiaţi în regiunea timusului, a constatat apariţia de 41 cancere tiroidiene confirmate operator. Din acestea, 75% au survenit la un grup de 500 de copii la care iradierea toracelui s-a făcut şi anterior şi posterior. La acest grup incidenţa cancerului tiroidian, comparativ cu incidenţa la copiii neiradiaţi, *a fost de 233 de ori mai mare*.

Studii computerizate sugerează că incidenţa neoplaziei tiroidiene este în funcţie liniară de doza de iradiere. În mod obişnuit, riscul este de 9 cazuri pe an la 18 000 oameni iradiaţi cu doze pînă la 300 rad (Hempelmann şi Hall, 1975). După Scanlon et al. (1978), factorii de risc în apariţia cancerului la persoanele iradiate în regiunea capului şi gîtului, sînt următorii:

— sexul feminin;

— vîrsta mică (cu cît iradierea a fost efectuată la o vîrstă mai mică, cu atît riscul de cancer este mai mare);

— doza crescută de iradiere a tiroidei (3—3,7 cazuri/an/rad/milion locuitori expuşi). Peste expunerea de 1270 Rem, riscul descreşte;

— iradierea anumitor zone: timusul, amigdalele şi vegetaţiile adenoide (şi în mai mică măsură röntgenterapia pentru acnee etc.). Acesta este motivul pentru care Prof. Vasculescu a opiniat ca la copii să nu se facă examene radiologice repetate (1958).

DeGroot şi Paloyan, în 1973, au comunicat constatarea că 26% din 100 persoane asimptomatice, cu iradierea capului sau gîtului în antecedente, prezintă anomalii la palparea tiroidei. Din 15 cazuri cu asemenea anomalii operate, 7 au avut confirmarea histologică a unui cancer tiroidian (7%!). Asemănător, într-o serie de 1056 bolnavi iradiaţi, s-au constatat anomalii palpatorice sau scintigrafice la 27% din cazuri. Din 60 cazuri operate, 33% aveau cancere (Favus et al., 1976).

O prevalenţă uşor crescută a cancerului tiroidian s-a constatat printre supravieţuitorii de la Nagasaki şi Hiroshima, care au suferit o iradiere a întregului corp. Parker et al. (1974) au stabilit a creştere de la 5 pînă la 9,4 a riscului relativ de cancer tiroidian la persoanele iradiate de bomba atomică cu 50 rad sau mai mult. Din cele 74 tumori detectate, toate erau diferenţiate, majoritatea de tip papilar.

În 1954, locuitorii cîtorva atoluri din arhipelagul Marshall au fost supuşi unei iradieri cu 335 rad, ca urmare a accidentului termonuclear din zona Bikini. În 1976, 40 din cei 243 locuitori expuşi prezentaseră noduli tiroidieni, mai frecvent la copii decît la adulţi şi la sexul feminin decît la cel masculin. Din cele 40 cazuri cu noduli tiroidieni, 7 au fost diagnosticaţi ca neoplasm tiroidian, perioada de latenţă între iradiere şi diagnostic fiind de 11—22 ani.

Subliniind încă odată rolul dozelor *medii şi mici* de iradiere (nu doze mari!) la *vîrsta copilăriei* (nu la adult!), vom menţiona că nu s-a raportat, de exemplu, nici un caz de cancer tiroidian apărut după iradierea curativă a laringelui (DeLawter şi Winship, 1963).

În acest sens, ne permitem să facem următorul raţionament:

— În „Anatomia“ lui Gray sînt citate cercetările lui Baber („Rese-

arches on the Minute Structure of the Thyroid Glands" — Phil. Trans., part III, 1881), care dovedește că la unele animale tinere structura veziculelor tiroidiene este mai mult sau mai puțin tubulară și ramificată, deci cu un aspect papilar;

— Cancerele dezvoltate pe teren de iradiere cu doze mici în copilărie sînt în majoritatea cazurilor cancere de tip papilar;

— Este posibil ca populația infantilă cu risc de apariție a cancerului tiroidian prin iradiere în copilărie să fie tocmai aceea în care structura tiroidiană are caractere care amintesc de tipul papilar al structurii tiroidei tinere de la unele animale.

4.2. Stimularea cronică cu TSH

Nivelele (cronic) crescute de hormon de stimulare tiroidiană (TSH) pot determina apariția de cancere tiroidiene la unele specii de animale (Schimpff, 1980). Astfel, administrarea de metiltiouracil în apa de băut la șobolani, pentru a produce stimulare cronică de TSH, a creat condiții pentru apariția mult mai frecventă a cancerului tiroidian, prin iradiere cu doze mici a regiunii cervicale, decît atunci cînd se făcea exclusiv iradiere (Doniach, 1950). Asemănător, utilizarea unui carcinogen chimic + stimularea cronică a TSH determină creșterea incidenței cancerului tiroidian la șobolan. O ipoteză teoretic valabilă pentru explicarea mecanismului de cancerogeneză prin exces de TSH ar fi următoarea (Schimpff, 1980): carcinogenul produce o alterare permanentă și nereversibilă a celulelor epiteliale tiroidiene, fără ca să se producă însă creșterea tumorală datorită unui ritm scăzut de proliferare celulară. În condițiile unui exces de TSH, celulele alterate de carcinogenul fizic sau chimic vor intra în mitoză activă și se va realiza aspectul tumoral.

Deși nivelele crescute de TSH sînt un important cofactor în dezvoltarea cancerului tiroidian la șobolani, după iradiere în doze moderate, cercetările efectuate la oameni cu cancer tiroidian nu au evidențiat nivele crescute de TSH în momentul stabilirii diagnosticului (LeMarchand-Beraud et al., 1977). Este posibil să acționeze alte substanțe cu activitate TSH, nedeterminate prin metodele actuale de dozare. În acest sens, LeMarchand-Beraud et al. (1971) au identificat la unii bolnavi un TSH biologic activ, dar dozabil prin reacție radioimunologică specifică pentru TSH bovin, nu pentru cel uman.

Observația faptului că incidența tumorilor tiroidiene (atît maligne, cît și benigne), este mult mai mare la sexul feminin decît la cel masculin, a determinat intreprinderea unor studii experimentale privind posibilitatea influențării tumorilor tiroidiene de către hormonii sexuali. S-a constatat că administrarea de tiouracil la șobolani determină o hipertrofie tiroidiană mai pronunțată la femele, dar numai după 2 ani. Administrarea de estradiol la animalele care primeau tiouracil, determină o creștere a volumului tiroidei, dar acest fenomen era relativ, legat de o pierdere ponderală globală a animalului. De asemenea, se instalau tumori hipofizare voluminoase a căror activitate se manifesta și pe linie de TSH, deoarece inhibiția tiroidiană realizată de tiouracil se amenda, tiroidele luînd aspect „stimulat" (Money, 1969).

Rolul cocarcinogen al estradiolului este sugerat și de faptul că func-

ţia tiroidiană modificată de tiouracil este influenţată net de estradiol (scăderea marcată a iodului legat proteic — PBI), în timp ce estradiolul nu influenţează tiroida normală la şobolan (Money, 1969).

Cu toate aceste date, trebuie să remarcăm că rolul sexului în patogenia cancerului tiroidian nu este lămurit, iar datele menţionate nu au fost întregite cu altele mai concludente în ultimii ani.

Tot un aspect al relaţiei cancerului tiroidian cu excesul de TSH este faptul că la alcoolici (unde TSH-ul creşte constant) riscul relativ de apariţie a cancerului tiroidian este crescut de 2,5 ori faţă de populaţia care nu abuzează de alcool (Schimpff, 1980).

4.3. Tiroidita cronică limfocitară şi cancerul tiroidian

Relaţia dintre tiroidita cronică limfocitară (tiroidita Hashimoto) şi cancerul tiroidian are două aspecte importante:

1. frecvenţa acestei asocieri, care impune o *atitudine activă* la bolnavii cu tiroidită limfocitară;

2. posibilităţile de *interpretare patogenică* în cazul cancerelor tiroidiene dezvoltate pe terenul inflamator autoimun.

Majoritatea statisticilor stabilesc o relaţie semnificativă între tiroidita Hashimoto şi cancerul tiroidian (Tabelul IV).

TABELUL IV — **Frecvenţa cancerului tiroidian la bolnavii cu tiroidită Hashimoto**

AUTORUL	Nr. bolnavi cu tiroidită Hashimoto	Incidenţa cancerului	
		Nr. cazuri	Procent
Lindsay et al. (1952)	302	37	12,0%
Schlicke et al. (1960)	103	9	8,7%
Chesky et al. (1962)	432	48	11,0%
Clark et al. (1980)	75	9	12,0%

Deoarece tiroidita Hashimoto poate fi tratată cu succes şi doar printr-un tratament conservativ, medical, în faţa clinicianului se pune problema selecţionării cazurilor la care este indicată intervenţia chirurgicală.

Diagnosticul de tiroidită Hashimoto se impune atunci cînd bolnavul prezintă o tiroidă dură, mărită difuz şi este confirmat prin creşterea titrului anticorpilor antitiroidieni şi examinarea histologică a materialului obţinut prin puncţie-biopsie percutană (McConahey, 1972; Crile Jr., 1978).

Constatarea unui nivel crescut de anticorpi antitiroidieni în cazurile de tiroidită Hashimoto a fost făcută în 1957 de Doniach şi Roitt. Tot atunci, Rose şi Witebski au arătat că injectarea de ţesut tiroidian în adjuvant Freund la iepuri determină apariţia de leziuni tiroidiene asemănătoare celor din tiroidita Hashimoto la om.

În contrast cu tiroidita Hashimoto, alte boli ale tiroidei se acompaniază de nivele joase de anticorpi antitiroidieni. Printre acestea enumerăm guşa simplă, tiroiditele subacute şi tiroidita Riedel, boala Basedow şi cancerul tiroidian (Volpe, 1977).

În orice caz, expresia histologică a titrului crescut de anticorpi antitiroidieni este infiltraţia limfocitară în tiroidă

(Yoshida et al., 1978), care există chiar dacă clinic tiroida este indemnă.

Pe de altă parte, focare de tiroidită limfocitară există destul de frecvent în vecinătatea unui cancer (58% — Meier et al., 1959), ca o reacție locală față de tumora malignă, semnificînd un prognostic bun atît prin incidența mai mică a metastazelor, comparativ față de cazurile fără infiltrație limfocitară (Meier et al., 1959), cît și prin rata crescută de supraviețuire (Hirabayashi și Lindsay, 1965).

Dorim să accentuăm că pentru clinician este importantă constatarea procentului menționat la început, de aproximativ 10% al cancerului tiroidian în cadrul unui *tablou clinic* clar de *tiroidită Hashimoto* și nu prezența infiltrației limfocitare tiroidiene, evidențiată doar histologic, la bolnavi cu cancer tiroidian.

În acest context, se disting clinic și scintigrafic două categorii de cazuri: cu *„risc crescut"* și cu *„risc scăzut"* de coexistență a cancerului. Cazurile cu hipertrofie tiroidiană difuză sau multinodulară sînt incluse în grupul cu „risc scăzut" iar atitudinea terapeutică primară este conservativă, medicală*, în timp ce cazurile cu nodul tiroidian solitar sau dominant, nefuncțional sau „rece" la scintigrafia cu iod radioactiv, intră în grupul cu „risc crescut" și cu atitudine intervenționistă, chirurgicală, deoarece 25% din aceste cazuri sînt asociate cu un cancer tiroidian (același procent este întîlnit în Statistica Universității din California, San Francisco, privind frecvența cancerului tiroidian în cazul prezenței unui nodul rece solitar într-o tiroidă normală — Clark, 1977).

Alături de grupul cu „risc crescut", mai prezintă indicație chirurgicală:

— cazuri cu tulburări de compresiune (dispnee, disfagie);

— hipertiroidismul;

— cazurile cu aspect cosmetic dezagreabil;

— cei expuși anterior la iradierea capului și gîtului (Greenspan, 1979) și mai ales;

— cazurile cu tiroide dure, mărite difuz, care nu răspund la tratamentul adecvat de supresie a TSH-ului (0,175—0,250 mg L-tiroxină/zi), continuînd să se hipertrofieze; aceste cazuri prezintă riscul dezvoltării unui limfosarcom (Graham, 1941; Woolner et al., 1959).

4.4. Factorul genetic

Unele cazuri de carcinom medular sînt familiale, modul de transmitere fiind autosomal dominant (Wade, 1975). În aceste cazuri, tumora se manifestă la o vîrstă mai tînără decît în cazurile sporadice și este frecvent asociată cu feocromocitom și alte leziuni, cum ar fi neuroame cutanate, pigmentația tegumentelor și displazie osoasă.

În anumite arii geografice, în afara zonelor de distrofie endemică tireopată, carcinoamele tiroidiene bine diferențiate sînt neobișnuit de frecvente, sugerînd, în aceste situații, o posibilă cauză genetică. De exemplu, în aria coastei de nord-vest a Norvegiei carcinomul papilar survine cu mult mai frecvent decît în alte zone și, pînă recent, această arie a fost relativ inaccesibilă și locuitorii consanguini.

* fără a exclude atitudinea chirurgicală, Brennan și Bloomer (1982) insistă asupra perioadei îndelungate care permite verificarea eficienței tratamentului medical.

Scanned with OKEN Scanner

În același sens, menționăm și unele observații recente privind apariția familială a unor cazuri de cancer tiroidian papilar (Lote et al., *Cancer*, 1980, *46*, 1299; Phade et al., *Arch Surg.*, 1981, *116*, 836; Christensen et al. *Cancer*, 1983 și *Br. J. Surg.*, 1983, *70*, 508; Flannigan et al., *Br. J. Surg.*, 1983, *70*, 181). Aceste constatări susțin posibilitatea existenței unui factor genetic și în etiologia unor cancere tiroidiene de origine epitelială.

4.5. Distrofia endemică tireopată

Nu s-a putut impune afirmarea rolului favorizant al distrofiei endemice tireopate în apariția cancerului tiroidian. Există argumente pro și contra acestei relații (Ramalingaswami, 1969*), dar cele mai convingătoare sînt cele care pledează împotriva acestei asocieri.

Argumentele în favoarea unei relații pozitive între carența de iod, gușa endemică, gușa nodulară și cancerul mamar pe de o parte și cancerul tiroidian sînt următoarele:

— incidența cancerului tiroidian la autopsie a fost de 10 ori mai mare la Berna, arie de gușă endemică, față de Berlin (arie neendemică) (Wegelin, 1928);

— rata deceselor prin cancer tiroidian (în cantonul Zürich) a scăzut simultan cu descreșterea numărului de cazuri de gușă endemică prin utilizarea sării iodate (Wespi și Eggenberger, 1950);

— scăderea incidenței cancerului folicular și anaplazic în 10 orașe mari americane în 1947—1948 a fost interpretată de Mustacchi și Cutler (1956) ca rezultat al introducerii profilaxiei cu iod;

— aceeași interpretare se poate da și descreșterii cazurilor de cancer folicular și anaplazic (perioada 1910—1950) în zona Bernei (Thalmann, 1954) și în cazuistica Clinicii Mayo (Baehrs et al., 1951) și a Institutului Uzbec de Medicină (Islambekov et al., 1966).

Argumentele împotriva relației dintre distrofia endemică tireopată și cancerul tiroidian sînt următoarele:

— tendința marcată a creșterii incidenței cancerului tiroidian în SUA în ultimele decenii (așa cum s-a expus pe larg la capitolul de epidemiologie) a coincis cu o reducere tot așa de marcată a cazurilor de gușă endemică (Pendergrast et al., 1961;

— nu există o relație semnificativă între rata mortalității prin cancer tiroidian și prevalența distrofiei tiroidiene în Australia (Clements, 1954) și în Finlanda (Saxén și Saxén, 1954);

— nu s-a observat o descreștere marcată a incidenței cancerului tiroidian în Elveția, cu toată cvasieradicarea gușii endemice (Uehlinger, 1958; Walthard, 1960).

În ceea ce privește asocierea cu gușa nodulară spontană, Sokal (1960) (cit. de același Remalingaswami) consideră că acest aspect este incidental („un eveniment rar"). În același sens pledează și alte observații:

— din 218 bolnavi cu gușă nodulară, urmăriți timp de 10 ani la populația din Framingham, nu s-a constatat nici un caz de cancer tiroidian (Vander et al., 1954);

— majoritatea carcinoamelor tiroidiene apar într-o glandă normală și nu în cele nodulare (Doniach, 1963; Kilpatrick și Wilson, 1964; Wahner et al., 1966).

---

* Referințele prezentate în continuare sînt cele citate în trecerea în revistă pe care o face Ramalingaswami în monografia UICC dedicată cancerului tiroidian (1969).

Scanned with OKEN Scanner

5. Anatomie oncologică

Particularitățile istoriei naturale a cancerului tiroidian și chirurgia de exereză largă practicată în aceste cazuri conferă o ierarhie particulară în ceea ce privește importanța cunoștințelor de anatomie, *obligînd la o regrupare a acestora în cadrul unei anatomii oncologice* a regiunii tiroidiene.

Din acest punct de vedere vom descrie *fascia* peritiroidiană, *mijloacele de fixare* a tiroidei și *drenajul limfatic* care vor facilita expunerea evoluției locale, loco-regionale și a căilor de diseminare a bolii, precum și aspectele moderne, de interes chirurgical, privind *nervii laringei* și *paratiroidele*, principalele elemente anatomice de risc în chirurgia cancerului tiroidian.

5.1. Fascia peritiroidiană și mijloacele de fixare a tiroidei

Glanda tiroidă este formată dintr-un țesut friabil, care la suprafață se condensează fibros. Această condensare neclivabilă a parenchimului reprezintă capsula proprie a glandei (teaca internă a lui Corning). A doua teacă conjunctivă importantă din punct de vedere oncologic și chirurgical este fascia peritiroidiană, care este o prelungire a tecilor conjunctive ale vaselor sanguine.

Menționăm succint fasciile regiunii cervicale (Papilian). Acestea se dispun de la periferie spre profunzime în trei planuri concentrice, legate de 3 pături musculare: lama superficială a gîtului anexată mușchilor sternocleidomastoidieni și trapez; lama pretraheală anexată mușchilor infrahioidieni cu prelungirea sa viscerală — fascia peritiroidiană; lama prevertebrală anexată m. prevertebrali.

Între capsula tiroidiană și fascia peritiroidiană există un spațiu virtual, dar ușor disociabil (cel puțin anterior), spațiul peritiroidian (Cunéo și Lorin).

Acest spațiu este întrerupt în punctele de fixare a glandei la axul visceral, adică la nivelul pediculilor vasculari și al ligamentelor (Abbes et al., 1974):

1. pedicului vascular superior și în primul rînd artera tiroidiană superioară, prima ramură a carotidei externe, care în contact cu capsula se divide în trei ramuri: internă, externă și profundă (posterioară);
2. pedicului subtiroidian constituit din vasele tiroidiene inferioare și colateralele limfatice mijlocii și inferioare; în ansamblu, formează o „perdea", prima formațiune interceptată în tehnica noastră de eliberare a glandei cu descoperirea nervului recurent;
3. artera tiroidiană inferioară, care provine din trunchiul tiro-bicervico-scapular, ramură a arterei subclaviculare. Divizată în 3 ramuri, abordează lobii tiroidieni pe fața posterioară, la unirea treimii mijlocii cu treimea inferioară (la tiroida normală);
4. de pe fața externă a lobilor tiroidieni emerg venele tiroidiene medii, care se varsă după un scurt traiect în vena jugulară internă;
5. ligamentul lateral al lui Sebileau*, care solidarizează marginea

* Eponimul anglo-saxon pentru aderențele fibroase între tiroidă și trahee este de ligamente ale lui Berry.

postero-internă a lobilor tiroidieni la fața laterală a traheei;

6. ligamentul median al lui Gruber sau ligmentul cricoglandular, care unește fața posterioară a istmului tiroidian la trahee;

7. ligamentul hio-piramidal, care unește piramida Lalouette cu membrana tiro-hioidiană.

În spațiul lax peritiroidian se găsesc glandele paratiroide, în contact cu partea profundă a lobilor tiroidieni, nervii laringei inferiori (recurenți) și nervii laringei externi.

5.2. Ganglionii limfatici regionali

Drenajul limfatic al tiroidei se face în grupurile ganglionare ale lanțului jugular intern, lanțului recurențial și în ganglionii pretraheali și retrofaringieni.

În figura *5.6.* sînt indicate schematic aceste grupe ganglionare.

5.3. Nervii laringei

5.3.1. Nervul recurent

1) Ceea mai importantă noțiune practică legată de anatomia nervului recurent este afirmarea *situației sale foarte variabile*. Această noțiune trebuie să înlocuiască tendința de a considera stereotip valabile *raporturile nervului cu artera tiroidiană inferioară*, așa cum sînt redate în manuale, pe baza *celei mai frecvente situații:* nervul recurent drept situat anterior, nervul recurent stîng

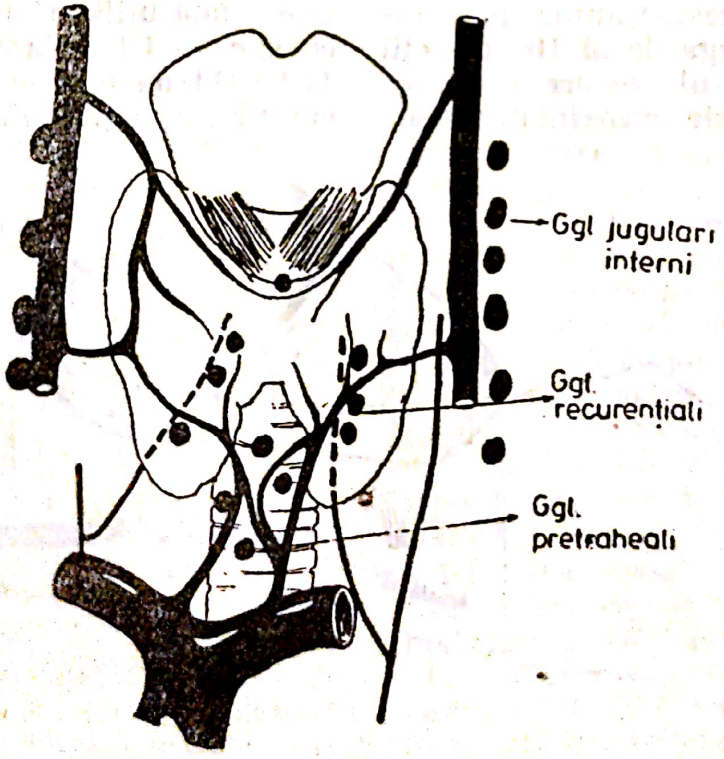

Fig. 5.6. Ganglionii limfatici regionali ai tiroidei. Sînt figurați schematic ganglionii recurențiali, jugulari interni și pretraheali; ganglionii prevertebrali nu sînt vizibili.

Scanned with OKEN Scanner

TABELUL V — **Situația nervilor recurenți la dreapta și la stînga, în raport cu artera tiroidiană inferioară**

	Referința	Nr. cazuri	Anterior	Între ramuri* (intercalat)	Posterior
Nervul recurent drept	18 statistici compilate	1131	36,1%	31,7%	32,2%
Nervul recurent stîng	18 statistici compilate	1228	17,6%	23,9%	58,5%

* — vezi și Fig. 5.7.

situat posterior (Welti, 1940). În realitate, această dispoziție este întîlnită în mai puțin de jumătate din cazuri.

În Tabelul V. este ilustrat procentul diverselor situații ale nervului recurent în raport cu artera tiroidiană inferioară, conform datelor constatate de Flament et al. (1983), compilînd 18 statistici și comparîndu-le cu studiul lor personal (8).

În studiul acestor autori (600 intervenții chirurgicale și 100 disecții anatomice) nervul recurent a fost găsit în proporție aproximativ egală (30—35%) în fiecare din cele 3 poziții (anterior, intercalat, posterior), iar nervul recurent stîng a fost intercalat între ramurile arterei tiroidiene inferioare în două treimi din cazuri, posterior în 27% din cazuri și anterior doar în 8% din cazuri.

Acest raport foarte variabil al nervului recurent cu artera tiroidiană inferioară stă la baza principiului tehnicii originale de tiroidectomie totală utilizată în Institutul Oncologic Cluj-Napoca (Subcap. 11.1.1.D.) de a descoperi nervul recurent în spațiul dintre claviculă și

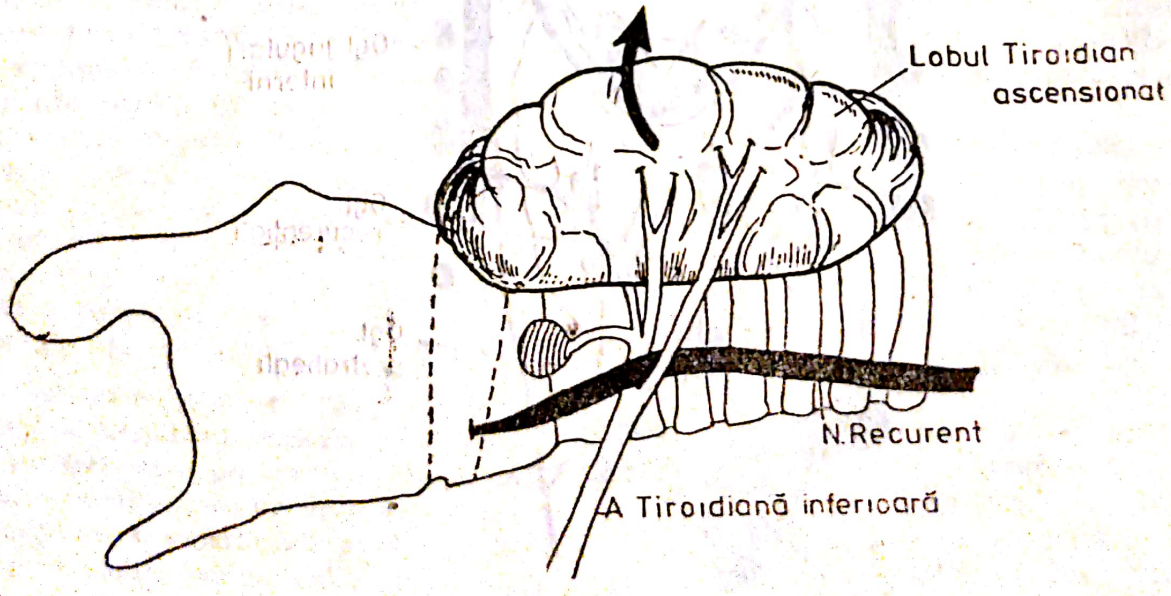

Fig. 5.7. Raporturile nervului recurent cu artera tiroidiană inferioară: situația în care nervul trece printre ramurile arterei (o treime din cazuri pentru recurentul drept și o treime din cazuri pentru nervul recurent stîng).

tiroidă, urmărind ascendent, la vedere, traiectul acestuia și de a realiza exereza secționînd totdeauna vasele anterior față de nerv, în contact cu capsula tiroidiană. Astfel riscul recurențial, apreciat în literatură de la 1,2 la 8,5%, se reduce la minimum. Nu vulnerabilitatea nervului, ci marea variabilitate a situației sale este responsabilă de frecvența cu care acesta poate fi serios lezat, afirmă, încă din 1935, Berlin. Acest fapt trebuie reținut și nu dictonul fals conform căruia însăși vizualizarea nervului (prin disecție) duce la paralizie recurențială.

Dacă în primul punct clasic de reper al nervului recurent — încrucișarea cu artera tiroidiană inferioară — situația nervului față de aceasta este foarte variabilă, al doilea punct de reper, acolo unde nervul penetrează în laringe părăsind loja tiroidiană, se poate stabili cu exactitate: cornul inferior al cartilajului tiroid (Stedman, 1823; Wang, 1975). Există și posibilitatea de a palpa nervul tiroidian, ca pe o coardă, la intrarea în loja tiroidiană, înainte de încrucișarea cu artera tiroidiană inferioară (Leger, 1971).

Descoperirea celor două puncte clasice de reper — încrucișarea cu artera tiroidiană inferioară și locul de penetrare în membrana crico-tiroidiană — nu este suficientă pentru realizarea unei lobectomii totale în condiții de siguranță funcțională, deoarece prin tracționarea lobului tiroidian traiectul nervului recurent devine din rectiliniu („linia lui Lahey"), curb, putînd fi interceptat în exereză (Blondeau, 1971).

2) Traiectul în spațiul dintre claviculă și tiroidă („clavitiroidian" numit de noi), adică porțiunea de nerv înainte de intrarea în loja viscerală, poate fi reperată prin disecție și constituie locul de descoperire inițială a nervului în tehnica noastră.

Nervii recurenți au în prima parte a traiectului lor o situație și raporturi diferite. *Nervul recurent stîng,* mai lung, se desprinde din nervul vag la nivelul unde acesta încrucișează fața anterioară a crosei aortei și, trecînd prin unghiul pe care îl formează această crosă cu ligamentul lui Botal, urcă împreună cu ganglionii traheobronșici stîngi, avînd o *direcție verticală, paralelă cu traheea,* în unghiul diedru traheo-esofagian stîng; este așezat *juxtaesofagian,* dar *aproape de trahee,* fiind separat de pleură la baza gîtului, prin ligamentele cervico- și vertebropericardiace, care înglobează originea carotidei primitive stîngi și a subclaviculare stîngi. Nervul recurent stîng „este fidel axului visceral al gîtului" (Leger, 1971).

Nervul recurent drept părăsește vagul la baza gîtului, la nivelul unde nervul vag încrucișează fața anterioară a arterei subclaviculare drepte. El merge între fața anterioară a arterei și vena jugulară internă, după care descrie o ansă sub artera claviculară, intern față de artera vertebrală și ansa simpaticului. De aici, recurentul merge pe versantul intern al domului pleural drept și intră în loja viscerală. Față de recurentul stîng, el este situat în jgheabul traheo-esofagian, *mai superficial și mai îndepărtat de trahee, avînd un traiect oblic, juxtatraheal* (Fig. 5.8.).

3) În mod clasic, nervul recurent este descris ca un cordon nervos unic care, trecînd prin spațiul delimitat de planul diedru traheo-esofagian, intră în laringe penetrînd membrana cricotiroidiană.

A doua noțiune practică, de asemenea opusă descrierii clasice, este posibilitatea frecventă a *bifurcării*



Scanned with OKEN Scanner

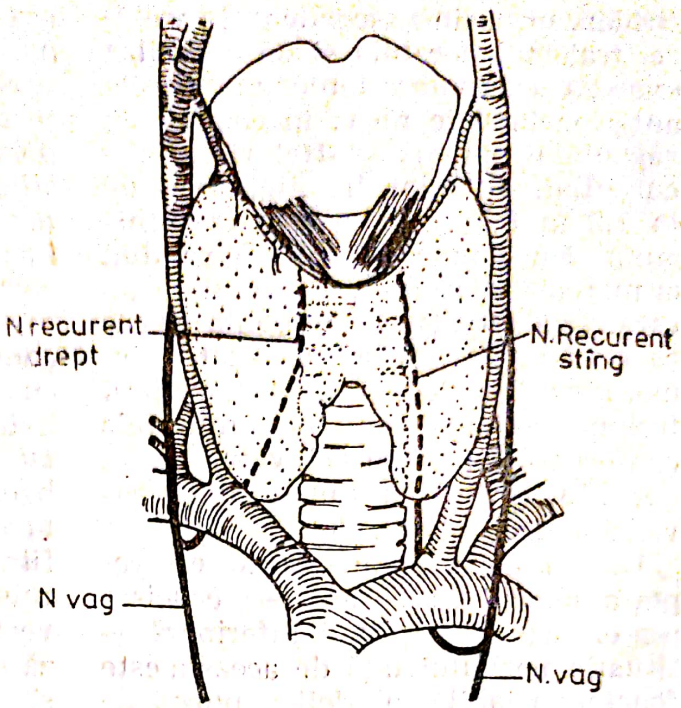

Fig. 5.8. Dispoziția schematică „clasică" a nervilor recurenți. Nervul recurent sting are dispoziție verticală juxtaesofagiană, apropiată de trahee („fidel axului visceral al gîtului"), iar nervul recurent sting are traiect oblic, juxtatraheal, dar mai îndepărtat de trahee.

sau emiterii de ramuri colaterale destinate esofagului, faringelui, traheei sau laringelui, încă înainte de încrucișarea cu artera tiroidiană inferioară (Fig. 5.9.).

În Tabelul VI sînt redate procentele în care a fost întîlnită această diviziune extralaringiană a nervului, în diverse statistici.

Chiar dacă existența, în majoritatea cazurilor, a mai multor ramuri recurențiale în loc de un singur trunchi, comunicată inițial, nu a mai fost confirmată de studiul complex

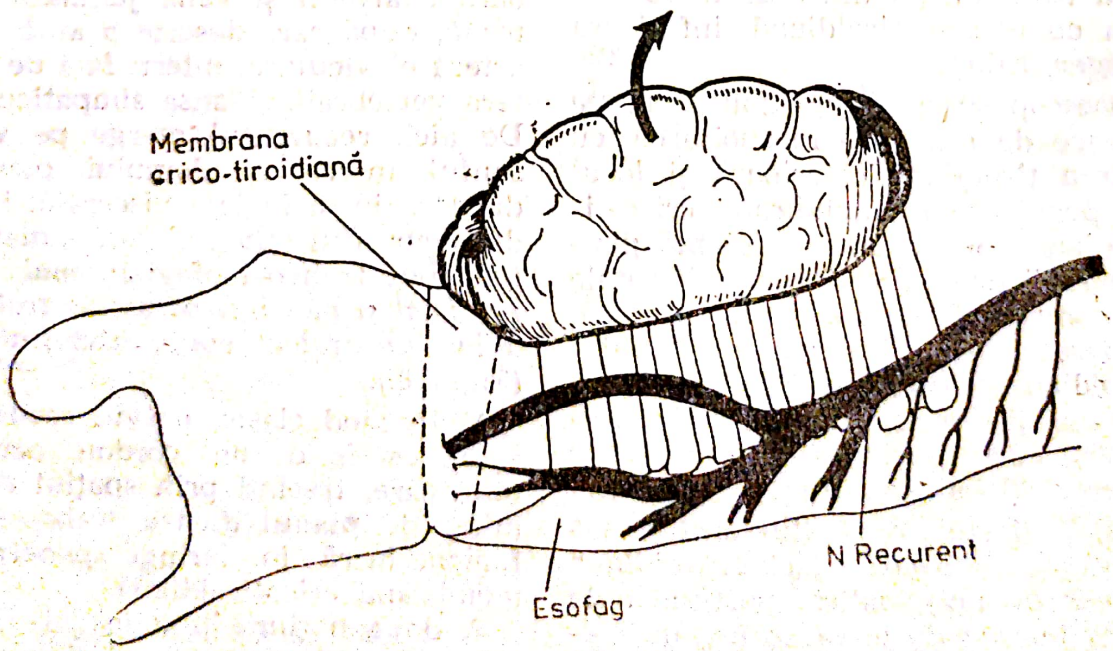

Fig. 5.9. Reprezentarea schematică a posibilității ramificării nervului recurent, care emite ramuri colaterale la esofag.

TABELUL VI — **Frecvența existenței unor ramuri multiple recurențiale comparativ cu situația clasică a prezenței unui singur trunchi nervos recurențial**

Statistica	Procentul situațiilor de diviziune recurențială
Weeks și Hinton (1942)	78%
Armstrong (1951)	73%
Morrison (1952)	43%
Bowden (1955)	33%
Clader et al. (1956)	58%
Riedel (1956)	33%
Flament et al. (1983)	25%

al lui Flament et al. (600 intervenții chirurgicale și 100 disecții pe piese de autopsie), totuși, această situație, întîlnită cel puțin într-un sfert din cazuri, atrage atenția asupra unui considerent chirurgical important: descoperirea unui nerv recurent anormal de subțire sau care nu penetrează în laringe la cornul inferior al cartilajului tiroid impune căutarea și a altor ramuri nervoase, presupunînd prezența unui nerv recurent ramificat.

Există chiar posibilitatea unei dispoziții plexiforme a nervului recurent, subliniată de Echeveria—Monares (1970) și întîlnită de Flament et al. (1983) în 1% din cazuri (Fig. 5.10.).

4) Nervul laringeu inferior a fost denumit nerv recurent deoarece după ce ia naștere din nervul vag, face o buclă sub artera subclaviculară dreaptă respectiv sub crosa aortei în stînga, urmînd apoi un traiect ascendent în regiunea cervicală (oblic la dreapta și vertical la stînga).

O altă noțiune practică este reprezentată de posibilitatea nerecurenței nervului laringeu inferior,

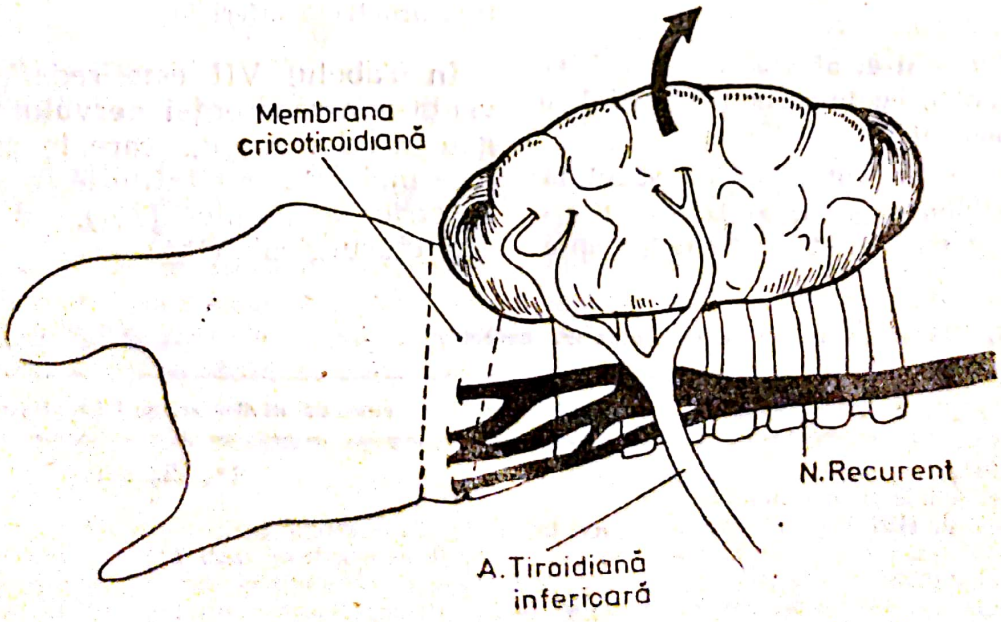

Fig. 5.10. Reprezentarea schematică a dispoziției plexiforme a nervului recurent (eventualitate rară, 1%).

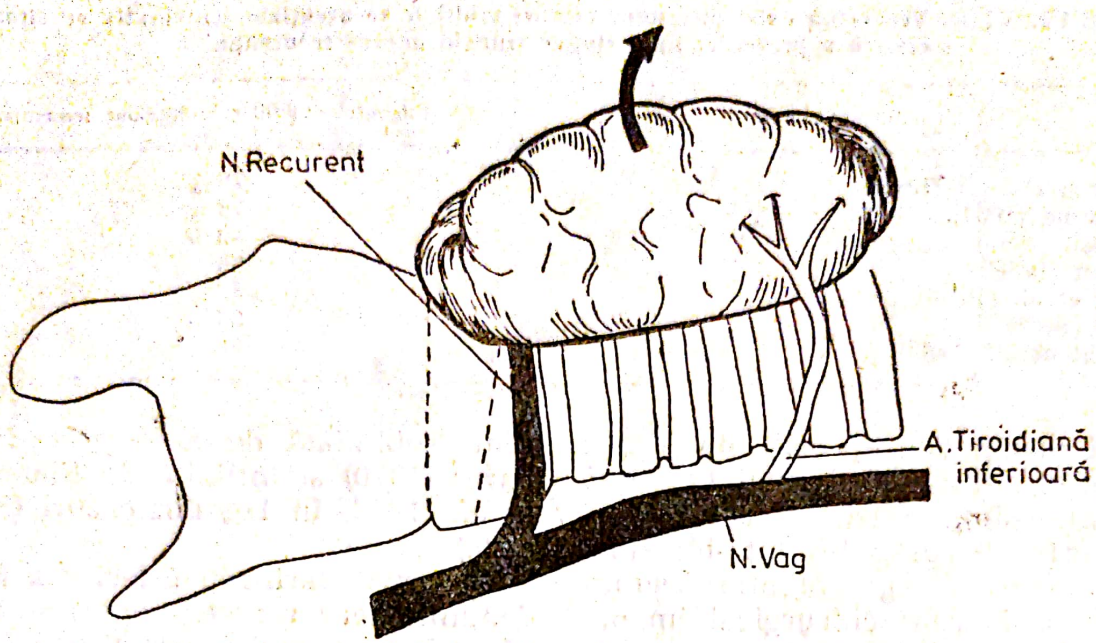

Fig. 5.11. Reprezentarea schematică a nerecurenței nervului laringeu inferior, care are traiect orizontal, după ce se desprinde din nervul vag.

posibilitate prezentă doar în partea dreaptă și legată de o anomalie de dezvoltare a arcurilor branhiale, semnalată din punct de vedere anatomic în 1823 de Stedman și sesizată ca risc chirurgical de Pemberton în 1932.

După Flament et al. (1983) există două mari varietăți, cu importanță practică, a acestei anomalii:

— Tipul 1: nervul părăsește vagul la nivelul polului superior al lobului tiroidian, luînd un traiect orizontal, spre înăuntru, pentru a intra în laringe (Fig. 5.11.);

— Tipul 2: nervul părăsește vagul la un nivel mai caudal și urmează un traiect concav ajungînd în spațiul traheo-esofagian și putînd intra în raport cu artera tiroidiană inferioară.

În Tabelul VII este redată frecvența non-recurenței nervului laringeu inferior drept, care în general este mai frecvent întîlnită în studiile strict anatomice (2%), decît în cele chirurgicale (1%).

TABELUL VII — **Nervul laringeu inferior, nerecurent.**

Statistica	Procentul nervilor laringei inferiori nerecurenți
Bowden (1955) 2169 cazuri (clinic și anatomic)	1% (22 nervi)
Sourtelle et al. (1976) serie clinică	
Proye et al. (1980) serie clinică	sub 1%
Flament et al. (1983) 100 disecții anatomice	sub 1%
	2%

Scanned with OKEN Scanner

Această anomalie nervoasă este asociată constant cu o anomalie vasculară: artera subclaviculară dreaptă ia naștere din crosa aortei în aval de originea subclaviculare stîngi și încrucișează esofagul trecînd posterior de acesta, spre membrul superior drept, determinînd uneori comprimarea acestuia pe trahee, cu apariția unei disfagii (disphagia lusoria); disfagia poate atrage atenția și clinic asupra posibilității acestei anomalii de traiect a „recurentului". În orice caz, practic, neidentificarea nervului în spațiul traheo-esofagian în porțiunea clavi-tiroidiană obligă la suspicionarea nerecurenței traiectului și la cercetarea posibilităților discrise (tipul 1 sau 2).

Încă o dată subliniem valoarea procedeului de tiroidectomie utilizat de noi (36), care descoperind în primul timp recurentul și secționînd vasele sanguine chiar la penetrarea în capsulă, fără identificarea deliberată a pediculilor arteriali și venoși principali situați la distanță de capsulă, permite păstrarea irigației glandelor paratiroide, evitarea secționării nervului laringeu superior și identificarea unui posibil traiect nerecurent al laringeului inferior.

Leger a descris în 1971 o manevră de identificare intraoperatorie a nervului recurent drept. Pentru aceasta operatorul, fiind situat în dreapta bolnavului, urmărește cu pulpa indexului stîng versantul intern al carotidei primitive pînă la trunchiul brahiocefalic. Percepția pulsațiilor vasului în segmentul său retroclavicular indică, în profunzime, zona de emergență a nervului recurent. La acest nivel, nervul se poate palpa ca a coardă și urmări ascendent.

5.3.2. Nervul laringeu extern

Este corect să vorbim în chirurgia tiroidei despre nervul laringeu extern și nu superior, deoarece doar ramura externă a nervului laringeu superior se află în cîmpul operator*. Riscul de lezare a acestuia apare în timpul eliberării polului superior al lobului tiroidian, în special cînd nervul are un lung traiect superficial, deasupra mușchiului constrictor inferior al faringelui (85—90% din cazuri) și cînd de obicei este acoperit sau în contact cu tiroida (2/3 din cazurile cu tiroida de dimensiuni normale și aproape în toate cazurile de tiroidă hipertrofiată).

Alți factori de antrenare a riscului lezării nervului laringeu extern sînt:

— traiectul intratiroidian al nervului, sub capsula proprie a tiroidei (15—30% din cazuri);

— existența unei colaterale nervoase pentru tiroidă, care va antrena în cursul tracțiunii glandei și ramura externă a laringeului superior în zona de activitate chirurgicală (pensări, ligaturi vasculare);

— traiect frecvent anterior față de artera tiroidiană superioară sau printre ramurile acesteia, cu posibilitatea secționării nervului în cursul unei hemostaze „oarbe", „în masă".

În mod practic, evitarea riscului de lezare a nervului laringeu extern nu se face prin disecția cvasi-siste-

* Nervul laringeu superior se desprinde din polul inferior al ganglionului plexiform al vagului și se îndreaptă spre laringe, pentru a se divide în spatele osului hioid într-o ramură superioară, exclusiv senzitivă și una inferioară — *nervul laringeu extern* — senzitivă (pentru mucoasa subglotică) și motorie (pentru mușchiul cricotiroidian). Mușchiul cricotiroidian este un tensor al corzilor vocale, iar paralizia acestui mușchi (prin secționarea nervului laringeu extern) determină „oboseala vocii", imposibilitatea cîntării notelor înalte și este evidențiat laringoscopic prin aspectul de coardă vocală flască, ondulantă, „ca un voal în vînt" (Mygind).

Scanned with OKEN Scanner

matică a acestuia, cum recomandă Proye et al. (1980), prin „expunerea" nervului (Lore, 1977), ci prin proscrierea ligaturii în masă a pediculului tiroidian superior și legarea acestuia din aproape în aproape, în cantact cu capsula tiroidiană. În acest fel, consecințele acestui risc vor fi reduse sub 1% (0,53% în statistica lui Paineau et al. — 1983). Esmeraldo et al. (1977) propun pentru evitarea riscului de lezare a laringelui extern secționarea mușchiului sternotiroid „ras" cu inserția pe cartilajul tiroid. În acest fel se expun în condiții bune vasele polului lobar superior, putînd fi secționate și legate individual.

5.3.3. Tulburări funcționale prin lezarea nervilor laringei

Lezarea nervului recurent (NR) aduce coarda vocală de partea afectată în poziție paramediană datorită efectului adductor al mușchiului cricotiroidian. Dacă este lezat și nervul laringeu extern (NLE), această acțiune a mușchiului cricotiroidian dispare și coarda vocală rămîne într-o poziție intermediară sau „deschisă".

Aspectele clinice pot fi grupate astfel:

1. *Lezarea unilaterală a NR.* Coarda vocală rămîne fixată în poziție paramediană. Combinarea efectului tensor al cricotiroidianului cu devierea compensatoare peste linia mediană a celeilalte corzi vocale, precum și fibrozarea corzii vocale paralizate tind să apropie cele două corzi vocale, fonația fiind relativ bună. Restabilirea unei voci normale poate fi mult accelerată prin injectarea de teflon în coarda vocală paralizată (Lewy, 1963).

2. *Lezarea de aceeași parte a NR și NLE.* Coarda vocală este în poziție intermediară. Principalele simptome sînt răgușeala și imposibilitatea de a tuși eficient. Cu timpul, procesul local de fibroză tinde să deplaseze coarda vocală spre linia mediană; acest fenomen combinat cu mișcarea compensatorie, peste linia mediană a corzii vocale contralaterale, duc, în ultimă instanță, la o voce aproape normală.

3. *Lezarea bilaterală a NR, dar cu NLE intact.* Efectul adductor al mușchilor cricotiroidieni fixează ambele corzi vocale în poziție paramediană și produce o obstrucție respiratorie aproape completă (sindromul lui Riegel). Este necesară traheostomia de urgență.

4. *Lezarea bilaterală a NR, cît și a NLE.* Corzile vor fi paralizate în poziție intermediară (sindromul Zimssen). Respirația este adecvată, dar fonația și deglutiția sînt profund influențate. Vocea răgușită și șuierătoare inițial, se ameliorează prin fibroză. Imbunătățirea calității vocii în această instanță trebuie suspectată, deoarece apropierea de poziția paramediană a corzilor fibrozate poate determina în orice moment obstrucție respiratorie și traheostomie de maximă urgență.

În mod practic, în lezarea bilaterală a NR traheostomia trebuie efectuată imediat. Dacă nu se constată o reabilitare funcțională a corzilor vocale în 6—12 luni este necesară laringofisură sau laterofixație a uneia din corzile vocale pentru păstrarea neobstruată a căii aeriene, după care traheostomia se poate suprima. Tulburările respiratrii ulterioare și disfonia se pot ameliora prin infiltrări cu teflon sau glicerină. Tucker (1975) utilizează cu succes transplantarea la nivelul mușchiului cricoaritenoid posterior a unuia din mușchii subhioidieni la care s-a păstrat nervul motor din ansa hipoglosului. Această tehnică poate fi tentată pentru a înlocui traheostomia sau aritenoidectomia.

Scanned with OKEN Scanner

5.4. Paratiroidele

Numărul glandelor paratiroide este de cel puțin 4, așa cum arată Delattre et al. (1972), iar atunci cînd se descoperă doar 3 glande, „nu am putut s-o identificăm pe a 4-a" (Lorin, 1921) sau aceasta este situată ectopic. În 20% din cazuri* există mai mult de 4 glande paratiroide, iar aceste glande suplimentare, numite „accesorii", au de fapt funcție normală, ele neputîndu-se deosebi macroscopic și microscopic de celelalte glande paratiroide.

Localizarea glandelor paratiroide este riguros constantă pentru cele superioare: acestea sînt suspendate de un foarte scurt pedicul la marginea posterioară a lobului tiroidian sau „încastrate" într-o adîncitură a capsulei în porțiunea mijlocie a feței posterioare (paratiroidele juxtacricoidiene — Wang, 1975). Paratiroida superioară stîngă este mai cranială decît cea dreaptă.

Paratiroidele inferioare au o poziție mai variabilă, dispersate pe o arie mai mare în spațiul retrotiroidian, depășind mult în sens caudal limita inferioară a tiroidei (Fig. 5.12.); paratiroida stîngă este mai caudală decît cea dreaptă (Delattre et al., 1982). În general, aria de dispersie a paratiroidelor este mai mare în stînga decît în dreapta.

Vascularizația arterială a paratiroidelor are o semnificație chirurgicală specială, deoarece interceptarea acesteia devitalizează glanda, antrenînd riscul paratireopriv. O „paratiroidă reparată" nu este și o „paratiroidă păstrată", dacă nu s-a păstrat vascularizația acesteia (Delattre et al., 1982).

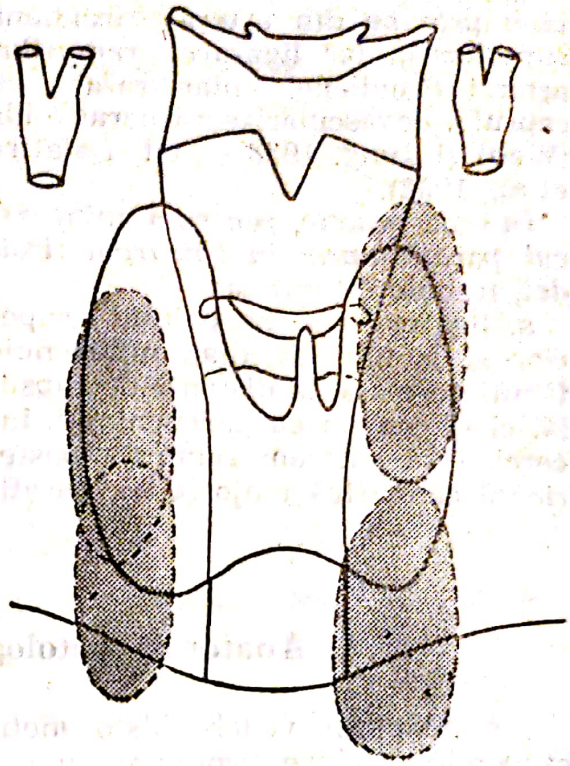

Fig. 5.12. Localizarea paratiroidelor. Ariile largi de dispersie a acestora.

În 80% din cazuri paratiroida este irigată de o singură arteră, ramură din arterele tiroidiene, mai frecvent din cele inferioare** (Bismuth et al., 1975); ea atîrnă ca „o cireașă pe codița sa" (Halsted și Evans, 1907 — cit. de Delattre et al., 1982), această arteră paratiroidiană fiind relativ lungă (peste 1 cm). Ligaturarea vaselor la abordarea capsulei tiroidiene permite evitarea riscului de devascularizare a paratiroidelor cu arteră lungă.

În 20% din cazuri, artera paratiroidiană este scurtă, 1—3 mm, poate avea traiect intracapsular (în special

---

* Acest procent analizat foarte minuțios de Delattre et al. (1972) este net superior celui comunicat de Gilmour (1938) — 6,5% și Wang (1975) — 2,5%.

** În statistica lui Delattre et al. (1982) 80% din arterele paratiroidelor superioare și peste 90% din arterele paratiroidelor inferioare provin din arterele tiroidiene inferioare.

Scanned with OKEN Scanner

cînd provine din artera tiroidiană superioară), iar ligatura ramurilor arterei tiroidiene, chiar razant cu capsula, devascularizează paratiroida (Welti și Jung, 1933 — cit. Delattre et al., 1982).

In mod practic, pentru a evita riscul paratireopriv în chirurgia tiroidei, trebuie reținut că:

a. ligatura vaselor polului superior al lobului tiroidian nu trebuie făcută în masă, la distanță de capsulă, ci în contact cu parenchimul, încercînd să păstrăm ramura posterioară care irigă majoritatea paratiroidelor cu poziție înaltă (Delattre et al., 1982).

b. Legarea ramurilor arterei tiroidiene inferioare trebuie făcută de asemenea în contact cu capsula, această precauție neputînd totuși evita riscul de devascularizare a paratiroidelor cu arteră foarte scurtă sau „lipite" de capsulă.

Aceste considerente explică existența unui risc paratireopriv apreciat în literatură, pentru chirurgia de exereză largă, pînă la 29% (Gouyat et al., 1979).

6. **Anatomie patologică** (Dr. V. Gădăleanu)

Din punct de vedere histogenetic cancerele primare tiroidiene se împart în trei categorii principale: 1) cancere cu originea în epiteliul folicular; 2) cancere cu originea în celulele parafoliculare, numite și celule „C" sau celule Hürthle (cancerele medulare) și 3) sarcoame ale țesutului conjunctiv, vaselor sanguine, țesutului limfoid (Fig. 5.13.).

În acest sens, o clasificare anatomo-patologică practică, „de lucru", a tumorilor maligne tiroidiene este aceea a lui Gérard-Marchant și Bok (1975), utilizată și în Laboratorul de patologie al Institutului Oncologic Cluj-Napoca*.

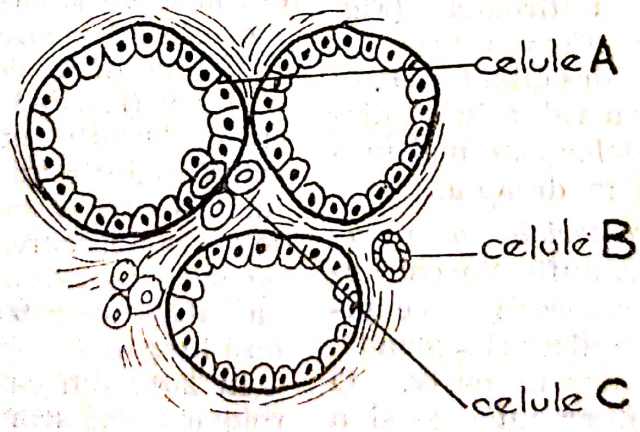

Fig. 5.13. Histogeneza cancerului tiroidian. Celulele A, foliculare; celulele B, conjunctive; celulele C, parafoliculare.

*Aceasta corespunde și clasificării OMS (Hedinger Chr., Sobin L. H. — Histological typing of thyroid tumours. International histological classification of tumours, No. 11, Geneva: World Health Organisation, 1974, pp. 17—24).

CLASIFICAREA TUMORILOR TIROIDIENE

Origine foliculară

- Carcinom diferenţiat
  - papilar
  - folicular — bine diferenţiat
    - moderat diferenţiat (trabecular)
  - cu celule clare (oxifile, Hürthle)
- Carcinom nediferenţiat
  - cu celule mici
  - cu celule fuziforme
  - cu celule gigante

Origine parafoliculară

- Carcinom medular

Origine conjunctivă

(Sarcoame ale ţesutului conjunctiv, vaselor sanguine, ţesutului limfoid).

6.1. Carcinoamele de origine foliculară

6.1.1. Carcinoamele papilare

Variază ca dimensiune, de la focare microscopice, frecvent multiple şi clinic oculte (sub 1,5 cm diametru), descoperite incidental în tiroida sau ganglionii limfatici cervicali, pînă la formaţiuni nodulare cu diametrul de 10 cm, solide sau chistice, multe din ele aparent încapsulate.

Tabloul histopatologic patognomonic este reprezentat de abundenţa formaţiunilor papilifere ramificate, fiecare din ele avînd un ax de stromă conjunctivo-vasculară, acoperită de epiteliul folicular. Acesta manifestă diferite grade de diferenţiere, de la forme tapetate de un singur rînd de celule cubice, regulate, greu de deosebit de corespondentul benign — adenomul papilifer — pînă la variante cu evidente atipii celulare, pierderea orientării acestora, pluristratificare, invazia stromei, a capsulei, formarea de placarde celulare compacte, situate la extremitatea opusă a scării de malignitate (Fig. 5.14.).

Aproape toate carcinoamele papilare conţin şi structuri foliculare. Indiferent însă de proporţia relativă dintre cele două componente, prezenţa papilelor bine definite plasează tumorile respective în categoria carcinoamelor papilifere, datorită comportamentului lor biologic similar.

Un element histologic distinctiv al carcinoamelor papilare îl constituie „corpii psamomatoşi", formaţiuni calcare, sferice, lamelare. Util, de asemenea, diagnosticului histopatologic este aspectul estompat al cromatinei nucleare şi nucleolilor, consacrat prin comparaţia cu sticla mată (ground glass).

În mod caracteristic, carcinoamele papilare cresc lent, dar netratate diseminează pe cale limfatică în ganglionii cervicali, fapt ce nu împietează însă asupra prognosticului lor bun.

Scanned with OKEN Scanner

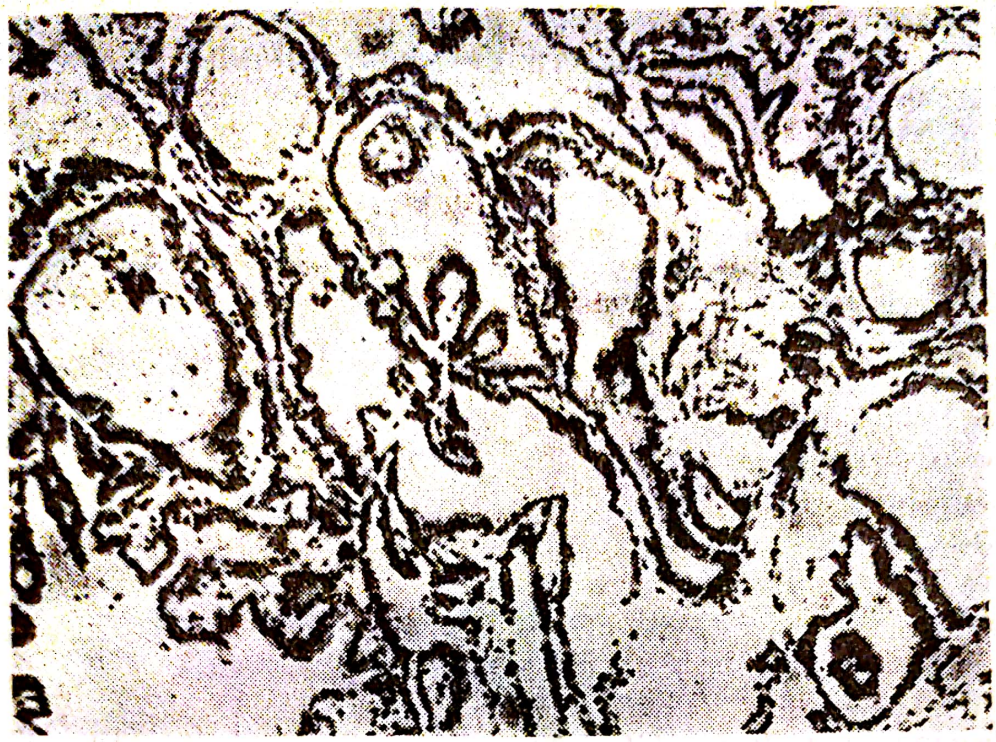

Fig. 5.14. Carcinom tiroidian papilar. Imagine microscopică.

6.1.2. Carcinoamele foliculare

Sînt definite de prezența a cel puțin cîțiva foliculi bine dezvoltați și de absența totală a structurilor papilifere.

Macroscopic, se prezintă sub două forme principale:

— noduli mici, aparent încapsulați, asemănători adenoamelor foliculare și

— formațiuni neregulate, alb-cenușii, de consistență fermă, care măresc glanda, o deformează, depășesc capsula, invadînd traheea, mușchii, vasele mari ale gîtului, nervul recurent, pielea.

Tabloul histologic este de adenocarcinom, variind de la forme bine diferențiate, alcătuite din veritabili foliculi tiroidieni cu conținut coloid (Fig. 5.15.), pînă la variante puțin diferențiate, compuse din cordoane celulare (carcinoamele trabeculare) și glande abortive lipsite de coloid. Alături de infiltrarea capsulei, invazia țesuturilor adiacente, permeația limfatică, invazia vasculară intra- și peritumorală constituie un criteriu de diagnostic histopatologic al malignității și în același timp un indicator de prognostic defavorabil. De această manifestare predilectă a carcinoamelor foliculare se leagă diseminarea hematogenă la distanță a acestora în plămîni, oase și alte viscere.

O altă varietate a carcinoamelor foliculare sînt așa-numitele *„carcinoame Hürthle"*, eponim care are la origine ipoteza, abandonată astăzi, a dezvoltării lor din celulele Hürthle, situate parafolicular. Aceste carcinoame sînt formate din celule mai mari decît cele foliculare obișnuite, au citoplasmă abundentă, eozinofilă, fin granulară și se dispun în glande rudimentare, placarde, sepa-

Scanned with OKEN Scanner

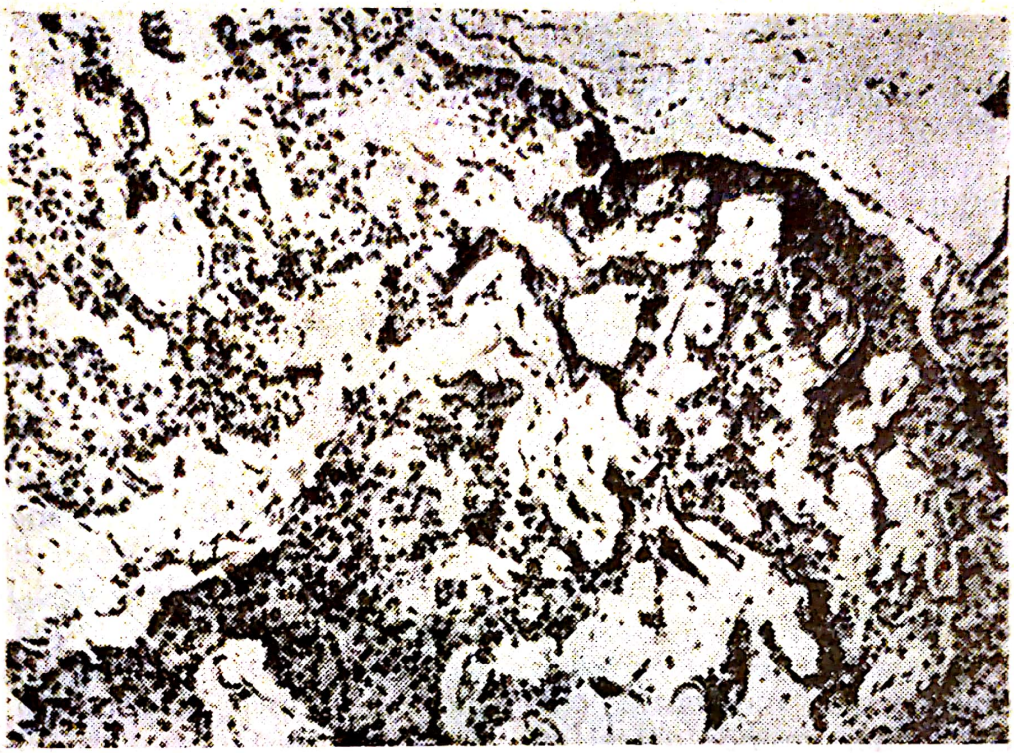

Fig. 5.15. Carcinom tiroidian folicular. Imagine microscopică.

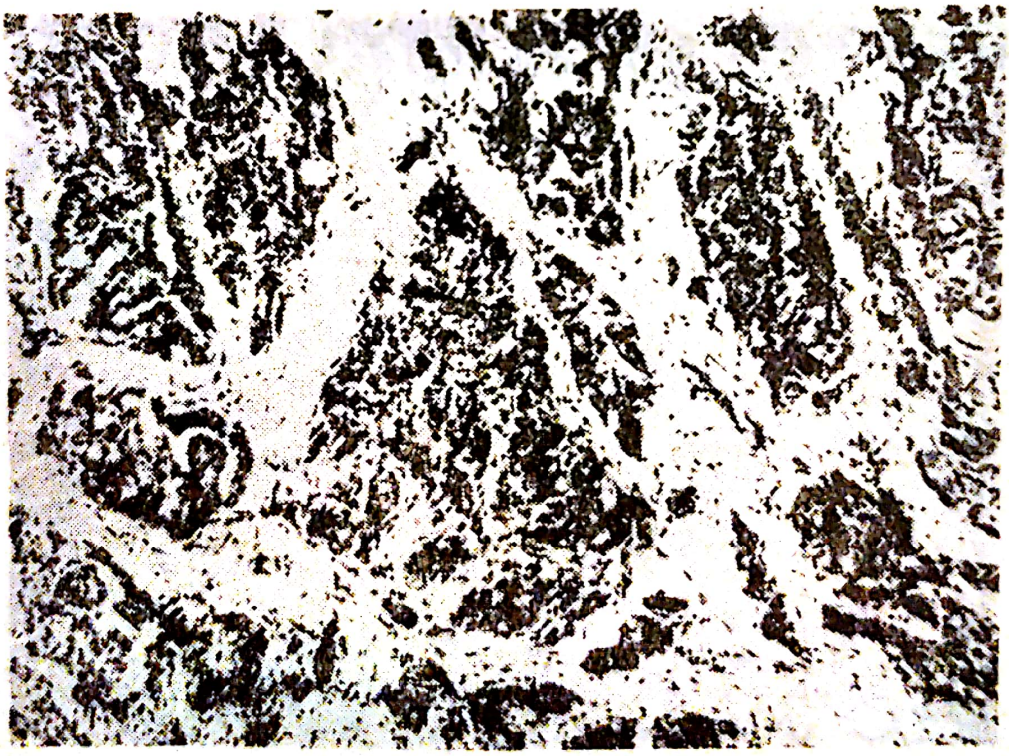

Fig. 5.16. Carcinom tiroidian nediferențiat (anaplazic). Imagine microscopică.

Scanned with OKEN Scanner

rate de stromă fibroasă. Celulele respective iau naștere prin metaplazia celulelor foliculare, sînt denumite și celule Askanazy și, fapt demn de reținut, se întîlnesc într-o mare varietate de leziuni tiroidiene netumorale. Carcinoamele Hürthle sînt greu de diferențiat de corespondetele lor benigne, mult mai frecvente de altfel, din cauza heterogenității de formă și dimensiune a celulelor adenoamelor.

6.1.4. Carcinoamele anaplazice

Sînt, în contrast cu precedentele tipuri, tumori cu malignitate ridicată. Se prezintă sub formă de mase voluminoase care în momentul explorării clinice depășesc de obicei limitele tiroidei. Histologic se caracterizează printr-o proliferare epitelială complet nediferențiată, îmbrăcînd aspecte variate în funcție de forma celulelor: mici, rotunde, fuziforme, pleomorfe; gigante; anaplazice.

Creșterea rapidă, necroza ischemică, caracterul invadant, relevă fără echivoc natura malignă a tumorii (Fig. 5.16.).

6.2. Carcinoame cu origine parafoliculară

Se prezintă ca formațiuni de dimensiuni variabile, în general palpabile, uneori bilaterale, alb-cenușii, bine circumscrise deși neîncapsulate, de consistență fermă datorată depunerilor amiloide, ceea ce face improprie denumirea consacrată a acestor tumori. Sînt formate din placarde de celule, uneori mici, de aspect epitelial, (fig. 5.17) asemănătoare celor ale tumorilor carcinoide, alteori fuziforme, compa-

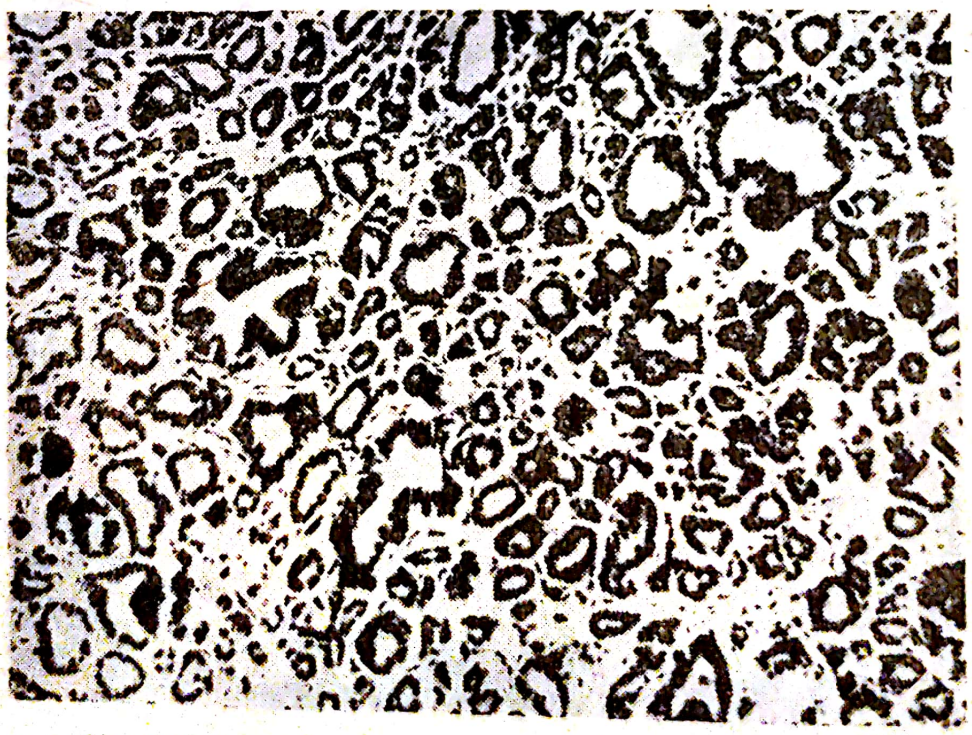

Fig. 5.17. Carcinom tiroidian medular. Imagine microscopică.

rabile sarcoamelor, separate de benzi groase de stromă fibroasă în care se depune abundent material amiloid. Tabloul histopatologic nediferențiat al acestor tumori contrastează cu comportamentul lor în general mai puțin agresiv decît al cancerelor nediferențiate de origine foliculară.

7. Istorie naturală și elemente de biologie cu semnificație terapeutică

Fiecare varietate histopatologică de cancer tiroidian are particularități biologice distincte.

7.1. Carcinomul papilar*

Este frecvent întîlnit în practică: 35% în statistica noastră, pe 290 cancere tiroidiene (unul din trei bolnavi); în S.U.A. 50% (unul din doi bolnavi) (Tabelul II — vezi pag. 145).

Carcinomul papilar este cel mai frecvent tip de cancer tiroidian la copii și tineri, dar poate apărea și la adulți și la bătrîni. În studiul lui Woolner și colab. (1961) aproape jumătate din cazurile de cancer papilar au survenit înainte de 40 de ani (Fig. 5.3.).

Debutează clinic foarte frecvent (25% din cazuri) exclusiv prin adenopatie laterocervicală, fără palparea tumorii tiroidiene (cauză frecventă de eroare în diagnosticul adenopatiilor la copii). În 50% din cazuri tumoarea tiroidiană este asociată clinic cu adenopatii palpabile (Institutul Gustave Roussy, 1962). Aceste fapte demonstrează limfofilia crescută a cancerului papilar, fapt ce va obliga chirurgul să controleze intraoperator obligatoriu toate stațiile ganglionare, limfadenectomia cervicală fiind frecvent asociată tiroidectomiei. Aspectul histopatologic este ilustrat în Fig. 5.14.

Avînd o evoluție lentă, carcinomul papilar se caracterizează printr-o malignitate locoregională (ani de zile), fapt ce explică numeroasele operații iterative pentru recidive atunci cînd nu se practică de la început o chirurgie radicală. Este singurul tip de cancer tiroidian care beneficiază maximal de tratamentul chirurgical aplicat ca unic tratament.

Radiosensibilitatea este inegală. După Fitzgerald (citat de Institutul Gustave Roussy, 1962), numai un sfert din cancerele papilare captează iodul radioactiv (^{131}I), deci cele mai multe cancere papilare nu vor putea beneficia de puternica armă terapeutică reprezentată de iodul radioactiv.

Datorită evoluției lente, malignității locoregionale și redusei tendințe la diseminare hematogenă (fiind limfofil), se explică prognosticul foarte bun al acestui tip de cancer tiroidian.

* În anul 1977, OMS a propus o simplificare a terminologiei cancerelor tiroidiene (Gérard-Marchant G., Parmentier C). Cancerele denumite clasic cancer vezicular, cancer trabecular și cancer cu celule Hürthle, în nomenclatura nouă sînt incluse sub denumirea de cancer vezicular, iar cancerul papilar și veziculo-papilar sînt astăzi incluse la cancerul papilar.

Scanned with OKEN Scanner

Ilustrăm cele de mai sus prin expunerea rezumativă a unor cazuri.

OBS.1 — O.A., bărbat de 52 ani (F.O. 170/1965): la 15 ani este operat pentru o tumoră cervicală laterală etichetată drept adenopatie banală, într-un spital de provincie. După 2 respectiv 3 ani, recidive operate incomplet. Recidivează din nou, după alți 3 ani și în 1952 este reoperat de noi pentru o tumoare care invadează jumătatea stîngă a gîtului, extinzîndu-se de la mastoidă pînă la claviculă. Pentru extirparea tumorii, care descindea și în mediastin, a fost necesară rezecția claviculei (2/3 interne). S-a practicat o hemitiroidectomie totală, cu extirparea „în bloc", a nervului recurent stîng și a porțiunii cervicale a nervului vag stîng inclusă în tumoare; limfadenectomia largă a gîtului cu extirparea în întregime a mușchiului sternocleidomastoidian și a venei jugulare interne (tehnica Ducuing). Histopatologic: carcinom papilar tiroidian. Lobul controlateral fiind normal, a fost păstrat, mai ales că subiectul era tînăr (21 ani). La controalele efectuate periodic, timp de 26 ani, nici un semn de recidivă (tratament exclusiv chirurgical). Nici o sechelă după rezecția unilaterală a vagului cervical. Vocea bitonală inițial (după rezecția deliberată a recurentului) pe parcurs s-a normalizat, datorită unei înclinări a capului spre stînga în timpul fonației (fenomen semnalat în literatură). În anul 1978 (după 26 de ani de la operația radicală) se constată în lobul păstrat o tumoră tiroidiană. Se încearcă hemitiroidectomia pe lobul tumoral. Din cauza unor hemoragii mari se renunță, practicîndu-se o simplă biopsie. Microscopic se constată existența unui cancer tiroidian de același tip histopatologic: carcinom papilar. Se face cobaltoterapie și radioterapie metabolică cu iod radioactiv. Tumora dispare și după 2 ani de la iradiere nu prezintă nici un semn de recidivă.

OBS.2 — B.C., bărbat de 47 ani (F.O. 226/1980): adenopatie laterocervicală dreaptă apărută cu doi ani înainte de internare. În acest interval, adenopatia ajunge la 8 cm diametru și devine fixă. Biopsia fragmentară efectuată în alt spital: metastază de carcinom papilar tiroidian. Internat la Institutul Oncologic Cluj (10.I. 1980): clinic și scintigrafic nu se constată tumoră tiroidiană; adenopatia metastatică nu captează iodul radioactiv. Intraoperator, prin palpare atentă, se descoperă un mic nodul dur, cu diametru de 5 mm, situat în extremitatea polului superior al lobului drept. Se practică hemitiroidectomie totală dreaptă cu istmectomie și limfadenectomie largă, cu extirparea în bloc a mușchiului sternocleidomastoidian și a venei jugulare interne. Ganglionii perirecurențiali hipertrofiați sînt extirpați, histologic fiind găsiți și ei invadați. Lobul opus (stînga) fiind normal, este lăsat pe loc. Nu se găsesc ganglioni controlaterali la controlul intraoperator. Bolnavul rămîne în evidența noastră strictă pentru o intervenție terapeutică oportună dictată de evoluția bolii.

OBS.3 — G.I., bărbat de 70 ani (F.O. 454/1980): în urmă cu 15 ani (1965) apare o adenopatie laterocervicală stîngă. După 6 ani (1971) se extirpă tumora la un spital din provincie. Cu toate că biopsia a arătat: „metastază de adenocarcinom (probabil tiroidian)" bolnavul părăsește spitalul fără un alt tratament, deoarece clinic tiroida era de aspect normal. După alți 8 ani (1979) apare o nouă adenopatie laterocervicală, tot stîngă, cu diametrul de 3 cm, fixată. Cu toate că biopsia efectuată în urmă cu 8 ani (1971) suspecta posibilitatea unui adenocarcinom tiroidian, medicul chirurg din policlinică neconstatînd clinic nici o deformare a tiroidei, trimite bolnavul cu diagnosticul de metastază ganglionară latero-cervicală cu punct de plecare neprecizat. În ianuarie 1980 se internează în Institutul Oncologic Cluj. Biopsia ganglionară: metastază masivă de carcinom papilar tiroidian, cu zone de transformare în carcinom anaplazic. Clinic și scintigrafic: tiroidă nor-

Scanned with OKEN Scanner

mală. Ganglionul latero-cervical nu captează iodul radioactiv. La intervenția operatorie, la o palpare repetată și foarte atentă a lobului stîng, se constată un mic nodul (0,5 cm diametru) care se extirpă pentru biopsie extemporanee. Se evidențiază un carcinom papilar. Se practică hemitiroidectomie totală stîngă, cu disecția recurentului, istmectomie și limfadenectomie laterocervicală stîngă lărgită (se extirpă fasciile gîtului, sternocleidobastoidianul, vena jugulară și toate grupele ganglionare — tehnica Ducuing). Examenul histopatologic nu mai evidențiază elemente tumorale în lobul stîng și istmul extirpate, evidențiind însă metastaze de carcinom papilar cu zone nediferențiate în adenopatia cervicală. Lobul opus fiind absolut normal, nu a fost extirpat. Existînd zone de carcinom anaplazic, s-a practicat cobaltoterapie: 35 Gy/16 zile/14 fracțiuni pe loja tiroidiană + 35 Gy/16 zile/14 fracțiuni pe ganglionii cervicali drepți superiori, inferior și mijlociu + 35 Gy/16 zile/14 fracțiuni pe ganglionii stîngi superior, inferior și mijlociu. Evoluție fără semne de recidivă.

7.2. Carcinomul folicular (vezicular)

Este mai puțin frecvent la noi (25%) decît cel papilar, fiind mai frecvent în alte zone geografice (54% în Franța) (Tabelul II). Jumătate din cazurile de cancer folicular survin între 40 și 60 de ani (Woolner și colab., 1961) (Fig. 5.3.).

Datorită structurii veziculare, este greu de diferențiat histologic de tiroida normală sau adenomatoasă. Subliniem importanța practică pentru chirurgi de a fi secondați de anatomopatologi versați în problema cancerelor tiroidiene, deoarece tumori etichetate ca leziuni benigne (adenoame tiroidiene) revin postoperator cu metastaze (mai frecvent osoase). Repetată biopsia (din metastază), se regăsește aspectul de adenom folicular tiroidian aparent benign. Este vorba de așa-numita „gușă benignă metastatică", care de fapt este carcinomul vezicular bine diferențiat trecut neobservat de anatomopatologul neexperimentat în patologia tiroidiană. În această capcană au căzut foarte mulți chirurgi care nu au fost secondați de un anatomopatolog competent.

În condițiile în care foliculul tiroidian este cvasinormal, trebuie luate în considerare unele semne de malignitate asupra cărora a insistat foarte mult Graham: invazia vasculară, venoasă și a capilarelor limfatice, precum și microinvazia capsulei tiroidiene (Inst. Gustave Roussy, 1962).

Există variante și subtipuri de carcinoame foliculare, multe din acestea de mică importanță pentru prognostic și tratament. De exemplu, o parte din celulele tumorii pot fi oxifile (celulele Hürthle); în alte tumori celulele pot avea citoplasmă clară, asemănătoare celulelor din carcinomul renal.

Tipul mixt, „papilar și folicular", are comportament biologic asemănător tipului papilar pur (prognostic bun).

Unele cancere tiroidiene foliculare sînt foarte agresive, invadînd structurile adiacente în stadii precoce de boală. În aceste forme, moderat diferențiate, de obicei cu structură trabeculară, invazia vasculară este constantă și ele plasează bolnavul într-o grupă de „risc crescut", la care este necesară o tiroidectomie totală completată prin terapie cu radioiod Mazzaferri et al., 1977 — cit. de Duncan și McCord, 1983).

Carcinomul vezicular tiroidian metastazînd predominant pe cale hematică, bolnavii se pot prezenta uneori cu simptomatologia metastazelor

Scanned with OKEN Scanner

osoase, declarînd că tumefacţia tiroidiană o au de foarte mulţi ani; uneori, tumoarea tiroidiană este inaparentă clinic, fiind depistată exclusiv scintigrafic (vezi obs. 5). Cancerul vezicular fiind hemofil, nu vom găsi de obicei intraoperator adenopatii regionale, fapt ce-l diferenţiază biologic de carcinomul papilar care este marcant limfofil.

Se remarcă radiosensibilitatea redusă la radioterapia externă (cobaltoterapie), fiind în schimb foarte frecvent (75% din cazuri) captant pentru iod radioactiv. Dintre cancerele tiroidiene, beneficiază maximal de tratamentul cu iod radioactiv.

Ilustrăm cele de mai sus prin două observaţii clinice:

OBS.4. — F.F., bărbat de 59 ani (F.O. 670/1976): în 1974 i se practică în provincie o tiroidectomie parţială pentru „guşă benignă" (?). După 2 ani (1976) se internează în Institutul Oncologic pentru o tumoare în regiunea sternală şi a doua tumoare la baza peretelui hemitoracelui drept. Radiologic se constată că tumoarea presternală nu interesează sternul, iar cea laterotoracică este o metastază osoasă (coastele IX şi X). Tumorile au diametrul între 8 şi 15 cm. Se extirpă tumoarea presternală de părţi moi şi tumoarea care invada coastele, pleura parietală şi o parte din diafragm. Examen histopatologic: metastaze de carcinom folicular tiroidian. Indicăm tiroidectomia totală, pe care bolnavul o refuză deoarece la examenul clinic şi scintigrafic nu se constată nici o modificare tiroidiană tumorală. Revine după 4 ani cu o tumoare tiroidiană de 8/10 cm, dură şi fixată, scintigrafic necaptantă. Datorită dimensiunilor mari ale tumorii şi extinderii ei laterocervical drept, nu se pot individualiza adenopatii. Radiografiile scheletului şi scintigrafia toracică nu evidenţiază metastaze. Se face tiroidectomie totală la nivelul lobului drept, cu istmectomie, lobul stîng fiind absent prin extirparea chirurgicală practicată cu 6 ani înainte. Tumoarea spărgînd capsula tiroidiană şi invadînd muşchiul sternocleidomastoidian şi vena jugulară internă, sîntem obligaţi să extirpăm aceste formaţiuni. Examen histopatologic: proliferare adenomatoasă tiroidiană cu zone de adenocarcinom folicular bine diferenţiat. Ganglionii laterocervicali şi recurenţiali (11 ganglioni) nu prezintă metastaze. Tratament hormonal cronic.

OBS.5. — G.A., bărbat de 45 ani (F.O. 4281/1980), observă întîmplător apariţia unei adenopatii în regiunea laterocervicală stîngă, care se biopsiază în urmă cu o lună. Rezultat histopatologic: metastază de carcinom tiroidian papilar. Este trimis în serviciul nostru. Clinic, bolnavul prezintă adenopatie reziduală; tiroida fără modificări la palpare. Scintigrafic se constată „amputarea" discretă a polului superior al lobului tiroidian stîng. Curba captării de radioiod de tip hipofuncţional. Se decide intervenţia chirurgicală. Intraoperator se decelează o formaţiune tumorală foarte mică, de mărimea unui bob de orez. Se face tiroidectomie totală extracapsulară cu disecţia ambilor nervi recurenţi, urmată de limfadenectomie regională bilaterală. Rezultat histopatologic (64566/22.X.1980): carcinom ocult tiroidian multicentric bilateral, cu caractere histologice de adenocarcinom folicular avînd metastaze în ganglionii recurenţiali drepţi şi stîngi, grupul superior şi mijlociu al ganglionilor laterocervicali drepţi şi într-un ganglion jugular stîng. Evoluţie postoperatorie normală.

Particularităţile acestui caz sînt următoarele:

— boala debutează prin adenopatie, cu tiroidă absolut normală clinic;

— nodulul constatat intraoperator corespunzător leziunii scintigrafice nu a fost malign, dar secţiuni multiple au evidenţiat un carcinom ocult multicentric,

Scanned with OKEN Scanner

invadare neoplazică la nivelul aproape tuturor grupelor ganglionare evidente;

— forma histopatologică a carcinomului tiroidian a fost de tip folicular; ea s-a păstrat și la nivelul adenopatiilor, cu excepția primului ganglion extirpat, unde structura era papilară.

7.3. Carcinomul anaplazic (sau nediferențiat)

Mai rar întîlnit la tineri și mai frecvent la adulți și bătrîni (22% pe cazuistica noastră; 40% în Anglia — statistica lui Staunton și Skeet, 1979; 71% din bolnavi au peste 60 ani în statistica lui Aldinger și colab. — Texas, 1978), se caracterizează printr-o malignitate crescută (evoluție locală rapidă, cu invadarea regiunii cervicale și metastazare frecventă).

În statistica lui Aldinger și colab. (1978) de la M.D. Anderson Hospital — Houston, jumătate din bolnavii cu cancer anaplazic tiroidian (41 din 84 de bolnavi) au fost diagnosticați în faza în care prezentau deja metastaze la distanță, iar din restul bolnavilor marea majoritate se prezentau cu cancerul invadant în ganglionii cervicali și structurile vecine glandei tiroide (stadiul III). Doar 3 bolnavi (3,4%) aveau cancerul limitat la glanda tiroidă.

De obicei este precedat de o gușă coloidochistică care a evoluat lent mulți ani și începe să se dezvolte rapid după declanșarea malignității sau se manifestă ca o creștere rapidă a regiunii cervicale anterioare, fără precizarea originii tiroidiene (Tabelul VIII).

TABELUL VIII — **Aspectul clinic al carcinomului tiroidian nediferențiat (fuzo- și gigantocelular) în statistica lui Aldinger și colab. (1978) (84 cazuri)**

	ASPECT CLINIC	Nr. cazuri
I	Istoric anterior de carcinom diferențiat cu evoluție brusc fulminantă a bolii	18
II	Gușă nediagnosticată histologic în antecedente, care intră într-un puseu de creștere rapidă	31
III	Afecțiune tiroidiană neprecizată, cu creșterea și deformarea rapidă a regiunii cervicale	25
IV	Intervenție chirurgicală pentru o leziune tumorală localizată a tiroidei, care relevează în piesă focare de carcinom fuzo- și gigantocelular	5
V	Metastaze generalizate, cu diagnostic stabilit postmortem	5

Este cel mai radiosensibil dintre cancerele tiroidiene la radioterapia externă, tumoarea tiroidiană și metastazele dispărînd aparent după cobaltoterapie; evoluția cancerului este reluată însă în scurt timp, fapt ce conferă prognosticul sumbru al carcinomului anaplazic. În seria lui Aldinger și colab. (1978) doar 7,1% din bolnavi au supraviețuit peste 5 ani. Din aceștia, succesele cele mai mari (supraviețuire de 16 ani, 7,9 ani și respectiv 7,2 ani) s-au obținut prin aplicarea unui tratament complex, la cazuri în care majoritatea masei de țesut neoplazic era carcinom dife-

Scanned with OKEN Scanner

renţiat, fiind doar puţine zone de tranziţie spre un carcinom fuzo- sau gigantocelular.

Prognosticul sumbru ţine şi de faptul că arma cea mai puternică în tratamentul metastazelor — iodul radioactiv — nu poate fi utilizat cu succes, deoarece aceste carcinoame, avînd celule nediferenţiate histologic, nu captează acest izotop.

Pentru exemplificare, redăm următoarele observaţii de carcinom tiroidian anaplazic:

OBS. 6. — R. I., bărbat de 72 ani (F.O. 1627/1978), cu o lună înainte de internare observă că regiunea tiroidiană, aparent normală pînă atunci, devine dură şi se hipertrofiază rapid. La internare se constată o tumoare tiroidiană dezvoltată în lobul stîng, foarte dură, fixă şi dureroasă, de 10/15/5 cm, cu deplasarea traheei mult spre dreapta. Scintigrafic, masa tumorală nu capta iodul radioactiv. Intraoperator se constată că tumoarea tiroidiană infiltrează musculatura subhioidiană şi ţesuturile vecine. Se face o tiroidectomie totală bilaterală; se disecă din lobul stîng cancerizat traheea şi esofagul cervical, invadaţi de tumoare, disecîndu-se şi pachetul vasculo-nervos al gîtului. Tumoarea a fost extirpată în totalitate, împreună cu o porţiune din peretele muscular esofagian (mucoasa rămînînd intactă). În jurul arterei carotide rămîn mici resturi tumorale inextirpabile. Examenul histopatologic: cancer nediferenţiat în lobul stîng tiroidian, lobul drept prezentînd un adenom folicular; peretele esofagian extirpat este invadat canceros. Nu se semnalează ganglioni invadaţi. Cobaltoterapie cervicală postoperatorie: 5000 rads. Controlul efectuat la 2 luni nu arată semne de recidivă. Deces la 8 luni postoperator prin recidivă masivă.

OBS. 7. — D.E., femeie de 67 ani (F.O. 4369/1980): este operată anterior la un spital judeţean, cu trei luni înainte pentru o „guşă cu prelungire retrosternală voluminoasă". Examenul histopatologic a relevat un cancer anaplazic. După o lună apare deformarea tumorală a regiunii cervicale anterioare, care evoluează rapid şi bolnava se internează în Institutul Oncologic Cluj-Napoca. Scintigrafia cervicală evidenţiază tiroida restantă mult hipertrofiată şi deformată, cu zone „reci" în ambii lobi tiroidieni. Scintigrafia mediastinală efectuată în completare relevează arie fixantă retrosternală cu distribuţie relativ omogenă a radioactivităţii. Radiografic se constatase o lărgire a mediastinului superior bilateral cu aproximativ 3—4 cm, de intensitate mare, omogenă şi bine delimitată spre parenchimul pulmonar, imobilă în timpul mişcărilor respiratorii. S-a stabilit diagnosticul de carcinom anaplazic recidivat, invadant pericapsular, dezvoltat pe fondul unei guşi vechi cu evoluţie retrosternală. Intervenţia chirurgicală a realizat o reducere la minimum a volumului tumoral la nivelul regiunii cervicale, fără a se aborda prelungirea retrosternală (femeie de aproape 70 ani, emaciată, ţesut sternal relativ captant, deci diferenţiat). Tratamentul cu tiroxină şi chimioterapia ulterioară au reuşit să menţină bolnava fără semne de boală timp de 15 luni, după care evoluţia s-a reluat, cu sfîrşit letal.

7.4. Carcinomul medular

Cu toate că am rezervat un capitol separat carcinomului medular, deoarece punctul de plecare este tiroidian, considerăm potrivit să prezentăm particularităţile biologice ale acestui cancer în acelaşi capitol cu celelalte cancere tiroidiene.

Este rar întîlnit în practică (1,5—3,0%) (Tabelul II). În statistica noastră, pe 290 cancere tiroidiene, am avut 4 cazuri. În ciuda faptului că apare clinic ca un cancer tiroidian, din punct de vedere fiziopatologic şi histogenetic (Fig. 13) carcinomul medular nu este un „cancer al ţesutu-

Scanned with OKEN Scanner

lui tiroidian". El nu derivă din celulele active ale tiroidei (celulele A), cum ar fi cancerele menționate anterior (cancerul papilar, folicular și anaplazic) și nici din celulele capilarelor și stromei (celulele B), cum ar fi limfosarcoamele și fibrosarcoamele tiroidiene. Acest cancer derivă din celulele C (parafoliculare) ale tiroidei, care *secretă calcitonină* (dozabilă în ser), element important pentru diagnostic, *producînd o hipercalcemie*. Face parte din sistemul celulelor APUD, recent descris și caracterizat prin tumori producătoare de amine biogene active rezultate din decarboxilarea acizilor aminați. Este asociat cu sindromul carcinoid datorat producerii de serotonină. Sindromul este asociat și cu producere de prostaglandine (Williams — citat de Starling, 1978), histaminaze și creșterea globulinelor anormale decelabile în urină, similar cu cele din mielomul multiplu. În 15% din cazuri este o boală familială, fiind asociat cu feocromocitomul și adenomul paratiroidian (adenomatoza endocrină multiplă tip II) (Graze și colab., 1978).

Histologic se caracterizează printr-o *stromă bogată în amiloid* (al doilea element important de diagnostic, primul fiind secreția de calcitonină și hipercalcemia).

Carcinomul medular produce adenopatii; nu fixează iodul radioactiv și este parțial sensibil la radioterapie.

Evoluția este lentă și prognosticul este relativ bun (supraviețuiri de 50% la 5 ani).

7.5. Cancerul tiroidian ocult

Multifocalitatea cancerului tiroidian a fost dovedită de multă vreme. Astfel, Clark (1959) constată în 58% din piesele de tiroidectomie totală pentru cancer prezența de focare microscopice multiple. Acesta a fost și motivul pentru care s-a susținut o tiroidectomie totală în orice formă de cancer tiroidian. Mai mult, Tollefsen și colab. (1964) considerau că aceste microfocare de cancer papilifer pot deveni cu timpul nediferențiate.

Experiența Clinicii Mayo (Woolner și colab., 1960) a arătat că un carcinom papilifer cu diametrul sub 1,5 cm nu a dus niciodată la deces, iar la această opinie se asociază și Clinica Lahey (Cady, 1981), care consideră suficientă o simplă excizie a unui nodul tiroidian mai mic de 1,5 cm, dacă acesta este un cancer papilifer apărut la persoane tinere (cu risc scăzut). Posibila recidivă ce va apărea ulterior va putea fi reoperată radical.

De altfel, în studiul lui Sampson, 28% din tiroidele clinic indemne, prelevate la autopsie, prezentau microfocare de carcinoame papilifere.

7.6. Cancerele secundare (metastazele în tiroidă)

Localizarea unei metastaze la nivelul tiroidei este relativ frecventă. În statistica lui Silverberg și Vidone (1966) 24% din cancerele tiroidiene sînt de fapt metastaze ale unor cancere primare cu altă localizare.

În ordinea frecvenței, tumorile primare care metastazează în tiroidă sînt: cancerele mamare, pulmonare, renale și melanoamele maligne (Shimaoka et al., 1967).

Orice tumoră tiroidiană la un bolnav cu un cancer situat la alt nivel trebuie suspicionată ca fiind o metastază a acestui cancer, ea nedeosebindu-se macroscopic de o tumoră tiroidiană primară.

Scanned with OKEN Scanner

Diagnosticul de metastază este stabilit histopatologic cu ușurință, cu excepția metastazei de cancer renal, care se confundă cu un cancer tiroidian primitiv cu celule clare.

Există și posibilitatea unei invazii tiroidiene din vecinătate, în special a cancerelor spinocelulare ale capului și gîtului.

7.7. Alte tumori maligne tiroidiene

7.7.1. Limfoamele

Tumorile limfoide pot interesa primar sau secundar glanda tiroidă. La aproximativ 20% din bolnavii cu limfoame diseminate se constată autopsic interesarea tiroidei (Meissner și Philips, 1962). Limfomul primar al glandei tiroide este relativ rar și prezintă ca particularitate biologică marea sa radiosensibilitate.

7.7.2. Sarcoamele și teratoamele maligne

Reprezintă o eventualitate foarte rară de tumori tiroidiene, cu un comportament biologic agresiv și prognostic foarte rezervat.

8. Diagnostic

8.1. Tabloul clinic

8.1.1. Simptomatologie

Suspiciunea unui cancer tiroidian trebuie ridicată în fața oricărui nodul tiroidian. În mod practic, există două situații: bolnavi care prezintă simptome legate de prezența unei tiroide tumorale (nodulare) și bolnavi cu noduli tiroidieni asimptomatici, descoperiți în cadrul unei examinări medicale de rutină.

Nodulii simptomatici survin cel mai des la bolnavi cu o tireopatie mai difuză, cum ar fi hipertiroidismul, gușa multinodulară, tiroidita acută și cronică, cancerul tiroidian nodular sau cancerele avansate.

Nodulii asimptomatici sînt de obicei formațiuni tumorale bine circumscrise, iar natura benignă sau malignă a lor se deliberează luînd în considerare o serie de elemente clinice complementare.

Astfel, modificarea volumului tumoral are o valoare diagnostică mare. Multe tumori maligne rămîn timp de ani nemodificate ca volum, pentru ca brusc, fără o cauză evidentă, să înceapă să crească. Nodulul solitar, nedureros, prezent de mai mult timp, dar care recent a crescut în volum, este aproape întotdeauna neoplazic, riscul malignității crescînd odată cu vîrsta, în special după menopauză.

Existența în antecedentele personale ale unei boli tiroidiene este importantă. Este interesant că mulți bolnavi cu adenocarcinom folicular au un trecut patologic tiroidian existent cu mulți ani înainte de stabilirea diagnosticului de cancer. Totuși, lungimea perioadei în care bolnavul prezenta deja o hipertrofie tiroidiană nu poate fi corelată cu prezența sau absența adenopatiei metastatice cervicale.

Radioterapia în antecedente, aplicată pe regiunea cervicală sau struc-

Scanned with OKEN Scanner

turile adiacente, fie pentru o hipertrofie a timusului la nou-născut, sau pentru un proces inflamator, este un factor de risc pentru apariția cancerului la copii și adulții tineri.

Simptomele subiective ale unei malfuncții tiroidiene nu sînt de obicei întîlnite în neoplasmul tiroidian. Prezența de nervozitate, pierdere ponderală, intoleranță la căldură, astenie precoce și tremurături sînt de obicei apanajul bolii Basedow, gușii hipertiroidizate sau adenomului toxic. Invers, intoleranța la frig, bradilalia cu voce guturală și hipermenoreea pot fi rezultatul unui hipotiroidism secundar unei tiroidite cronice.

Trebuie însă să accentuăm că prezența hipertiroidismului sau hipotiroidismului nu elimină posibilitatea existenței unui cancer tiroidian, deoarece se întîlnesc cancere tiroidiene și la mixedematoși și la bolnavi cu Basedow.

Durerea are importanță diagnostică în evaluarea unui nodul tiroidian. Cu excepția cancerului medular, neoplasmele tiroidiene sînt rareori dureroase. Durerea asociată cu apariția bruscă a unei mase tumorale în tiroidă este deseori un indiciu de hemoragie într-un adenom care ulterior va degenera chistic. Durerea și tensiunea la palparea întregii glande, este cel mai des revelatoare pentru o tiroidită acută sau subacută, dar cancerul medular poate da uneori un grad (mai redus) de durere și împăstare difuză în glandă.

Vocea bitonală, răgușită, este un semn important, deseori indicînd invadarea nervului recurent de către tumoră. Asemenea bolnavi trebuie examinați prin laringoscopie directă și indirectă, pentru a confirma sau infirma paralizia corzilor vocale. Bolnavii cu cancer tiroidian care au paralizie recurențială prin· invazia nervului recurent au un prognostic foarte rezervat. Deși această situație apare mai frecvent în cancerele nediferențiate, ea poate fi întîlnită și în·cancerele papilare.

Dorim să atragem atenția că nu totdeauna vocea bitonală și paralizia recurențială constatată laringoscopic echivalează cu invazia recurentului și compromiterea funcțională definitivă a acestuia. Am avut recent un astfel de caz, care prezenta în plus ulcerația mucoasei laringiene și la care disecția recurentului a fost posibilă în condiții foarte bune. La acest caz examenul histopatologic a evidențiat doar o gușă nodulară de mari dimensiuni.

Dificultatea de înghițire este greu de apreciat. Disfagia este o manifestare tîrzie a cancerului tiroidian și indică infiltrarea neoplazică a structurilor învecinate cu „fixarea", „înghețarea" glandei tiroide pe aceste structuri. Senzația de „nod în gît", *globus histericus*, poate stimula disfagia dată de tumora tiroidiană constatată obiectiv, dar în general disfagia apare doar dacă tumora este mare, infiltrativă și fixată pe zona subiacentă. De obicei, o tumoră infiltrativă cu disfagie este un cancer tiroidian.

Existența unor antecedente endocrine netiroidiene la un bolnav cu tumoră tiroidiană sau hipertrofie tiroidiană difuză trebuie să sugereze posibilitatea unui cancer medular tiroidian, întrucît un număr semnificativ din acești bolnavi au o poliendocrinopatie, în special feocromocitom (deseori familial și bilateral), hiperparatiroidism, boală Cushing, carcinoid și diabet.

Semnele de suspiciune ale unei creșteri maligne a tiroidei sînt, după Berchtold et al. (1983), următoarele:

— creșterea în termen scurt;

Scanned with OKEN Scanner

— gușă micronodulară, mai ales în regiunile neendemice*;
— hemoragia într-un nodul preexistent**;
— induratia și imobilizarea unei guși preexistente;
— țesutul tiroidian ectopic;
— gușa, după radioterapie în regiunea cervicală**.

8.1.2. Examenul obiectiv local

Corectitudinea explorării fizice și descrierii unei formațiuni tumorale tiroidiene influențează atitudinea terapeutică față de tumoră.

Dimensiunile, consistența, gradul de fluctuență și localizarea nodulului se apreciază în timpul deglutiției. Este importantă aprecierea existenței unui nodul realmente solitar sau a unei guși multinodulare, deoarece nodulul solitar trebuie totdeauna explorat chirurgical.

O atentă investigare a ariilor ganglionare regionale este obligatorie. Frecvent, în special în cancerele diferențiate ganglionii cervicali sînt mai voluminoși decît masa tumorală tiroidiană primară.

În continuare, bolnavul trebuie examinat pentru a se evidenția stigmatele hipertiroidismului sau mixedemului.

Vom descrie pe scurt aspectul normal al tiroidei, orice abatere de la acesta fiind compatibilă cu existența unui cancer. Tiroida normală este bilobată, cu lobul drept ceva mai mare decît cel stîng. Cei doi lobi sînt în mod obișnuit uniți printr-un istm; în 40% din cazuri, median există o expansiune piramidală — lobul piramidal (Lalouette). Unul sau ambii lobi tiroidieni pot fi ectopici. La nounăscut tiroida normală cîntărește 1,5 g. Ea crește progresiv în volum pînă la vîrsta de 16 ani, cînd atinge greutatea tiroidei adultului: 17±7 grame.

8.2. Explorări paraclinice și de laborator

Diagnosticul de certitudine al unui cancer tiroidian se poate stabili doar prin examen histopatologic. Trebuie reținute următoarele considerații practice:

— prevalența cancerului în tiroidele uni- și multinodulare (considerate împreună) este de 10%;
— aforismul — tiroida uninodulară este mai frecvent malignă decît cea multinodulară — trebuie pus în lumina faptului că 30—75% din tiroidele considerate uninodulare sînt, în realitate, plurinodulare (shimaoka et al., 1962);
— hipertiroidismul nu exclude cancerul. Dimpotrivă, un nodul „rece este malign într-o cincime din cazurile cu tablou clinic de hipertiroidism (21,5%, după Livadas et al., 1976).

Aceste considerații evidențiază pe de o parte noțiunea de nodul „rece", noțiune scintigrafică și pe de altă parte, necesitatea unor eforturi de diagnostic preoperator care să reducă numărul „surprizelor", deoarece abordul terapeutic diferă într-o tumoră benignă și una malignă.

8.2.1. Radiografia toracică

Este revelatoare pentru evoluția retrosternală a hipertrofiei tiroidiene

* În regiunile neendemice, nodulul rece solitar este doar în 5% din cazuri malign, după statistica lui Berchtold et al. (1983);
** Aceste două semne nu sînt recunoscute de Blondeau (care comentează articolul lui Berchtold) ca semne de suspiciune.

Scanned with OKEN Scanner

(guşa retrosternală), devierea şi compresiunea traheei de către tumoră sau o metastază pulmonară.

8.2.2. Explorarea funcţiei tiroidiene

— Determinarea metabolismului bazal este folosită de rutină în multe servicii. Valoarea acestui test constă în faptul că nu este afectat de contactul cu diferiţi compuşi iodaţi folosiţi frecvent în diagnosticul radiologic modern;

— Determinarea nivelului seric al tiroxinei (T_4) prin analiză radioimunologică este de asemenea nemodificată de compuşii iodaţi exogeni;

— Testul PBI („iodul legat proteic", protein-bound iodine test) este curent utilizat în aprecierea funcţiei tiroidiene, precum şi în orientarea asupra validităţii curbei de radioiodocaptare şi a scintigrafiei tiroidiene;

— Diferenţa obţinută din rezultatul testului PBI şi nivelul tiroxinei serice poate indica că nivelul iodului exogen (contactul anterior cu produşi iodaţi) denaturează interpretarea scintigrafiei tiroidiene la un moment dat.

8.2.3. Scintigrafia tiroidiană

Obiectivele concrete ale scintigrafiei sînt:

— stabilirea nivelului de activitate a nodulului tiroidian, care poate fi „rece" (nefuncţional, „necaptant"), cald sau „fierbinte" (hiperfuncţional, „hipercaptant", „toxic");

— evidenţierea altor noduli, nesesizaţi prin explorarea clinică;

— urmărirea obiectivă (documentată) a evoluţiei bolii tiroidiene şi a răspunsului acesteia la tratament.

Pentru ca scintigrafia să-şi poată afirma întreaga valoare, ea trebuie corelată cu examenul obiectiv. Puterea de rezoluţie scintigrafică nu scade sub 1—1,5 cm şi un mic nodul rece, cu mare risc de malignitate, poate apărea ca normal sau ca o mică arie de hipofuncţie pe scintigrafie. Swelstad et al. (1977), studiind clinic şi scintigrafic 125 bolnavi, cu antecedente de iradiere a regiunii cervicale în copilărie, constată că din cancerele analizate histopatologic, 88% aveau expresie obiectivă (lobi anormali palpatoric) şi doar 50% aveau revelaţie scintigrafică.

În mod practic (repetăm!) scintigrafia depistează nodulul tiroidian şi stabileşte dacă este „cald" sau „rece" (Fig. 5.18 şi 5.19). Pentru a se emite asemenea concluzii, trebuie îndeplinite următoarele condiţii (Attie, 1960; Bartels et al., 1962):

— nodulul să fie suficient de mare pentru a produce modificări semnificative în înregistrarea radioactivităţii;

— nodulul să constituie o zonă de dislocare sau înlocuire a ţesutului tiroidian normal, eufuncţional;

— starea funcţională a nodulului să fie semnificativ diferită faţă de restul glandei.

Următoarele situaţii corespund, după Miller et al. (1965) unui nodul cald:

— o leziune tiroidiană hiperfuncţională autonomă;

— un ţesut tiroidian cu funcţie relativ normală, dar înconjurat de arii de degenerescenţă sau tiroidită;

— un lob normal, hipertrofic sau nodular, cu absenţa congenitală sau cîştigată (postoperator) a celuilalt lob;

— o tiroidă puternic lobulată, cu asimetrie suficientă pentru ca lobul mai voluminos, prin abundenţa de ţesut, să incorporeze semnificativ mai mult iod radioactiv decît celălalt lob.

Scanned with OKEN Scanner

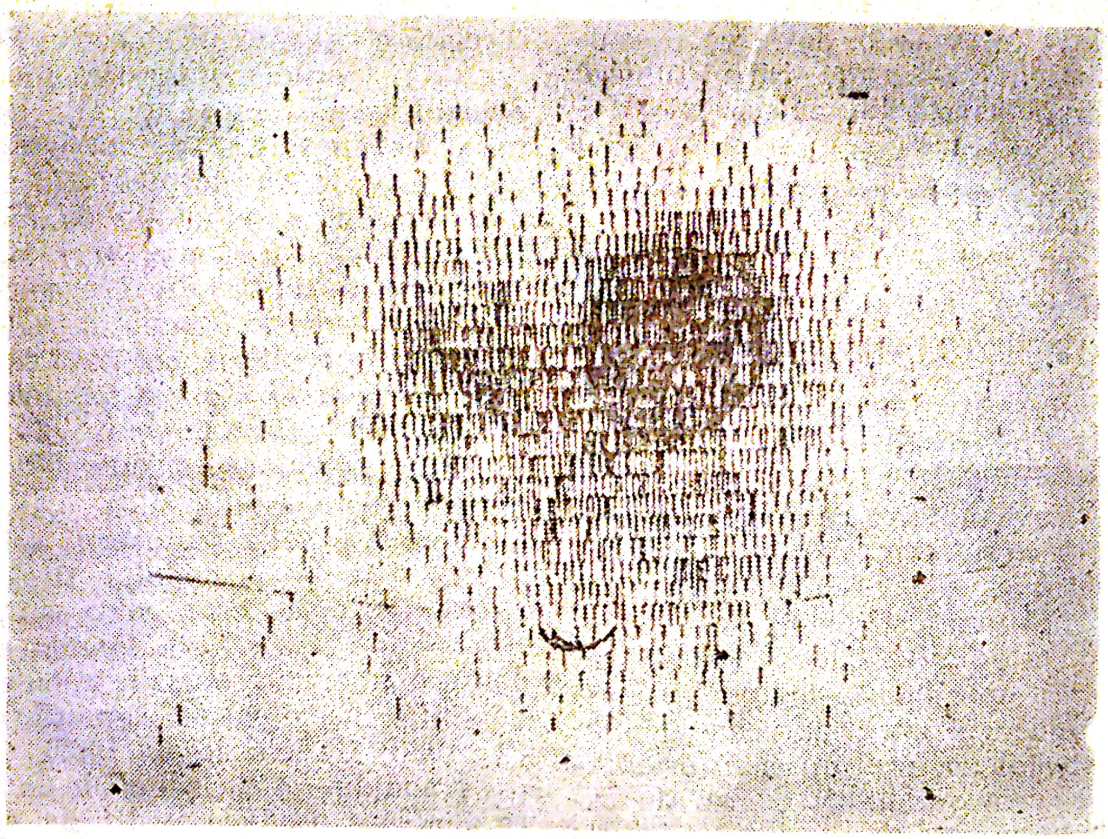

Fig. 5.18. Nodul „cald". Imagine scintigrafică (^{131}I) (Adenom toxic la debut).



Fig. 5.19. Nodul „rece". Imagine scintigrafică (^{131}I) (Carcinom tiroidian folicular).

Scanned with OKEN Scanner

Nodulii calzi sînt consideraţi benigni. Totuşi, din cînd în cînd, se constată carcinoame în tiroide cu nodul cald. Aria necaptantă în aceste cazuri poate fi mascată de nodulul cald aşezat spaţial anterior sau posterior faţă de tumora malignă (importanţa scintigrafiei de profil!).

Au fost comunicate şi carcinoame apărute într-un nodul cald, hiperfuncţional (Becker et al., 1963; Meadows, 1961; Dische, 1964), dar această situaţie este excepţională.

Concluzia generală este că asocierea unui cancer tiroidian cu un nodul hiperfuncţional este foarte rară.

Prezenţa unui nodul rece solitar în cadrul unui tablou clinic de hipertiroidism nu numai că nu exclude cancerul, ci dimpotrivă, impune cu stringenţă suspicionarea acestuia (Tabelele IX şi X).

TABELUL IX — Incidenţa malignităţii la hipertiroidieni şi eutiroidieni cu nodul rece solitar (după Livadas et al., 1976)

STATUSUL TIROIDIAN	TOTAL CAZURI	MALIGNE	
		NR. CAZURI	%
Eutiroidian	859	104	12,1
Hipertiroidian	65	14	21,5

TABELUL X — Substratul histologic al nodulului rece la 65 bolnavi cu tablou clinic de hipertiroidism

Histologic	Nr. cazuri		%
Adenom benign sau strumă hiperplazică	51		78,5
Cancer tiroidian	14		21,5
• folicular	7	50%	
• papilar	6	42%	
• anaplazic	1	7%	

În statistica lui Linder et al. (1983), din 700 bolnavi hipertiroidieni la 2,7% s-a stabilit şi diagnosticul de cancer tiroidian. Pe de altă parte (în aceeaşi statistică), la 4,2% din 550 bolnavi operaţi pentru cancer tiroidian există un tablou clinic de tireotoxicoză. Hipertiroidismul a fost mai frecvent întîlnit (8,6%) la bolnavii cu cancer papilar.

Nodulul rece apare scintigrafic ca o arie fără captare, fără activitate („cold", pentru anglo-saxoni) sau cu captare redusă („cool" pentru anglo-saxoni).

În clasificarea lui Miller et al., nodulii reci se pot împărţi în 4 clase:

Clasa 1: nodul inaparent pe scintigrafie, localizat doar prin repere clinice;

Clasa 2: nodul remarcat prin dimensiunile sale (lărgirea ariei tiroidiene) cu media densităţii de activitate radioactivă egală cu a restului lobului.

Clasa 3: conturul lobului este întrerupt, nodulul înlocuind o porţiune din lob, care la acel nivel este slab captant sau necaptant.

Scanned with OKEN Scanner

Clasa 4: nodulul este demarcat ca o arie de activitate redusă (absentă) în interiorul ariei care reprezintă lobul tiroidian.

Din punct de vedere histologic, aria de radioactivitate diminuată sau absentă poate reprezenta un adenom, un chist, un hematom, o tiroidită circumscrisă (localizată), absența congenitală a unei părți a tiroidei, un carcinom (diferențiat sau nediferențiat), un limfom.

Harrison (1968) rezumă astfel utilitatea scintigrafiei tiroidiene pentru chirurg:

— scintigrafia este valoroasă și obligatorie înainte de efectuarea unei intervenții pe tiroidă;

— cancerul survine cel mai frecvent într-un nodul rece și acesta trebuie operat;

— nodulul cald se operează doar cînd nu răspunde la tratamentul de supresiune a TSH cu hormoni tiroidieni;

— de aceea, stabilirea scintigrafică a aspectului funcțional a nodulului este hotărîtoare;

— scintigrafia cervicală laterală (din profil) este importantă pentru o corectă interpretare.

Scintigrafia tiroidiană este efectuată mai frecvent cu ^{131}I, ^{123}I, ^{99m}Tc-pertechnetat sau selenometionină. Cea mai mică iradiere a tiroidei — sub 1 rad — este realizată prin utilizarea $99m_{Tc}$, a cărui perioadă de înjumătățire este de 6 ore. ^{131}I eliberează 75 rad, avînd o perioadă de înjumătățire de 8,1 zile. ^{123}I este de asemenea un izotop optim pentru diagnostic, iradierea tiroidei fiind doar de 3—4,5 rad, iar perioada de înjumătățire de 13 ore.

În Tabelul XI sînt prezentate comparativ datele menționate.

TABELUL XI — **Radioizotopii utilizați în diagnosticul tiroidian și iradierea pe care o produc**

RIC + Scintigrafie	Doză administrată (μCi)	Doza absorbită (rad)	
		Tiroida	Integral corp
^{131}I	50	75	0,040
^{125}I	50	50	0,030
^{123}I	300	4,5	0,030
$99m_{Tc}$	2500	1,0	0,030

Doza obișnuită de ^{131}I administrat pentru determinarea captării tiroidiene este de 5 microcurie, care eliberează la nivelul tiroidei doar 6,5—9 rad. Dacă se urmărește și efectuarea unei scintigrafii, se administrează 50 microcurie, care determină o iradiere a tiroidei de 75—100 rad.

Scintigrafia cu selenometionină, introdusă de Thomas et al. în 1969, completează scintigrafia cu iod, în sensul că un nodul rece la iod, dar captant (cald) la selenometionină, în jumătate din cazuri este malign.

Alți radioizotopi utilizați sînt ^{67}Ga-lium, $^{201}Talium$, $^{131}Cesium$.

8.2.4. Drill-biopsia (puncția-biopsie „largă")

Biopsia prin puncție cu ac gros, „puncția-biopsie largă" sau drill-biopsia permite recoltarea unui fragment tisular tiroidian care poate fi

examinat histologic. Condiția este ca nodulul tiroidian să aibă diametrul de cel puțin 2 cm (Löwhagen et al., 1981). Critica adusă acestei metode este legată de rezultatele incerte date de un fragment tumoral prea mic sau rezultate fals-negative prin nețintirea leziunii, precum și de posibilitatea teoretică a diseminării și implantării de celule neoplazice pe traiectul de aspirație ca și complicații mai frecvente, de tip hemoragic.

8.2.5. Puncția-biopsie cu ac subțire

Dacă biopsia prin puncție percutană cu ac gros este criticabilă, în ultimul timp în literatură s-a creat o opinie foarte favorabilă pentru examenul citologic obținut din aspiratul prin puncție cu ac subțire (Walfish et al., 1977; Hamberger et al., 1979; Miller et al., 1979, 1981).

Tehnica biopsiei cu ac fin

Precauțiile luate sînt în mod esențial următoarele: imobilizarea fermă a leziunii, aspirația pe mai multe traiecte din leziune, deconectarea seringii înainte de retragerea acului din nodul (materialul de biopsie este cel din lumenul acului, nu aspiratul din seringă), puncționarea ușor excentrică a nodulului, pentru a se evita aspirația de material necrotic, lichefiat, din centrul tumorii.

Caracteristicile citologice ale cancerului tiroidian

Problemele de diagnostic diferențial sînt ridicate în primul rînd de formele foliculare de cancer, care nu pot fi deosebite de adenoame. De aceea, prezența de celule microfoliculare chiar uniforme ca și mărime și aspect al nucleului ridică suspiciunea unui cancer în condițiile nodulului rece solitar. Această constatare este suficientă pentru a indica explorarea chirurgicală care în accepția noastră constă în lobectomie totală cu istmectomie.

Bodo et al. (1979) găsește că materialul celular obținut prin puncție-biopsie cu ac subțire este adecvat în

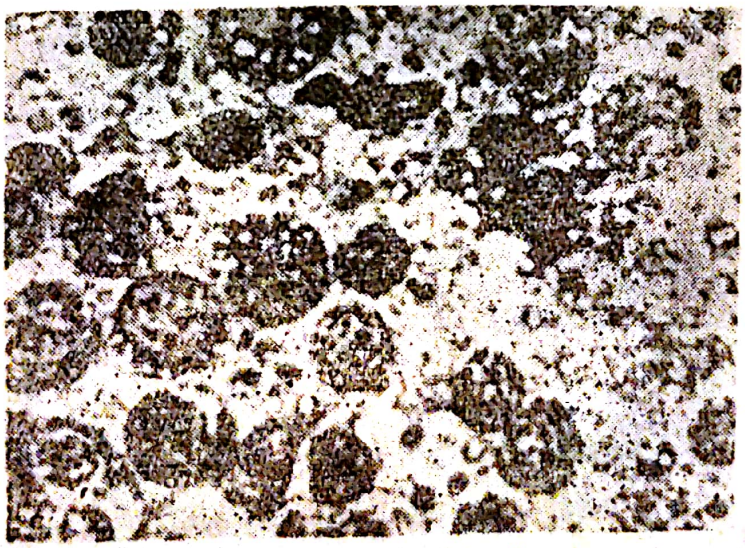

Fig. 5.20. Puncția-biopsie cu ac subțire. Imaginea microscopică a frotiului obținut prin puncționarea unui carcinom anaplazic tiroidian.

Scanned with OKEN Scanner

93% din cazuri, serie în care s-au descoperit celule maligne în 37% din cazuri.

Alte studii privind acuratețea punctiei-biopsie în stabilirea diagnosticului de malignitate sînt prezentate în Tabelul XII (după Löwhagen et al., 1981 — completat).

În rezumat:

1. Puncția-biopsie prin aspirație cu ac fin ne permite distincția între nodulii neoplazici și cei benigni (Fig. 5.20.);

2. Metoda permite de asemenea recunoașterea tipului de tumoră în majoritatea cazurilor, acuratețea maximă fiind pentru structurile papilare În carcinomul medular aspectul citologic este patognomonic și atît în carcinomul papilar, cît și în cele anaplazice puncția-biopsie ne-a ajutat foarte mult în stabilirea unui diagnostic complet.

TABELUL XII — **Diagnosticul prin puncție-biopsie cu ac subțire**

AUTORI	Nr. de pacienți	Nr. tumori maligne	Diagnostic fals-negativ %	Diagnostic fals-pozitiv %
Einhorn și Franzén (1953—1961)	177	52	7,7 (4/52)	0
Löwhagen (1961—1966)	641	103	17,4 (18/103)*	0,7 (4/538)
Löwhagen et al. (1970—1975)	412	96	9,6 (9/96)*	0
Galvan et al. (1967—1976)	1076	104	7,7 (8/104)	2
Droese (1977)	143	45	6,6 (3/45)	2
Lang et al. (1970—1977)	1097	69*	27,5 (16/69)+	0
Miller et al. (Northland Thyroid Laboratory + Henry Ford Hosp.) (1976—1979)	1350	160	8	12
Institutul Oncologic Cluj (1979—1981)	40	31	12,9 (4/31)	0

* se includ și cc. oculte; +) numai tumori foliculare.

3. În combinație cu scintigrafia, puncția-biopsie permite îmbunătățirea diagnosticului în cancerele foliculare. Totuși, puncția-biopsie nu poate face diferența între un adenom și un cancer folicular. În astfel de cazuri, diagnosticul definitiv depinde de examinarea histologică a tumorii excizate.

4. Prețul de cost al punctiei-biopsie este mai mic decît al scintigrafiei, dar este necesar (obligatoriu) un anatomopatolog sau citolog bine antrenat în citirea frotiurilor*.

* În Institutul Oncologic Cluj-Napoca toate aceste frotiuri sînt interpretate de un anumit anatomopatolog (Dr. V. Gădăleanu), existînd de altfel o adresabilitate nominală și pentru alte examinări histopatologice de înaltă specializare, fiecare din cei 5 anatomopatologi avînd anumite probleme de care sînt responsabili în mod special.

Scanned with OKEN Scanner

8.2.6. Dozarea radioimunologică a tiroglobulinei serice

Este o metodă modernă de urmărire a bolnavilor operați de cancer tiroidian, *un marker* pentru apariția recidivei sau metastazelor (Von Herle, 1975 — cit. de Maisey, 1981).

8.2.7. Măsurarea cantitativă a iodului stabil

Este o altă metodă neinvazivă (Taylor, 1981) utilizată pentru diagnosticul leziunilor neoplazice. Cancerul tiroidian are un conținut de ^{127}I stabil net inferior față de țesutul normal.

8.2.8. Biopsia extemporanee

Singura metodă care poate stabili cu certitudine diagnosticul de cancer este examenul histopatologic.

Biopsia extemporanee poate preciza diagnosticul în 95% din cazuri, dacă examenul este efectuat de un anatomopatolog foarte experimentat. După Makasawa et al. (1968), doar în 2% din cazuri diagnosticul trebuie amînat pînă la un examen al piesei incluse în parafină, iar în 3% din cazuri lamele sînt improprii pentru examenul la ghiață.

Chiar în situația unor biopsii „la parafină", lipsa unui anatomopatolog cu experiență crează posibilitatea unor frecvente greșeli de diagnostic. Grupul european de colaborare asupra cancerelor tiroidiene al EORTC atrage atenția asupra interpretărilor fals-pozitive ale unor cercetători cu experiență mai redusă privind tiroida. La un control anatomopatologic repetat al lamelor histologice provenind din diverse centre chirurgicale s-au găsit 12% interpretări fals-pozitive (adică cancer tiroidian în loc de leziune benignă), cu extreme de la 1% și 28% în funcție de calitatea anatomopatologului (Cabanne și Gérard-Marchant, 1974).

Avînd în vedere aceste considerente, în Institutul Oncologic Cluj-Napoca patologia tiroidiană este considerată o localizare „specială", examenul histopatologic efectuîndu-se de un anumit anatomopatolog (Dr. V. Gădăleanu), iar cazurile „problemă" sînt discutate în colectivul de anatomopatologi al Institutului.

8.2.9. Ecografia

Există două constatări ecografice importante pentru diagnostic:

1. prezența mai multor noduli, deci infirmarea diagnosticului clinic de nodul solitar, situație care — după Taylor și Barras (1967) — poate fi prezentă în pînă la 50%* din cazuri și care îndepărtează suspiciunea de malignitate;

2. diferențierea unui chist tiroidian de nodulul solid, care de asemenea are semnificație diagnostică, de regulă chistul nefiind malign (cu toate acestea, sînt și cazuri cu diagnostic sonografic de chist, care s-au dovedit histologic — un cancer papilar Wade, 1975).

8.2.10. Termografia

Imaginea termografică este clasificată după parametrii uzuali (intensitatea hipertermiei, suprafața de hipertermie, imaginile vasculare) în 5 categorii, de la categoria normală (T—I), la termografia cu malignitate aproape certă (T—V) (Elias, 1981).

* 36%, după Maisey et al. (1981);

Termografia negativă (T—I, T—II) sau dubioasă (T—III) nu exclude cancerul, iar imaginile din categoria T—IV și T—V sînt rareori leziuni benigne.

8.2.11. Tomografia computerizată

Această metodă neinvazivă este foarte valoroasă pentru aprecierea relațiilor de contiguitate ale tumorii cu structurile adiacente, evoluția retrosternală, contiguitatea cu traheea și esofagul.

8.3. Metodologia diagnosticului în nodulul tiroidian solitar

În mod practic, diagnosticul prezumptiv de cancer tiroidian se bazează pe trepiedul: examen clinic, scintigrafie tiroidiană și puncție-biopsie cu ac subțire.

Certitudinea diagnosticului o dă doar examenul histopatologic, adică biopsia extemporanee sau biopsia „la parafină".

Clinicianul este confruntat cu două situații concrete, în care orientarea diagnostică este diferită:

1. *Nodulul tiroidian solitar*, în care este indispensabilă o explorare completă, după un anumit protocol, pentru a discerne între indicația de tratament medical (cel puțin pentru o primă etapă) și cea de tratament chirurgical;

2. *Cancerul avansat local sau diseminat*, cu adenopatii și metastaze, în care examenul clinic este suficient de concludent pentru a impune ferm atitudinea chirurgicală.

Nodulul tiroidian solitar

1. Diagnosticul de nodul tiroidian unic (solitar) este un diagnostic clinic pozitiv și trebuie elaborat pe baza următoarelor considerente (Lucot și Boneu, 1978):

a) constatarea obiectivă a unui *nodul cervical* situat în regiunea antero-laterală a gîtului, deasupra furculiței sternale. Ascensiunea la deglutiție a acestui nodul este semnul esențial pentru afirmarea naturii tiroidiene, permițînd eliminarea originii ganglionare, musculare, subcutanate sau cutanate.

Se pot face erori de diagnostic în trei cazuri:

— în nodulul lateral și înalt situat, confundabil cu adenopatia, dacă se omite căutarea ascensiunii acestuia la deglutiție;

— în nodulul median și înalt situat, de obicei confundat cu o formațiune legată de vestigii ale tractului tireoglos;

— în nodulii jos situați, sechestrați în spatele articulației sternoclaviculare, cu mobilitatea pierdută sau plonjanți retrosternal, inaccesibili la palpare.

b) Pentru a emite diagnosticul pozitiv de nodul tiroidian solitar, trebuie întrunite cîteva condiții:

— nodulul să fie unic și intracapsular, mobil, neaderent la piele sau planurile profunde. Poate exista o hiperplazie difuză a tiroidei;

— să nu existe adenopatie cervicală sau mediastinală;

— să nu se constate metastaze manifeste clinic sau paraclinic (radiografie toracică și de schelet negativă; scintigrafii osoase negative);

— nu se exclude posibilitatea unor tulburări funcționale tiroidiene.

2. A doua etapă este cea a diagnosticului etiologic, care din punctul nostru de vedere constituie răspunsul la întrebarea dacă *nodulul solitar este un nodul canceros* (Fig. 5.21). Primul element de diagnostic este scintigrafia, care aduce o completare esențială diagnosticului clinic de no-

Scanned with OKEN Scanner

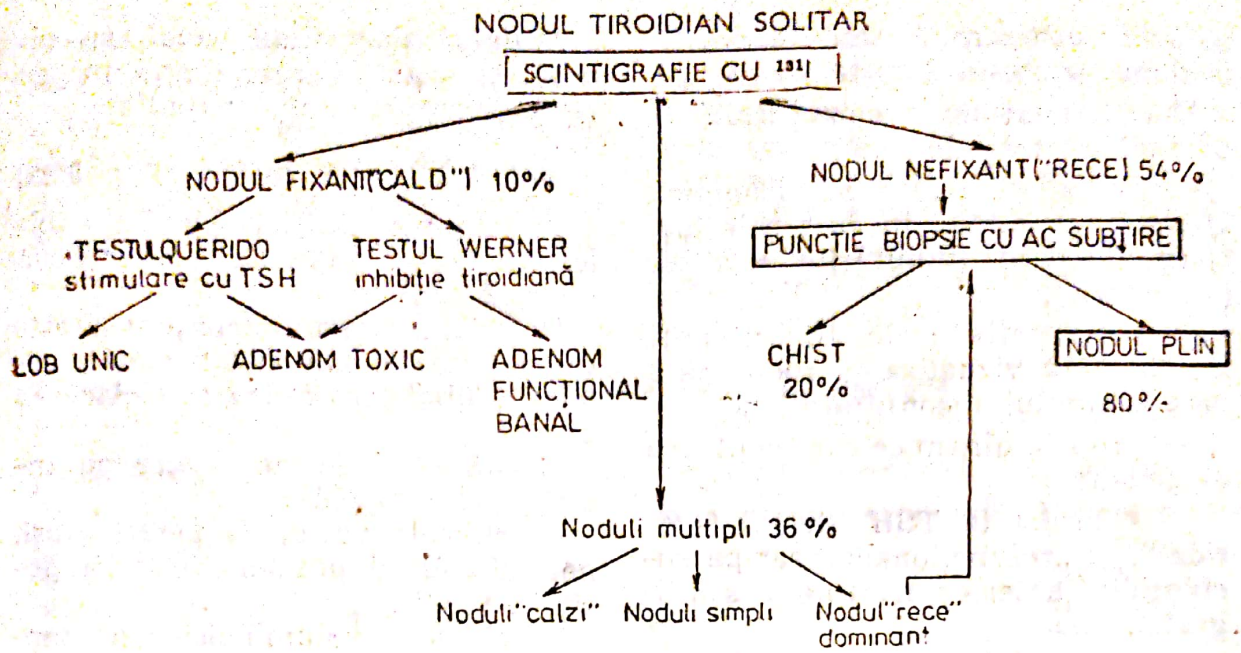

Fig. 5.21.

dul solitar, împărțindu-i în două categorii: nodul „cald" (hiperfixant), care practic elimină suspiciunea de cancer și nodul „rece" (nefixant pentru iodul radioactiv), care ridică suspiciunea unui cancer.

În medie, 20% din nodulii reci solitari sînt canceroși (Bernaille, 1978) și aproximativ 20—25% din operațiile pe glanda tiroidă în serviciile mari de chirurgie generală a tiroidei se practică pentru noduli „reci". Astfel, în statistica lui Angelescu et al. (1975) provenind din Institutul de Endocrinologie „C. I. Parhon" București, din 8000 de intervenții chirurgicale pe tiroidă 1779 au fost practicate pentru nodul rece tiroidian.

Cu toate că se apreciază că doar în 3% din cazuri se poate stabili clinic suspiciunea malignității unui nodul rece (2,75% după Angelescu et al., 1975), este obligatorie interogarea bolnavului pentru stabilirea unei eventuale iradieri a regiunii cervico-mediastinale în copilărie și pentru precizarea circumstanțelor apariției nodulului (traumatism fizic, stress, context infecțios) și modului de evoluție al acestuia (staționar sau rapid evolutiv).

De asemenea, trebuie menționat volumul nodulului, aspectul suprafeței și eventuala sensibilitate la palpare.

Revenind la diagnosticul scintigrafic, vom face în primul rînd o trecere succintă în revistă a problemelor diagnostice în nodulul cald, fără a uita să menționăm și extrema raritate (dar nu imposibilitatea!) a faptului ca un nodul cald să fie malign.

Nodulul cald

În jumătate din cazuri nodulul cald este un adenom toxic și în cealaltă jumătate din cazuri este un nodul hiperfixant banal.

Trebuie exclusă posibilitatea teoretică a existenței unui lob tiroidian unic care să simuleze o zonă hiperfixantă cu inhibarea restului de parenchim sau a unei modificări postchirurgicale cu apariția unor feno-

mene de compensare sau frenare tiroidiană pe țesutul restant.

Diagnosticul de adenom toxic se bazează pe trei elemente:

— tabloul clinic, uneori incomplet, atenuat sau atipic, în care cele mai constante sînt tulburările cardiace (tahicardia);

— scintigrafia (arie hiperfixantă izolată, fără vizualizarea spontană a parenchimului înconjurător) și

— probele dinamice care confirmă diagnosticul:

• proba la TSH (testul Quérido)*, cu „refuncționalizarea" parenchimului anterior necaptant scintigrafic,

• testul Werner, de inhibiție tiroidiană, cu realizarea unei „extincții" totale a parenchimului sănătos, în timp ce adenomul toxic, fiind autonom, nu este supus inhibiției și se individualizează și mai clar scintigrafic.

Nodulul hiperfixant banal este inhibat la testul Werner, împreună cu restul parenchimului tiroidian.

Nodulul „rece" solitar (Fig. 5.22)

Puncția-biopsie și ecografia stabilesc în cadrul nodulului „rece" două eventualități.

1) Chistul tiroidian: conținutul este seros, hematic sau sero-hematic; culoare gălbuie, roșietică sau clară ca apa.

Există două forme clinice cu indicație chirurgicală:

— chistele vechi, cu pereți groși, necolababili după puncție și imposibil de golit;

— chistele voluminoase, în tensiune, care sînt foarte dure și pot da compresiune, luînd alură pseudoneoplazică.

2) Nodulul rece solid (plin) este cel care restrînge cel mai mult eventualitățile histologice la cea de *cancer*, cu toate că și aici intră în dis-

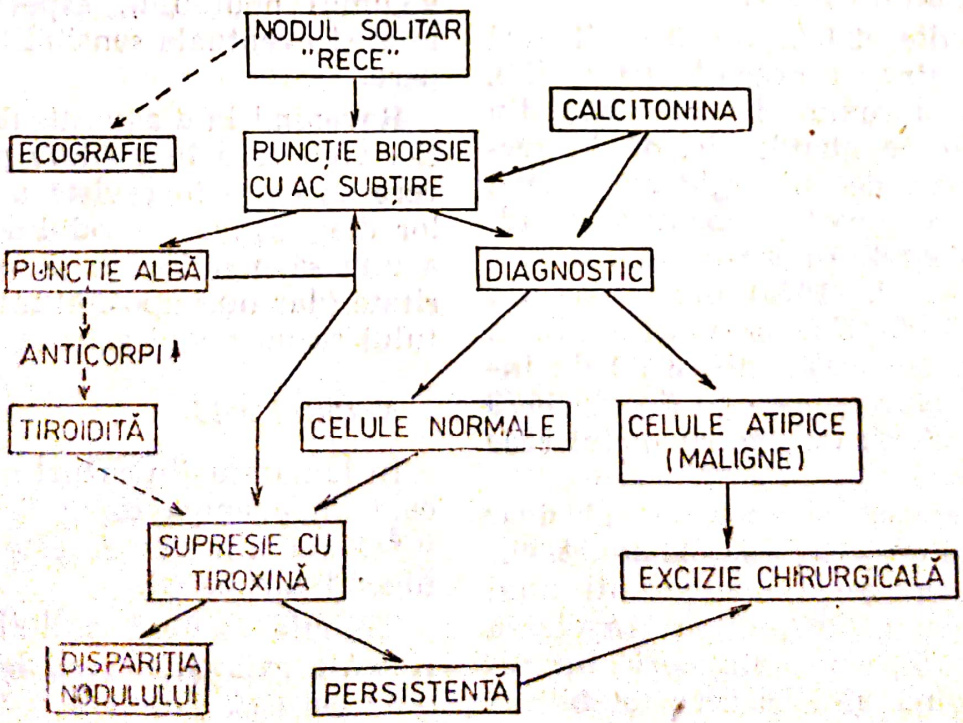

Fig. 5.22. —

* injectarea de TSH timp de 6 zile;

cuție încă două diagnostice: *adenomul* și *tiroidita cronică nodulară*.

Pentru a discerne între aceste posibilități, alături de termografie și de scintigrafie cu selenometionină, este descrisă proba debitului local al Xenonului-133. Ea constă în injectarea de ^{133}Xe cu un ac fin în centrul nodulului. Se înregistrează timp de cîteva minute evoluția radioactivității. Viteza de dispariție a ^{133}Xe este proporțională cu debitul local, care se apreciază prin timpul de înjumătățire a radioactivității. Un debit rapid este un argument în favoarea malignității (Tabelul XIII — după Lucot și Boneu, 1978).

TABELUL XIII **Diagnosticul diferențial în nodulul rece solid**

CARACTERE CLINICE	ADENOM	TIROIDITA CRONICĂ NODULARĂ	CANCER
● vechimea ● evoluția ● suprafața ● consistența	+ lentă regulată nu dură	+ lentă neregulată dură	+ rapidă neregulată dură
● semne clinice de însoțire	0	— debut infecțios inconstant — infecție latentă a căilor respiratorii-aeriene superioare — eventuale pusee dureroase, cu otalgie și febră	0
● semne biologice		— VSH crescut ± — anticorpi antitiroidieni ±	
● termografie	<II	<II	>III
● debit local cu ^{133}Xe	lent (T1/2>3 min)		rapid (T1/2<3')

Încă o dată subliniem că diagnosticul de certitudine este stabilit prin examen histopatologic. În această ordine de idei, avînd în vedere marea frecvență a cancerelor în cadrul nodulului solitar „rece", în mod practic acesta este o *entitate chirurgicală*, fiindcă indicația chirurgicală se impune nu numai cu scop terapeutic, dar și cu scop diagnostic, în special în nodulii solizi (plini).

9. Clasificarea stadială a tumorilor maligne ale glandei tiroide (Cod ICD—0 193.9) (1978)

În țara noastră este în vigoare sistemul TNM de clasificare stadială a tumorilor maligne elaborat de „Comitetul pentru clasificarea pe stadii clinice a cancerului și folosirea sa statistică" de pe lîngă UICC, care

utilizează definiții generale ale extensiei locale a tumorii sugerate de un comitet de lucru al Organizației Mondiale a Sănătății.

Redăm clasificarea TNM a cancerului tiroidian așa cum a fost comunicată în Buletinul nr. 1/1982 al Ministerului Sănătății, care reproduce broșura publicată de UICC la 1 ianuarie 1979.

Reguli de clasificare

1. Fiecare caz trebuie verificat histopatologic pentru a permite gruparea în funcție de tipul histologic. Cazurile neconfirmate vor fi raportate separat;

2. Pentru aprecierea diferitelor categorii de T, N și M este nevoie de un minimum de examinări, astfel:

— pentru categoriile de T: examenul clinic, radiografic, endoscopic și scintigrafic. Se mai pot folosi și alte metode suplimentare care vor trebui menționate, dacă acestea măresc precizia aprecierii;

— pentru categoriile de N: examenul clinic și radiografic;

— pentru categoriile de M: examenul clinic, radiografic și scintigrafic.

În cazurile în care nu se întrunește acest minimum de examinări se vor folosi simbolurile Tx, Nx sau Mx.

Ganglionii limfatici regionali

Ganglionii limfatici regionali sînt cei jugulari, traheoesofagieni bilaterali, mediastinali antero-superiori, retrofaringieni și cei situați deasupra cartilajului tiroid.

CLASIFICAREA CLINICĂ PRETERAPEUTICĂ T.N.M.

TUMORA PRIMARĂ: T

T_{is} carcinomul preinvaziv (carcinomul „in situ")
T_0 fără semne de tumoră primară
T_1 nodul unic situat într-un singur lob. cu sau fără deformarea glandei și fără modificarea mobilității
T_2 noduli multipli situați într-un singur lob, cu sau fără deformarea glandei și fără modificarea mobilității
T_3 tumoră bilaterală, cu sau fără deformarea glandei și fără modificarea mobilității, sau
nodul unic situat la nivelul istmului
T_4 tumoră depășind capsula glandei
T_x nu s-au putut realiza examinările minime necesare pentru aprecierea tumorii primare.

ADENOPATIA REGIONALĂ: N

N_0 Fără semne de invadare a ganglionilor limfatici regionali
N_1 Cu semne de invadare a ganglionilor limfatici regionali homolaterali care sînt mobili
N_2 Cu semne de invadare a ganglionilor limfatici regionali controlaterali, mediani sau bilaterali, care sînt mobili
N_3 Cu semne de invadare a ganglionilor limfatici regionali care sînt fixați
N_x Nu s-au putut realiza examinările minime necesare pentru aprecierea adenopatiei regionale.

METASTAZELE LA DISTANȚĂ: M

M_0 Fără semne de metastaze la distanță
M_1 Prezența metastazelor la distanță
M_x Nu s-au putut realiza examinările minime necesare pentru aprecierea metastazelor la distanță.

Scanned with OKEN Scanner

CLASIFICAREA POSTOPERATORIE ŞI HISTOPATOLOGICA — pTNM

Tumora primară : pT

pT_{is} Carcinomul preinvaziv (carcinomul „in situ")
pT_0 Lipsa tumorii la examenul piesei
pT_1 Nodul unic, cu un diametru egal sau sub 1 cm, nedepăşind capsula tiroidiană
pT_2 Nodul unic de peste 1 cm diametru, nedepăşind capsula tiroidiană
pT_3 Noduli multipli, uni- sau bilaterali, nedepăşind capsula tiroidiană şi/sau
Nodul istmic nedepăşind capsula tiroidiană
pT_4 Tumoră invadantă, depăşind capsula tiroidiană
pT_x Nu se poate aprecia extensia invadării.

Adenopatia regională : pN

Categoriile de pN corespund cu categoriile de N

Metastazele la distanţă : pM

Categoriile de pM corespund cu categoriile de M

Gruparea pe stadii :

Nu s-a propus încă o grupare pe stadii.

REZUMAT

GLANDA TIROIDĂ	
T_1	Nodul unic unilateral
T_2	Noduli multipli unilaterali
T_3	Noduli bilaterali sau nodul istmic
T_4	Tumoră care depăşeşte limitele glandei
N_1	Adenopatie homolaterală mobilă
N_2	Adenopatie controlaterală, mediană sau bilaterală, mobilă
N_3	Adenopatie fixată

10. Factori hotărîtori pentru prognostic şi indicaţia terapeutică

Particularităţile biologice ale diverselor tipuri histopatologice de cancer tiroidian impun o ierarhizare a factorilor de prognostic*, absolut necesară pentru stabilirea unui plan corect, individualizat, de tratament.

10.1. Tipul histopatologic

Consideraţia primordială rămîne deosebirea fundamentală de prognostic între cancerele diferenţiate (prog-

* Ca urmare a constituirii, în septembrie 1979, la San Francisco, a Asociaţiei Internaţionale a Chirurgilor Endocrinologi au fost comunicate statistici mari, cu urmărirea impecabilă a cazurilor şi s-au expus noi opinii, nesubliniate pînă în prezent, provenite din cele mai prestigioase centre de tratament al cancerului tiroidian: centrele medicale „Lahey" (Cady) şi „Scripps" (Block), Clinica de chirurgie a Universităţii din Carolina de Nord (Buckwalter), Universitatea din Michigan (Thompson), Universitatea „Vanderbilt" (O'Neill), Universitatea „Emory" din Atlanta (Rosvoll), Universitatea din Helsinki (Franssila), Grupul de studiu al tumorilor tiroidiene al EORTC (Byar) etc.

Scanned with OKEN Scanner

nostic bun), comparativ cu cele nediferențiate (prognostic defavorabil).

Spre deosebire de alte cancere, în care stadiul clinic este factorul determinant în aprecierea prognosticului și stabilirea indicației terapeutice, în cancerul tiroidian acest element ocupă un loc secundar, caracteristicile biologice legate de tipul histologic devenind elementul dominant (Tabelul XIV).

TABELUL XIV — **Prognosticul în funcție de tipul histopatologic pentru stadii incipiente (T_1-T_2)**

TIPUL HISTOPATOLOGIC	SUPRAVIEȚUIREA	
	5 ani	10 ani
DIFERENȚIAT		
Papilar	84—93% (I)	84—93% (I)
	84 % (II)	67 % (II)
	85 % (III)	80 % (III)
	90 % (IV)	80 % (IV)
Folicular (vezicular)	84—92% (I)	65—88% (I)
	70 % (II)	64 % (II)
	68 % (III)	45 % (III)
	54 % (IV)	46 % (IV)
Medular	48—55% (I)	12 % (I)
	58 % (II)	28 % (II)
	statistica EORTC	
	60 % (III)	
NEDIFERENȚIAT	0—16% (I)	0 % (I)
	15 % (III)	9 % (III)
	3 % (IV)	0 % (IV)

I statistica Ackerman—Del Regato, 1977;
II statistica Centrului Oncologic Toulouse, 1978 (Lucot—Boneu)
III statistica St. Leonard Hospital, 1979 (Staunton și Skeet, 469 cazuri)
IV statistica Clinicii Antiquaille (Mondesert) (140 cazuri) (citat de Guinet și colab., 1979).

Dorim să subliniem și posibilitatea modificării tipului histopatologic al metastazei ganglionare sau la distanță față de tumora primitivă (de la nivelul tiroidei). Aceasta se face de obicei în sensul evoluției spre anaplazie: tumora tiroidiană este diferențiată (foliculară sau papilară), iar determinările regionale sau la distanță sînt anaplazice.

Aldinger și colab. (1978) insistă asupra noțiunii de „cantitate" de țesut nediferențiat în cadrul unui carcinom nediferențiat și îl citează pe Tollefsen, care la 8 bolnavi care aveau doar focare mici de carcinom anaplazic, a înregistrat o medie de supraviețuire de 9 ani; 4 bolnavi cu focare mai mari de anaplazie au supraviețuit doar 2 ani.

Luînd în considerare doar *cancerele diferențiate*, cele mai frecvente, vom trece în revistă importanța *vîrstei bolnavului*, a stadiului clinic (cu referire specială la *semnificația adenopatiilor*) și ritmului de evoluție, care împreună cu constatările privind istoria naturală a *cancerelor*

oculte (vezi capitolul respectiv) permit o viziune nuanțată în aprecierea atitudinii terapeutice într-un caz dat de cancer tiroidian.

10.2. Vîrsta bolnavului — principalul factor de prognostic în cancerul tiroidian diferențiat

Un studiu intensiv efectuat pe 600 cancere tiroidiene diferențiate, care au fost urmărite cel puțin 15 ani la Clinica Lahey din SUA (Cady, 1981), a evidențiat cu mare pregnanță, *ca prim factor de risc în cancerele diferențiate, vîrsta*. Astfel, rata de mortalitate la bărbații mai tineri de 40 ani a fost de 8%, comparativ cu mortalitatea de 21% a bărbaților de peste 40 ani. La femei, sub vîrsta de 50 ani mortalitatea a fost de 3%, iar peste această vîrstă a crescut de 10 ori (30%). În seria lui Buckwalter și colab. (1981), din 68 de tineri (sub 21 ani) cu cancer tiroidian diferențiat urmăriți timp de 30 ani, doar unul a decedat prin cancer tiroidian. Vîrsta a fost considerată cel mai important factor de prognostic și de către Grupul de studiu al tumorilor tiroidiene al EORTC* (Byar și colab., 1979).

Aceste date corespund celor publicate și de alți autori (Halnan, 1966; Franssila, 1975; Russell și colab., 1975; Staunton și Skeet, 1979). Astfel, în statistica lui Franssila, care cuprinde toate cazurile de cancer tiroidian diagnosticate în Finlanda de-a lungul unei perioade de 5 ani, supraviețuirea după 10 ani era de 72% la bolnavii sub 50 ani și de 42% la cei peste această vîrstă. Aceeași statistică evidențiază însă intervenția și a tipului histopatologic în nuanțarea acestor diferențe: supraviețuire de 50% respectiv 69% pentru carcinomul papilar și de 49% respectiv 36% pentru carcinomul folicular. La carcinomul papilar s-a constatat că vîrsta medie a cazurilor cu tumori extinse în afara glandei a fost de 53 ani, în timp ce a celor cu tumori limitate la glandă a fost de 42 ani. Dacă însă se luau în considerare cazurile de cancer papilar în același stadiu al bolii, supraviețuirea era net legată de vîrstă: cazurile care supraviețuiau aveau vîrsta medie de 46 ani, iar cele care decedau din cauza cancerului tiroidian, 64 ani.

În statistica Institutului Gustave Roussy (Paris) (Lacour, 1977) supraviețuirea la 10 ani în carcinoamele papilare era de 98% la pacienții sub 45 ani și de numai 65% la cei de peste 45 ani.

În ceea ce privește cancerul folicular, în statistica lui Franssila (1975) diferențele de supraviețuire legate de vîrstă erau parțial datorate aspectului încapsulat sau infiltrativ al carcinomului. Astfel, supraviețuirea este de 80—95% la formele încapsulate, care în general apar la persoanele mai tinere și de 31—44% la formele infiltrative, care în general apar la persoane mai în vîrstă (Woolner și colab., 1961; Hirabayashi și colab., 1961; Franssila, 1975). Menționăm că la subiecții tineri apar foarte rar cancere nediferențiate, al căror prognostic infaust este recunoscut. Cancerele nediferențiate apar frecvent la vîrste înaintate.

Influența vîrstei asupra prognosticului rezultă mai evident din statistica lui Staunton și Skeet (1979), pe 469 cazuri și este foarte bine evidențiată în graficul de supraviețuire al tuturor bolnavilor cu cancer tiroidian papilar din Registrul Danez de

* Organizația europeană de cercetare și tratament al cancerului.

Scanned with OKEN Scanner

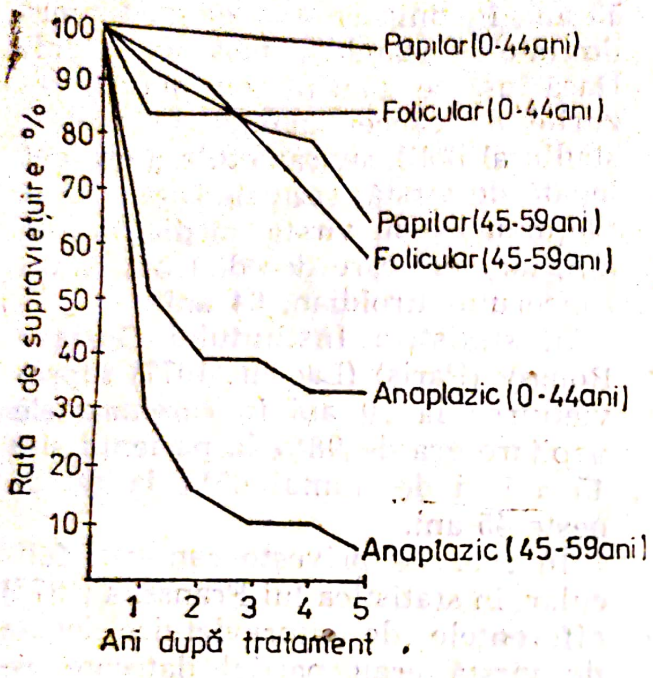

Fig. 5.23. Supraviețuirea în cancerul tiroidian, în funcție de vîrstă. Sînt redate supraviețuirile la bolanvii sub 45 ani și la cei de 45—59 ani, luîndu-se în considerare tipul histopatologic al tumorii tiroidiene (cancer papilar, folicular și anaplazic) (după Staunton și Skeet, 1979).

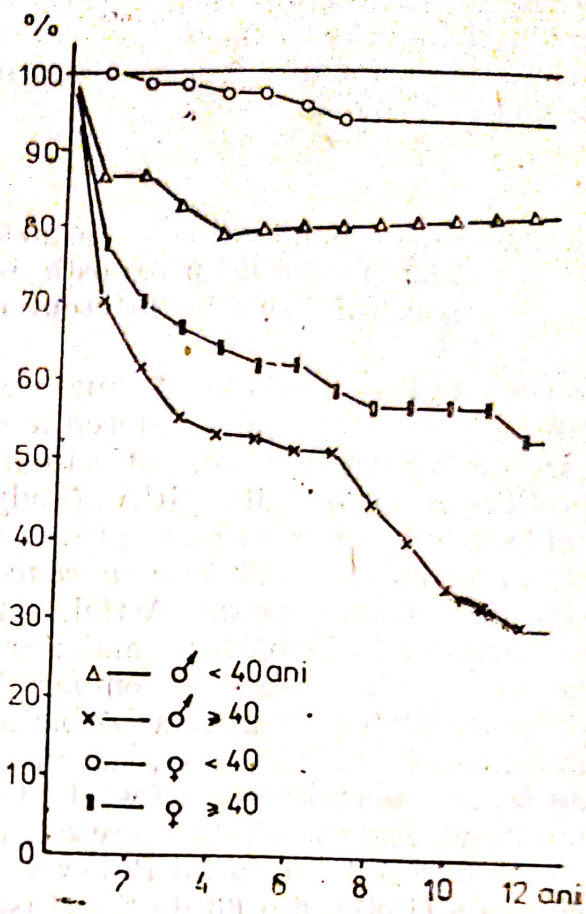

Fig. 5.24. Curbele de supraviețuire în cancerul papilar, în funcție de vîrstă și sex, pe o statistică daneză (Lindhal, 1975). Așa cum remarcă și autorul, aceste rezultate sînt mult inferioare altor statistici.

Cancer, cuprinzînd 416 cazuri verificate histologic (Lindhal, 1975) (Fig. 5.23 și 5.24) sau statistica lui Samaan et al. (1983).

10.3. Stadiul clinic TNM

Mai puțin important în cancerele anaplazice, unde boala este gravă indiferent de stadiul clinic, la cancerele diferențiate stadiul clinic devine un factor important pentru prognostic. Acesta este foarte bun la 5 ani în stadiul I (89%), vindecările scad în stadiul II la 54%, iar în stadiul III ajung la 29% (Del Regato și Spjut, 1977).

Trebuie remarcată statistica lui Staunton și Skeet (1979) privind supraviețuirea la 5 ani în funcție de unele caractere clinice ale tumorii, redate selectiv în Tabelul XV.

Aceiași autori relatează supraviețuirile în funcție de stadialitatea clinică TNM (Fig. 5.25) pe un lot de 469 bolnavi.

Este evident că în cancerele localizate, care nu au depășit capsula tiroidiană, rezultatele sînt cele mai bune.

Foarte interesant de analizat este elementul prognostic rezultat din corelarea stadialității clinice cu tipul histopatologic (Fig. 5.26) în statistica acelorași autori.

Scanned with OKEN Scanner

TABELUL XV — **Prognosticul cancerelor tiroidiene în funcție de aspectul clinic al tumorii**

STAREA CLINICĂ		Nr. cazuri	Supraviețuire la 5 ani (%)
TUMORA	— mobilă	272	68,0
	— fixată	73	8,0
GANGLIONI	— nepalpabili	379	54,0
	— mobili	85	41,0
	— fixați (N_3)	23	17,0
SUPRAFAȚA	— regulată	149	72,0
	— nodulară	250	34,0
STRIDOR	— absent	423	52,0
	— prezent	62	18,0

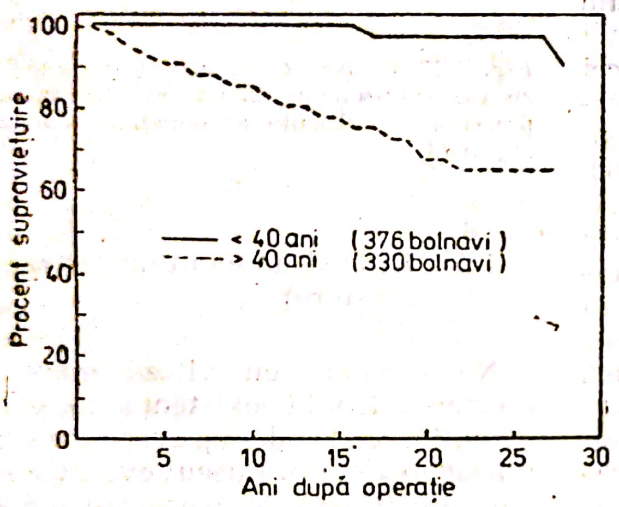

Fig. 5.25. Curbele de supraviețuire la bolnavii diagnosticați înainte și după vîrsta de 40 ani (Samaan et al., 1983 — statistică pe 706 cazuri).

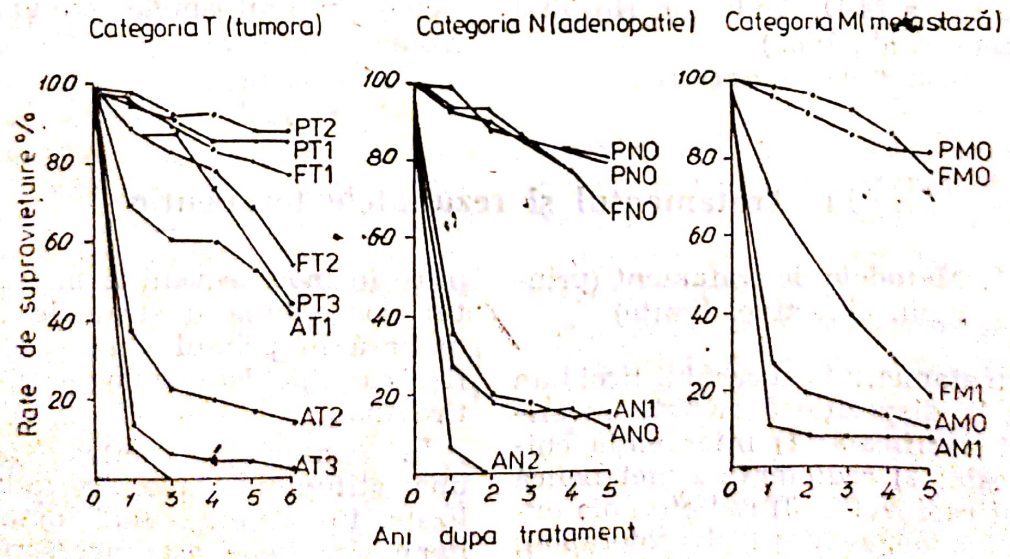

Fig. 5.26. Supraviețuirea în cancerul tiroidian în funcție de tipul histopatologic și clasificarea TNM. Astfel de exemplu PT_2 reprezintă prescurtarea simbolică pentru cancerul tiroidian papilar (P) reprezentat clinic prin noduli multipli localizați într-un singur lob, cu mobilitatea glandei păstrată (T_2) (după Staunton și Skeet, 1979).

10.4. Semnificația adenopatiei cervicale

Nu putem să nu atragem atenția asupra unui aspect contradictoriu (controversat) și paradoxal, dar foarte bine subliniat în studiul recent al lui Cady (1981) de la Clinica Lahey (SUA): *metastazele ganglionare nu agravează prognosticul.*

Acest fapt a fost remarcat și de Ibanez și colab. (1966), iar în unele lucrări s-a constatat chiar existența unui prognostic mai bun la bolnavii cu metastaze ganglionare decît la cei fără interesare ganglionară (Hirabayashi și colab., 1966; Clark și colab., 1967; Cady și colab., 1976, 1981).

Menționăm de exemplu că în statistica lui Cady (1981) nici unul din bolnavii care aveau peste 10 ganglioni limfatici regionali invadați nu a avut vîrsta peste 50 ani, peste 80% dintre aceștia fiind sub 40 ani, adică în categoria de bolnavi cu risc foarte scăzut de deces prin cancer tiroidian. În același sens pledează și graficul din Fig. 5.27, referitor la statistica de la M.D. Anderson Hospital (Samaan et al., 1983).

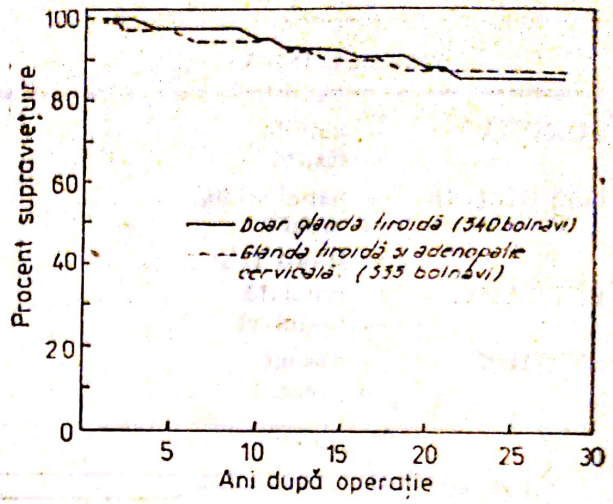

Fig. 5.27. Curbele de supraviețuire la bolnavii cu cancer tiroidian diferențiat, în funcție de prezența sau absența adenopatiei (Samaan et al., 1983).

10.5. Ritmul de evoluție (viteza de creștere)

Neoplasmele cu viteză mare de creștere denotă existența puseului evolutiv, factor de agravare evidentă a prognosticului. Puseul evolutiv este frecvent întîlnit în cancerele anaplazice și în limfoamele maligne tiroidiene.

11. Tratamentul și rezultatele terapeutice

11.1. Metodele de tratament (principii, obiective, limite)

În tratamentul cancerului tiroidian avem la dispoziție 5 metode cu eficiență verificată: 1) intervenția chirurgicală; 2) radioterapia metabolică cu iod radioactiv; 3) radioterapia externă cu megavoltaj (cobaltoterapia); 4) hormonoterapia și 5) chimioterapia cu citostatice.

Pentru ca rezultatele să fie optime, este necesar ca aceste metode să intre în mod secvențial în tratamentul bolii, după o strategie care se bazează în primul rînd pe biologia fiecărui tip histopatologic de cancer tiroidian.

În consecință, pentru stabilirea unei atitudini terapeutice individualizate, în prezența unei tumori maligne tiroidiene este necesară existența unui colectiv de indicație terapeutică pluridisciplinar (chirurg, endocrinolog, anatomopatolog, radioterapeut, specialist în medicina nu-

Scanned with OKEN Scanner

cleară, explorări și tratament cu radioiod).

Membrii acestui colectiv trebuie să cunoască foarte bine problemele patologiei tiroidiene, biologia cancerului tiroidian, diagnosticul complex: clinic, anatomopatologic, izotopic; echipa chirurgicală în mod obligatoriu trebuie să cunoască tehnicile de disecție a nervului recurent, de tiroidectomie totală, de evidare ganglionară. Radioterapeutul trebuie să aibă la dispoziție aparatul de cobaltoterapie, iar anatomopatologul aparatura și o experiență mare cîștigată în precizarea diagnosticului prin biopsie extemporanee.

Preferabil să existe 2—3 anatomopatologi, care să interpreteze la microscop multiplele secțiuni din tumora tiroidiană, pentru a preciza în cît mai scurt timp (maximum 30 minute) dacă tumora este canceroasă sau necanceroasă.

Toate aceste elemente demonstrează că tumorile tiroidiene nu pot fi tratate în orice spital, ele trebuind să fie dirijate spre centre spitalicești care dispun de condițiile complexe expuse mai sus (spitalul județean, clinici universitare, institute oncologice, Institutul de Endocrinologie).

O condiție obligatorie pentru echipa de medici care își asumă responsabilitatea tratamentului tumorilor tiroidiene este asigurarea unui control periodic postterapeutic bine reglat (dispensarizare obligatorie).

Există situații în care atitudinea terapeutică trebuie deliberat strict individualizată, deoarece ele se găsesc teoretic și practic într-o zonă „fierbinte", controversată în literatură. Astfel, atitudinea chirurgicală în nodulul solitar necaptant diferă de la o școală la alta, cu argumente care nu pot fi respinse sau acceptate în totalitate.

Motivul principal al acestei controverse este evoluția foarte înceată a cancerului tiroidian diferențiat, ceea ce face ca intervalul de timp necesar pentru aprecierea rezultatelor tratamentului să fie foarte lung.

Pot exista recidive și după 25 ani de la instituirea tratamentului, care aparent a eradicat boala. Astfel, în statistica lui Gardet et al. (1977) din 74 bolnavi care au supraviețuit mai mult de 20 ani după tratamentul inițial, 14 au decedat prin cancer tiroidian, între 22 și 34 ani de la stabilirea diagnosticului.

Pentru cancerele papilare, aproximativ jumătate din recidive survin între 1 și 5 ani de la instituirea tratamentului și în general mai puțini bolnavi cu cancere diferențiate decedează în primul deceniu după tratament, decît în cel de al doilea deceniu (Verby et al., 1969; Simpson și Carruthers, 1978).

Aceste considerații contrazic afirmația că *bolnavii avînd cancer tiroidian diferențiat mor cu acest cancer, dar nu din cauza acestui cancer.*

11.1.1. Tratamentul chirurgical

Extirparea chirurgicală constituie metoda *cea mai importantă* în tratamentul cancerului tiroidian localizat.

Obiectivele tratamentului chirurgical sînt următoarele:

- îndepărtarea tiroidei cancerizate;
- exereza ganglionilor limfatici regionali accesibili;
- inducerea unei hipersecreții de TSH care face mai apt țesutul canceros diferențiat restant pentru a capta iodul radioactiv administrat cu scop terapeutic;
- extirparea recidivelor și metastazelor unice și accesibile;
- biopsia metastazelor accesibile.

Scanned with OKEN Scanner

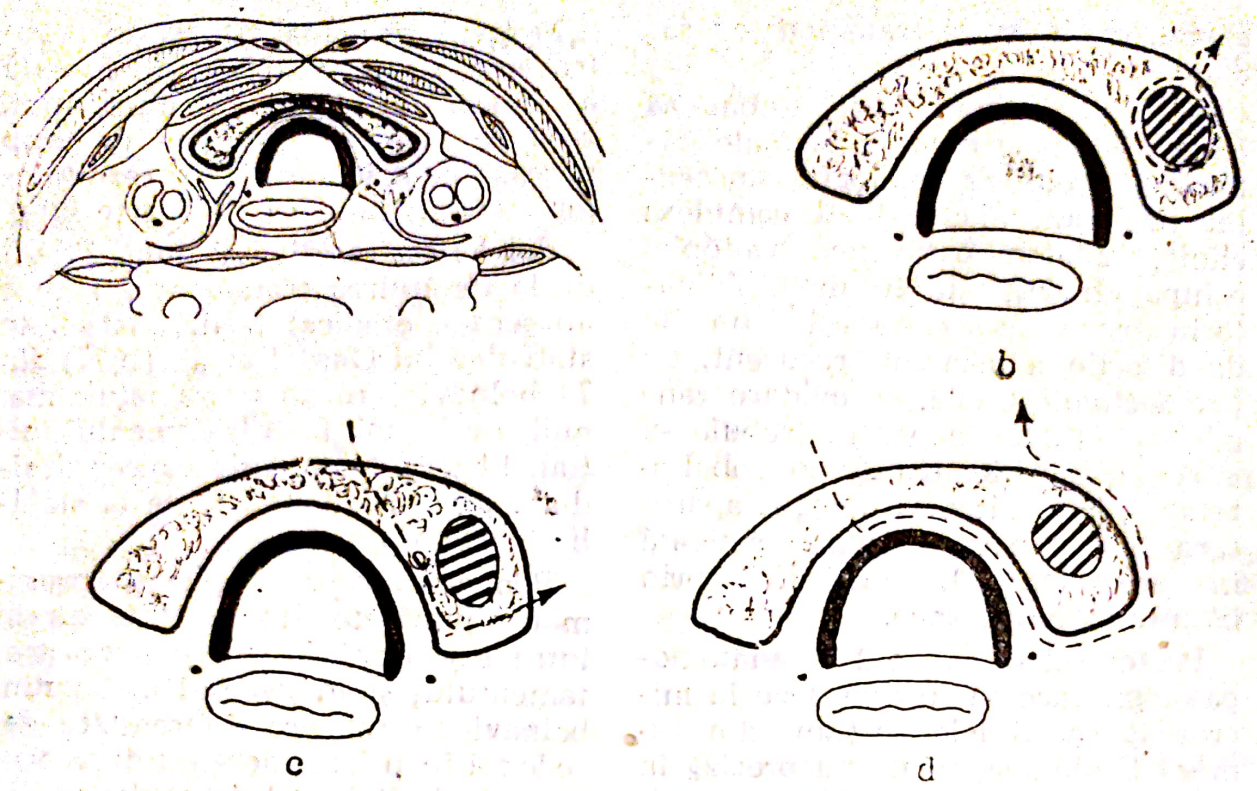

Fig. 5.28. Posibilităţi de extirpare a nodulului „rece" tiroidian. *a)* secţiune schematică prin loja tiroidiană; *b)* enucleerea nodulului; *c)* lobectomie parţială; *d)* loboistmectomie totală.

În cadrul tratamentului chirurgical, domeniul controversat este cel al întinderii exerezei atunci cînd leziunea neoplazică este mică şi bine delimitată, aşa cum este cazul nodulului „rece" solitar.

A) *CHIRURGIA ÎN NODULUL RECE TIROIDIAN*

Prima etapă în abordarea chirurgicală a nodulului rece tiroidian solitar este aceea de stabilire a unui diagnostic de certitudine privind benignitatea sau malignitatea nodulului.

În extirparea nodulului pentru biopsie s-au propus trei atitudini:

a. *enucleerea nodulului*, practicată odinioară, este cu totul respinsă (Fig. 5.28) ca fiind periculoasă, deoarece dacă nodulul rece se dovedeşte a fi malign, riscul de implantare a celulelor maligne este crescut. De asemenea, nu se poate aprecia eventuala diseminare malignă microscopică în lobul tiroidian afectat şi rămas pe loc;

b) *lobectomia parţială*, care a fost admisă de unii chirurgi (Abbes, 1974; Angelescu, 1975), deoarece se scoate nodulul rece împreună cu o porţiune foarte întinsă de ţesut tiroidian perinodular (Fig. 5.28 c). Acest fapt permite histopatologului să studieze întregul nodul rece, pentru a afirma sau infirma malignitatea. În cazul confirmării malignităţii, chiar dacă nu se găsesc celule în ţesutul de vecinătate extirpat, se va trece imediat la tiroidectomie (lobectomie) totală extracapsulară a lobului afectat, cu extirparea întregului istm. Istmul va fi examinat histologic extemporaneu şi dacă se găsesc elemente de malignitate, se extirpă şi lobul opus.

c) *loboistmectomia totală* pentru orice nodul rece (Fig. 5.28 d), con-

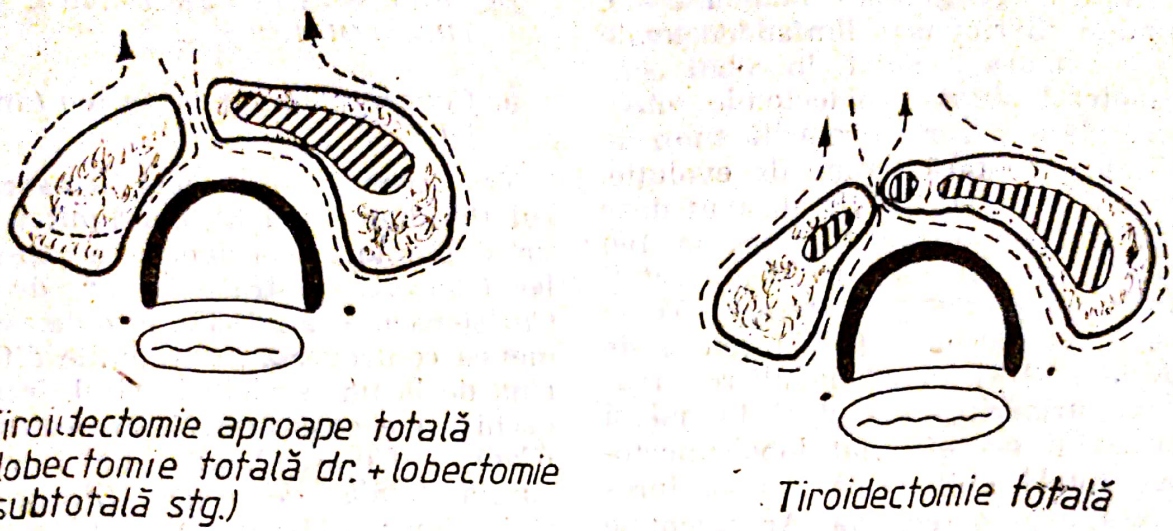

5.29. **Exereza tiroidiană în nodulul tiroidian malign.**

duită admisă de acei chirurgi care au experiență mare în tiroidectomia totală cu disecția recurentului. Se face examen histologic extemporaneu al nodulului rece și, în cazul cînd este malign, se controlează histologic și istmul prin multiple secțiuni.

În situația particulară a nodulului rece solitar, la care confirmarea diagnosticului de malignitate s-a efectuat pe piesa de lobectomie totală, constatîndu-se un carcinom diferențiat, există de asemenea două atitudini:

— efectuarea în completare a unei lobectomii aproape totale sau subtotale controlaterale, realizîndu-se astfel o tiroidectomie aproape totală (Fig. 5.29) ca tratament chirurgical al nodulului rece (Savoie, 1977; Doci, 1977; Russell, 1963; Buraggi et al., 1973; Brennan și Bloomer, 1982; Samaan et al., 1983);

— considerarea lobectomiei totale ca act terapeutic suficient pentru rezolvarea acestui tip limitat de cancer tiroidian.

Argumentul pentru tiroidectomia totală, chiar și în cazul nodulului rece solitar, era observația histopatologică conform căreia în cancerul tiroidian există microfocare neoplazice microscopice în lobul controlateral aparent sănătos, în proporție de 30—70% din cazuri. Doci (1977), pe 157 cazuri de tiroidectomii totale, a constatat multifocalitate în 50 din cazuri, Del Regato (1977) în 30%, Mélliere (1979) în 25%, Sloan (citat de Guinet, 1979) în 20% din cazuri. Aceste focare neoplazice putînd evolua postoperator, prin tiroidectomie totală s-ar practica o chirurgie „profilactică".

Analizînd statisticile recidivelor pe lobul opus după loboistmectomie totală unilaterală, argumentul posibilității evoluției microfocarelor nu este convingător. Buckwalter și Thomas Jr. (1972) au comunicat 6,8% recidive locale după lobectomie și numai 1,8% după tiroidectomie totală. În schimb, alți autori dau un număr foarte scăzut de recidive locale după simpla lobectomie cu istmectomie. Tollefsen (1964), pe 164 de lobectomii, a avut numai 4,2% recidive în lobul restant. Blondeau și colab. (1977), la 58 bolnavi operați prin loboistmectomie totală, lăsînd lobul opus pe loc, a înregistrat

2 recidive ganglionare homolaterale, tratate ulterior prin limfadenectomie și o singură recidivă în lobul controlateral, după tiroidectomie totală secundară și care, urmărită timp de 10 ani, era fără semne de evoluție. Lacour și colab. (1977) au avut doar 1% recidive în lobul opus, la 196 bolnavi cu cancer tiroidian tratați după lobectomie unilaterală. Tourniaire și Bernard (1977) (citați de Guinet, 1979), pe 37 noduli reci maligni, urmăriți între 6 și 14 ani și cărora li s-a efectuat loboistmectomie totală unilaterală, nu au înregistrat nici o recidivă. Argumentele aduse în favoarea tiroidectomiei totale, atitudine adoptată de Savoie (1967, 1977), și Doci (1977), nu sînt convingătoare (vezi și capitolul „Istorie naturală — cancerul tiroidian ocult").

În cadrul acestor discuții, în favoarea lobectomiei totale unilaterale cu istmectomie pledează atît elementul statistic al raritățiii recidivelor (prognosticul oncologic), cît și faptul că se evită riscurile tiroidectomiei totale (risc recurențial, risc paratiroidian). În plus, se evită povara efectuării unui tratament hormonal postoperator toată viața, lobul restant realizînd echilibrul necesar organismului, ca substituție, reprezentînd și un factor de frenare a TSH hipofizar, element cert stimulator al creșterii microfocarelor de cancer tiroidian. Păstrarea unui lob tiroidian are o importanță deosebită la copii și tineri. Nu se mai discută despre confortul psihologic pe care îl are bolnavul, știind că nu este tireopriv și hormonodependent.

B) *CHIRURGIA ÎN CARCINOMUL INTRATIROIDIAN*

a. *Cancerul limitat la un lob (unilateral)*

Tratamentul chirurgical în cancerul tiroidian* evident, dar limitat la un singur lob, fără depășirea capsulei (cancerul „intratiroidian", după Christensen et al., 1983), este de asemenea controversat, atitudinile diferind de la un serviciu la altul, între o chirurgie conservativă, de leziune (Cady — Clinica Lahey, 1981) chirurgia totală, de organ (Brennan și Bloomer, 1982) și chiar chirurgia maximală cu limfadenectomie regională de principiu.

Există trei argumente pentru tiroidectomia totală**:

— primul este argumentul, criticabil, al multifocalității oculte a cancerului (38—87% din cazuri, după Brennan și Bloomer, 1982);

— apoi, posibilitatea unui diagnostic mai facil și mai timpuriu al recidivei locale și metastazelor și

— un al treilea argument, care ni se pare realmente important, este cel al posibilității transformării tipului histologic în tumora recidivată sau metastază, dintr-un tip bine diferențiat în carcinom anaplazic extrem de agresiv (Nishiyama et al., 1972; Goldman et al., 1980).

În această ordine de idei, este bine stabilit că numărul cel mai redus de recidive se înregistrează după tiroidectomia totală. Astfel, în statistica retrospectivă a Institutului de Cancer al Spitalului M.D. Anderson (Texas — Samaan et al., 1983), recidivele după tiroidectomie totală au apărut doar în 15% din cazuri, com-

* Ne referim doar la cancerul tiroidian diferențiat;

** Tiroidectomia totală este rareori o tiroidectomie 100%, putîndu-se de obicei demonstra postoperator încă 3—5% activitate radiocaptantă în regiunea tiroidiană (persistența scintigrafică, mult atenuată, a „fluturelui tiroidian");

Scanned with OKEN Scanner

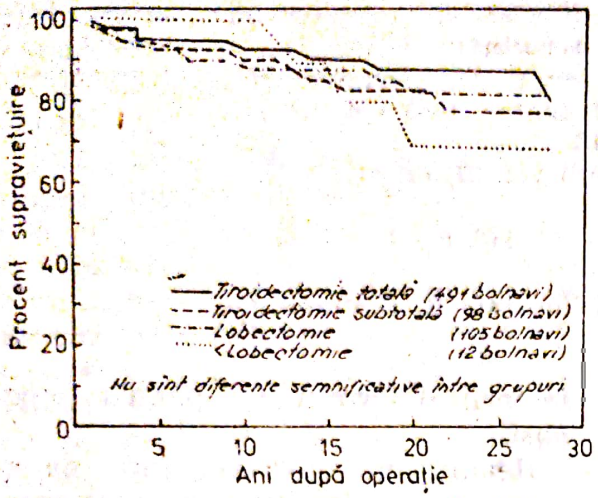

Fig. 5.30. Curbele de supraviețuire la bolnavii cu cancer tiroidian diferențiat, în funcție de tipul de intervenție chirurgicală (Samaan et al., 1983).

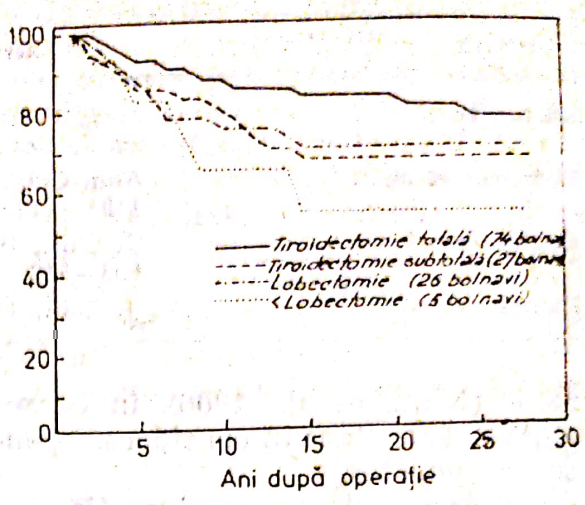

Fig. 5.31. Intervalul liber de boală la bolnavii cu cancer tiroidian diferențiat, în funcție de tipul de intervenție chirurgicală (Samaan et al., 1983).

parativ cu reluarea evoluției bolii după tiroidectomia subtotală — 28%, sau lobectomie — 25%*.

De asemenea, în aceeași statistică, la cazurile cu *boala limitată intracapsular* supraviețuirea globală și intervalul liber de boală au fost semnificativ mai lungi după tiroidectomia totală decît după cea subtotală, cu toate că atunci cînd se luau în considerare toate cazurile operate rata de supraviețuire nu era semnificativ influențată de tipul de intervenție chirurgicală (Fig. 5.30), doar intervalul liber de boală era mai lung la cazurile tratate prin tiroidectomie totală (Fig. 5.31).

Nu trebuie uitat însă că tiroidectomia totală antrenează două riscuri importante: *riscul hipoparatiroidismului* și *riscul lezării nervului recurent*, a căror bagatelizare înseamnă ignorarea datelor de literatură (provenite din centre puternice, preocupate preferențial de chirurgia tiroidei) și nerecunoașterea semnificației pe care o au aceste tulburări în existența bolnavului.

În Tabelul XVI redăm informațiile recente privind frecvența insuficienței paratiroidiene după tiroidectomia totală.

Insuficiența paratiroidiană postoperatorie se recunoaște pe trei planuri (Paineau et al., 1984):

— *pe plan clinic:* semnele majore (criza de tetanie francă, semnul Chvosteck sau semnul Trousseau) sau semne subiective (furnicături, crampe musculare și dischinezii viscerale). Aceste semne minore, avînd nuanță subiectivă și putînd fi sugestionate prin interogatoriu bolnavului nu sînt luate în considerare în stabilirea diagnosticului;

— *pe plan biologic:* limita sub care se vorbește de hipocalcemie prin insuficiență paratiroidiană postoperatorie este de 75 mg/l (190 mmoli/l). Pentru determinarea hipocalcemiei latente se folosește testul la EDTA, care însă poate fi pozitiv și preope-

*** Atragem atenția că această statistică este globală, neținînd cont de vîrsta bolnavilor, tipul histopatologic etc.

TABELUL XVI — **Hipoparatiroidia după tiroidectomia totală**

AUTORI	Revista de referință	Procentul
Rustad et al.	Surg. Gynecol. Obstet., 1963 Vol. 116, nr. 1, 109—112	25%
Blondeau et al.	Ann. Chir., 1973 Vol. 27, nr. 11, 1121—1130	13%
Gouillat et al.	J. Chir., 1979 Vol. 116, nr. 8—9, 505—512	17,7%
Paineau et al.	J. Chir., 1984 Vol. 121, nr. 1, 25—32	14%

rator (Klotz et al., 1966), în consecință nefiind luat în considerare pentru diagnostic;

— *examen electromiografic,* cu căutarea semnelor de hiperexcitabilitate musculară (examen cu mare fiabilitate, dar nu total specific — Gouillat et al., 1979).

Non-paralelismul dintre simptomatologia clinică și calcemie este bine cunoscut (frecvente hipoparatiroidii „biologice" pure) și necăutarea sistematică, dinamică, a nivelului calcemiei postoperator, face inutilizabile rezultatele multor statisici privind acest risc după chirurgia tiroidiană.

În ceea ce privește riscul recurențial, acesta este apreciat în literatură, numai pentru chirurgia nodulului rece, între 1,2% și 8,5% (Flament et al., 1983). În acest sens, tehnica de tiroidectomie este deosebit de importantă. Astfel, în statistica lui Blondeau (1971), de peste 1000 lobectomii totale, lezarea recurentului s-a înregistrat în 3% din cazuri, iar în statistica lui El Okbi (170 cazuri — 1975), riscul recurențial a fost 0%.

În contrast cu datele care susțin atitudinea de chirurgie largă (tiroidectomie totală) în cancerul lobar intratiroidian, există studii retrospective ample care, luînd în considerare elementele de biologie particulare ale cancerului tiroidian, discern cazuistica, individualizînd tratamentul chirurgical în funcție de factorii determinanți pentru prognostic.

Reamintim aspectele care determină unele colective din centre prestigioase să adopte o chirurgie limitată, individualizată:

1. Vîrsta (corelată și cu sexul) — factor prioritar de prognostic, depășind în importanță nuanțele tratamentului chirurgical.

Și în statistica menționată, de la M.D. Anderson Hospital, 1983, apare pregnantă valoarea acestui factor, constatîndu-se o supraviețuire net superioară la cazurile sub 40 ani, comparativ cu cele în vîrstă de peste 40 ani (Fig. 5.25).

2. Lipsa semnificației agravante în prezența adenopatiilor.

3. Caracterul non-evolutiv al microfocarelor de cancer papilar.

Prezentăm în continuare atitudinea Clinicii Lahey (Cady, 1981) privind întinderea exerezei chirurgicale în cancerele tiroidiene diferențiate, atrăgînd atenția asupra caracterului conservativ, nuanțat, al chirurgiei propuse:

a) Carcinoame tiroidiene oculte (leziuni mai mici de 1,5 cm, constatate incidental de protocolul de examen histopatologic după rezecții tiroidiene pentru boală Basedow, adenoame, tiroidite sau gușă multinodulară); în 84% din cazuri aceste leziuni au diametrul sub 0,5 cm — după Sampson (1977). În aceste ca-

zuri nu se reintervine chirurgical, considerîndu-se suficientă intervenția primară, dar dispensarizarea fiind obligatorie.

b) Cancere tiroidiene la persoane tinere (bărbați sub 40 ani și femei sub 50 ani). Prognosticul este bun și este suficientă o rezecție limitată a țesutului tiroidian în jurul tumorii, în general o lobectomie, dacă leziunea este limitată intracapsular și este de tip papilar. Dacă este vorba de un cancer folicular sau dacă leziunea invadează structurile extraglandulare, se face lobectomie subtotală controlaterală. Această atitudine corespunde și cu cea adoptată de Memorial Hospital din New York (Tollefsen, 1972).

c) Cancere tiroidiene la persoane în vîrstă (bărbați peste 40 ani și femei peste 50 ani). Recidivele sînt mai frecvente și mortalitatea net mai crescută: Clinica Lahey recomandă o lobectomie totală homolaterală și subtotală controlaterală. Cu o asemenea atitudine, Cady a avut 9% recidive, care însă în marea lor majoritate au putut fi reoperate.

Am prezentat pe larg opinia Clinicii Lahey, comunicată în 1981, privind exereza cancerelor tiroidiene, dar subliniem că ne găsim în plină controversă privind atitudinea în cancerul tiroidian, controversă evidențiată și de comentarea studiului efectuat la Clinica Lahey, făcută de Block (Clinica Scripps, 1981), care efectuează o lobectomie totală de partea nodulului unic canceros și o lobectomie subtotală controlaterală, indiferent de trăsăturile biologice dezbătute (vîrstă, etc.), argumentînd această atitudine prin multifocalitatea cancerului.

Convergente cu recomandările lui Cady sînt și concluziile unui studiu retrospectiv intreprins în 1983 în Suedia, privind un teritoriu bine definit, în perioada 1960—1977 (Christensen et al., 1983) și orientat înadins spre stabilirea influenței amplorii intervenției chirurgicale asupra diagnosticului. Acest studiu conchide că *multifocalitatea microscopică controlaterală a unui cancer clinic unilateral (limitat la un lob) nu are semnificație clinică*, nici unul din bolnavi nedecedînd prin cancer tiroidian (urmăriți 2—20 ani). Doar 2,4% din bolnavii cu cancer papilar tratați prin lobectomie + tiroxină au prezentat recidivă locală care a fost excizată fără dificultate.

O *atitudine eclectică* în abordarea cancerului tiroidian diferențiat intracapsular și limitat clinic la un lob trebuie deci să ia în considerare existența a *două categorii de bolnavi:*

1. *bolnavi cu „risc scăzut“:* cancerele papilare la bărbații sub 40 ani și femeile sub 50 ani. La această categorie de bolnavi lobectomia totală* cu disecția nervului recurent, urmată de tratament cronic cu tiroxină, este suficientă și oferă aceleași garanții de supraviețuire ca o atitudine chirurgicală mai largă.

2. *Bolnavi cu „risc crescut“:* cancerele papilare la bărbați peste 40 ani și femei peste 50 ani și cancerele foliculare, în special cele moderat diferențiate, mai rapid recidivante, cu interval liber de boală mai scurt și mai agresive în ceea ce privește supraviețuirea. La acest grup de bolnavi, tiroidectomia totală (lobectomie totală de partea afectată clinic + lobectomie aproape totală, cu păstrarea expresă a paratiroidelor de

* Lobectomia totală este considerată ca incluzînd și extirparea istmului;

partea aparent sănătoasă), este tratamentul* cu rezultatele cele mai bune.

b. *Cancerul intratiroidian difuz (bilateral)*

Cancerul propagat la ambii lobi, dar nedepășind capsula tiroidiană, se tratează indiferent de tipul histologic și de alți factori de prognostic prin tiroidectomie totală cu disecția ambilor recurenți și legarea vaselor la intrarea în capsulă, astfel încît să se păstreze, pe cît posibil, irigația glandelor paratiroide.

Explorarea ariilor ganglionare cervicale este obligatorie și limfadenectomia ganglionilor eventual hipertrofiați completează actul chirurgical.

C) *CHIRURGIA CANCERELOR AVANSATE LOCAL ȘI A ADENOPATIILOR*

a) *Cancerele avansate local sau recidivele*

Obiectivul chirurgiei este extirparea totală a țesutului neoplazic, ceea ce uneori reclamă o exereză largisimă, chiar cu extirparea radicală (dacă este necesar) a laringelui (Goldman et al., 1980).

b) *Adenopatiile regionale*

Prezența unei adenopatii cervicale satelite cancerului tiroidian are indicație de extirpare chirurgicală în cadrul actului chirurgical inițial (tiroidectomie cu limfadenectomie).

Extirparea adenopatiei nu trebuie efectuată prin limfadenectomie radicală agresivă (clasica „disecție radicală a gîtului" a lui Ducuing), ci prin excizia lanțului ganglionar interesat, în cadrul unei limfadenectomii sistematice, cu păstrarea structurilor neinteresate de tumoră (mușchiul sternocleidomastoidian, vena jugulară internă etc.) (Hutter el al., 1970; Buckwalter și Thomas, 1972; Brennan și Bloomer, 1982).

Subliniem că extirparea terapeutică a ganglionilor cervicali poate influența favorabil rata de recidivă loco-regională, dar nu influențează supraviețuirea (Marchetta et al., 1970; Mazzaferri et al., 1977).

Chiar în formele foarte extinse, nervul recurent nu trebuie sacrificat deliberat (Brennan și Bloomer, 1982).

D) *TEHNICA DE DISECȚIE A NERVULUI RECURENT ÎN TIROIDECTOMIA TOTALĂ*

Există mai multe tehnici propuse pentru evitarea riscului recurențial:

Tehnica ultraligaturilor, preconizată de Halsted și Joll, care neexpunînd vederii nervul recurent, efectuează o tiroidectomie totală *intracapsulară*, legînd vasele ras cu suprafața internă a capsulei proprii a tiroidei.

Tehnica este greoaie, prin numărul foarte mare de ligaturi aplicate direct pe capsulă, avînd și dezavantajul lăsării pe loc a unui strat subțire de țesut tiroidian, factor de risc oncologic într-o operație pentru cancer. Practic, această tehnică a fost abandonată.

Tehnica tiroidectomiei totale preconizată de Lahey, caracterizată prin descoperirea parțială a recurentului, la cele două extremități ale sale: la cornul inferior al cartilajului tiroid (punctul superior de reper) și la încrucișarea recurentului cu artera tiroidiană inferioară (punctul inferior de reper). Ea nu evită riscul recu-

* Nu trebuie uitat că etapa chirurgicală este inclusă într-o strategie terapeutică, tratamentul cu tiroxină (pentru supresia TSH-ului) fiind obligatoriu, iar cancerul folicular și cancerele mixte (foliculo-papilare) beneficiind evident (semnificativ statistic) de tratamentul cu iod radioactiv (Samaan et al., 1983).

Scanned with OKEN Scanner

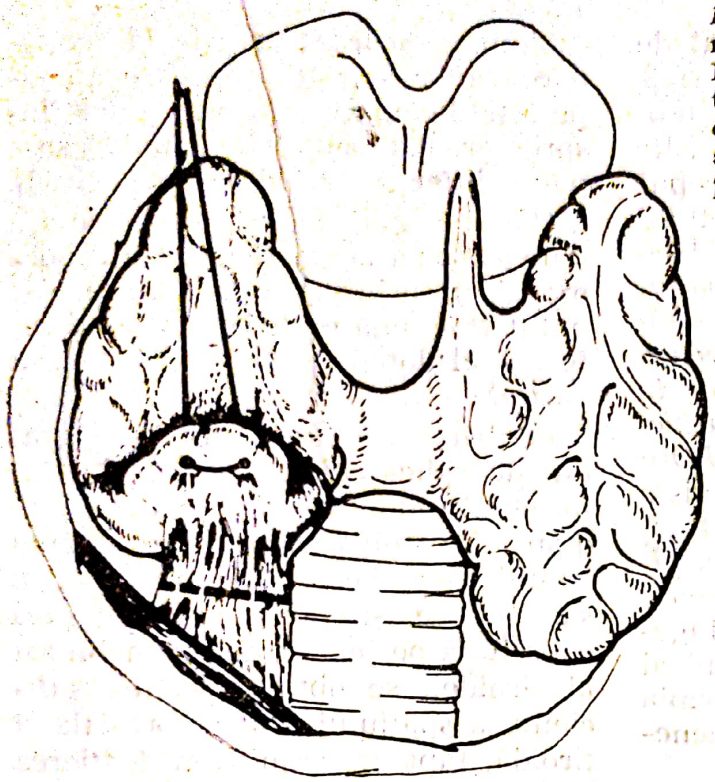

Fig. 5.32. Lobectomia totală cu disecția nervului recurent (tehnica Chiricuță). Eliberarea polului inferior al lobului tiroidian. Linia punctată indică nivelul de secționare a celor cîteva vene care acoperă ca o „perdea" zona de descoperire a nervului recurent.

rențial, deoarece prin tracționarea lobului tiroidian exteriorizat recurentul se cudează și nu urmează linia dreaptă imaginară dintre cele două puncte de „reper" preconizate de Lahey.

Cînd se va secționa cu foarfeca pe „linia lui Lahey" (care de fapt este linia de proiecție a nervului recurent), există riscul lezării nervului.

A treia *tehnică* este aceea *preconizată de Blondeau,* care pune în evidență recurentul prin răsturnarea lobului tiroidian respectiv din afară spre linia mediană, după o prealabilă decolare a feței posterioare a lobului.

Pentru a se putea efectua această manevră de răsturnare a lobului tiroidian dinspre lateral spre linia mediană, Blondeau eliberează, ca prim timp operator, polul superior și marginea externă a lobului tiroidian respectiv, prin legarea și secționarea vaselor tiroidiene superioare și inferioare; după decolarea feței posterioare și răsturnarea lobului tiroidian spre trahee, apare nervul recurent pe tot traiectul său retrotiroidian.

Reținem faptul că această tehnică este dificilă, trebuie să străbatem mai întîi perdeaua vasculară din afara marginii externe a tiroidei (timp hemoragic) pentru a se ajunge în final la nervul recurent.

Tehnica utilizată de Bézard și col. procedează opus tehnicii precedente, descoperind recurentul prin răsturnarea lobului tiroidian dinăuntru-în afară, după ce a fost secționat în prealabil istmul tiroidian și disecat progresiv de trahee. Riscul este că în timpul disecării tiroidei de trahee nervul recurent poate intra neobservat în mușcătura foarfecii. Reținem că toate aceste patru tehnici, devenite clasice, eliberează recurentul în traiectul său retroglandular tiroidian,

Scanned with OKEN Scanner

fapt ce am văzut că este grevat de riscuri.

Tehnica tiroidectomiei totale propusă de Chiricuță are caracteristic faptul că evidențiază de la început nervul recurent în afara traiectului său retrotiroidian și anume în porțiunea sa extraglandulară, în spațiul dintre claviculă și tiroidă. Spre deosebire de tehnica El Okbi, realizează hemostaza prin *pensarea vaselor la intrarea acestora în tiroidă, atunci cînd ele perforează fața posterioară a capsulei tiroidiene*, fără a exista o preocupare pentru secționarea arterei tiroidiene inferioare la încrucișarea cu nervul recurent, așa cum se practică în tehnica El Okbi. Ligatura celor patru pediculi arteriali ai tiroidei poate expune la ischemia paratiroidelor și apariția fenomenelor de paratireoprivism.

Pentru ca spațiul clavi-tiroidian să fie cît mai mare și ușor disecabil, se va elibera polul inferior tiroidian și se va trage în sus de acesta.

Trebuie acordat atenție la secționarea unor vene (3—5), care aproape întotdeauna vin în prim plan dinspre groapa supraclaviculară spre polul inferior tiroidian (Fig. 5.32).

Chiar în gușile mari, unde tumora ajungea pînă la claviculă (sau cobora mai jos), prin această tehnică, s-a putut tracționa mult în sus polul inferior al lobului tiroidian, eliberat parțial.

Pentru a se putea amplifica gradul de ridicare în sus a polului inferior al lobului, se va secționa median și istmul tiroidian; disecînd istmul de trahee și trăgînd de el în sus, în același timp cu tracțiunea exercitată pe polul inferior mobilizat al tiroidei, se obține lărgirea suficientă a spațiului dintre claviculă și tiroidă, fapt ce permite evidențierea în bune condițiuni a nervului recurent în traiectul său pretiroidian pe o lungime de 3—4 cm (Fig. 5.33 și 5.34).

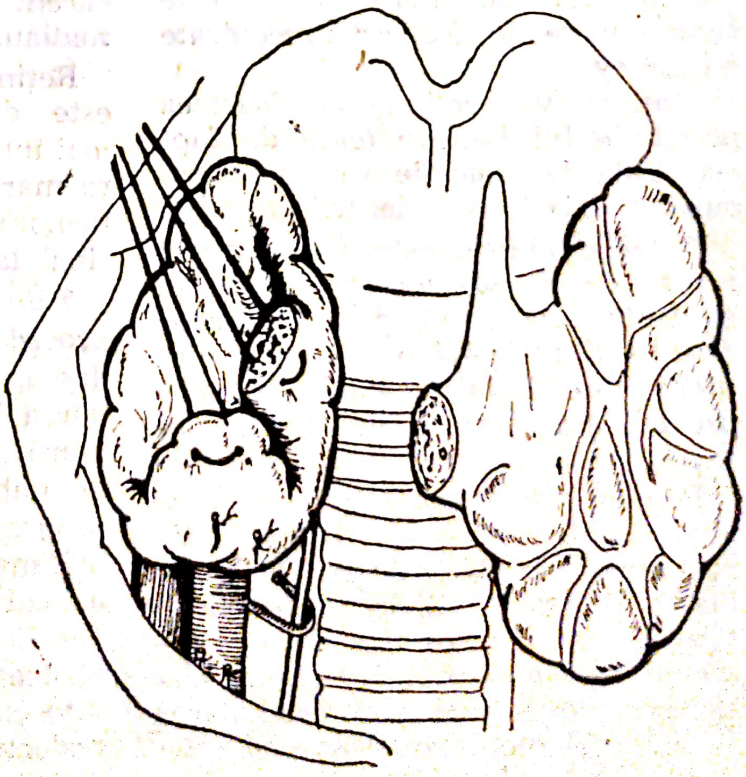

Fig. 5.33. Lobectomia totală cu disecția nervului recurent (tehnica Chiricuță). Tracționarea polului inferior al lobului este facilitată de secționarea istmului tiroidian)

Scanned with OKEN Scanner

Fig. 5.34. Descoperirea recurentului în spațiul dintre claviculă și tiroidă; lobul tiroidian „luxat". Imagine intraoperatorie.

Fig. 5.35. Recurentul descoperit de jos în sus, pe toată lungimea lui, pînă la intrarea în laringe. Imagine intraoperatorie.

Nervul este identificat ușor în șanțul traheo-esofagian sub forma unui cordon sidefiu albicios, gros de 1,5—2 mm*.

În continuare, intervenția se desfășoară urmărind traiectul recurentului de jos în sus pe toată lungimea lui, pînă la intrarea în laringe, asemănător descoperirii și urmăririi ureterului în canalul parametral în histerectomia de tip Wertheim (insistăm asupra acestui detaliu tehnic) (Fig. 5.35 și 5.36).

În acest fel, exereza tiroidiană se face în afara capsulei tiroidiene, avînd permanent sub controlul vederii atît nervul recurent, cît și formațiile conjunctivo-vasculare în care se găsesc de obicei plasate paratiroidele. Pentru a nu leza paratiroidele, disecția se va face ras cu capsula tiroidiană.

De asemenea, disecția „la vedere" a nervului pe tot traiectul său (pînă nervul intră în membrana crico-tiroidiană) este sigură. Momentul critic al secționării ligamentelor lui Gruber—Berry, unde s-ar putea leza recurentul, este ușor de evitat prin faptul că nervul este permanent sub control vizual. După disecția completă a feței posterioare a lobului tiroidian de jos în sus și dinăuntru-în afară, lobul poate fi ușor răsturnat și în sus; el continuă să atîrne ca prins într-o balama de pediculii săi vasculari, care, prin pensare și ligaturare (fără evidențierea lor anatomică), duce la extirparea totală a lobului respectiv.

* Vezi cpaitolul de „anatomie oncologică a tiroidei".

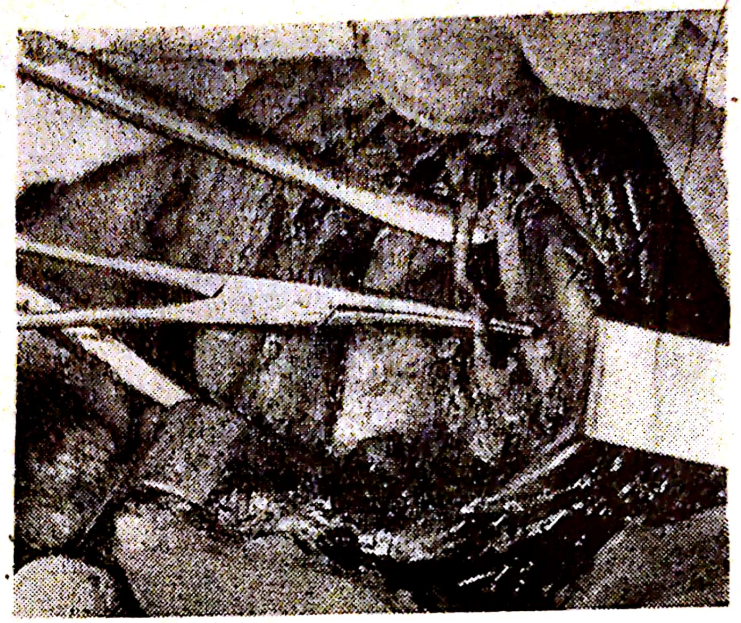

Fig. 5.36. Recurentul evidențiat pînă la intrarea în membrana cricotiroidiană. Imagine intraoperatorie.

Folosind acest procedeu, descris în 1965 de Chiricuță și practicat în peste 120 tiroidectomii totale, nu s-a constatat nici o disfonie postoperatorie definitivă (în cîteva cazuri, discreta disfonie „de elongație a nervului" a dispărut în 7—8 zile).

În rezumat, avantajele acestui procedeu sînt:

— descoperirea nervului recurent este simplă și bazată pe repere anatomice precise;

— nervul se descoperă de la începutul operației, înainte de a intra în loja tiroidiană, adică în traiectul său din spațiul clavi-tiroidian (pentru descoperirea nervului este obligatorie ridicarea forțată în sus a polului inferior al lobului tiroidian, manevră care lărgește mult spațiul clavi-tiroidian);

— disecția recurentului se face de jos în sus, tot timpul sub controlul vederii, încît lezarea este imposibilă; disecția se face în condiții de hemostază perfectă, vasele fiind secționate la intrarea în capsulă („ultraligaturi") ca ultim timp al intervenției.

— tiroidectomia este efectuată extracapsular, fapt ce imprimă un caracter radical operației;

— practica ne arată că fenomenele clinice de paratireoprivie sînt rare.

11.1.2. Terapia cu iod radioactiv (^{131}I)

Metoda terapeutică de administrare a iodului radioactiv este cunoscută și sub numele de radioterapie metabolică, deoarece se bazează pe fixarea de către țesutul tiroidian funcțional a acestui radioizotop. Iodul radioactiv emite radiații beta și gamma. Radiațiile beta au o rază scurtă de acțiune (de 2 mm), dar fiind emise în cantitate mare (90% din puterea de iradiere a iodului radioactiv), realizează o autoiradiere pentru țesutul tiroidian iodocaptant. Radiațiile gamma, emise de iodul radioactiv în cantitate mică (10% din puterea iradiantă a iodului), au un

efect radiodestructiv redus asupra țesutului iodocaptant, în schimb prin proprietatea balistică de a avea traiectorie lungă sînt folosite pentru efectuarea scintigrafiilor tiroidiene*; deci, radiațiile beta au un efect terapeutic, iar radiațiile gamma au rol dominant diagnostic. Important de reținut că tratamentul cu iod radioactiv nu poate să înceapă decît după eliminarea prin exereză chirurgicală sau iradiere a țesutului tiroidian normal, iodocaptant, care rămas pe loc ar capta în întregime cantitatea de iod radioactiv, țesutul canceros și metastazele nefiind iodocaptante în prezența țesutului tiroidian normal. Practica arată că 95% din cancerele tiroidiene (Savoie, 1967) netratate (neoperate și neiradiate) nu captează iodul radioactiv (zonă rece). Scintigrafic, după îndepărtarea țesutului tiroidian radiocaptant, doar 20% din cancerele tiroidiene diferențiate rămîn în continuare necaptante (Pochin, 1967). Cele nediferențiate (anaplazice) rămîn necaptante și postoperator. Rezultă că tratamentul cu iod radioactiv pentru distrugerea tumorii primare restante este total ineficient în cancerele anaplazice și în cele diferențiate rămase necaptante.

În ceea ce privește metastazele cancerelor diferențiate, 85% sînt necaptante (Savoie, 1967), atîta timp cît nu a fost îndepărtat țesutul tiroidian iodocaptant. După tiroidectomia totală, inducîndu-se o defrenare hipofizară, hipofiza produce TSH (hormon de stimulare tiroidiană) în exces, care determină o „funcționalizare" a metastazelor prin transformarea lor din neiodocaptante în iodocaptante.

O altă metodă de a transforma în iodocaptante metastazele nefuncționale este administrarea de TSH bovin (Catz, 1958). În statistica de 125 cazuri cu metastaze a unor cancere diferențiate a Institutului Oncologic din Lyon (Lahneche, 1977) au fost 4% metastaze radiocaptante înainte de tiroidectomie, după tiroidectomie au devenit radioiodocaptante încă 13%, iar alte 17% din metastaze au devenit iodocaptante după stimulare cu TSH bovin, după tiroidectomie. Deci, 66% din metastaze nu au putut fi transformate prin nici o metodă în radioiodocaptante.

Dacă metastazele osoase ale cancerelor anaplazice nu devin iodofixante după tiroidectomie, metastazele osoase ale cancerelor diferențiate de tip vezicular devin foarte frecvent iodocaptante. Citățm statistica lui Savoie (1967): înainte de tiroidectomie numai 2 din 13 metastaze erau captante; după tiroidectomie totală toate metastazele au devenit captante. În statistica lui Lahneche (1977), din 20 metastaze necaptante de tip folicular s-a obținut, după tiroidectomie și administrare de TSH bovin, „funcționalizarea" a 18 cazuri (90%). Guinet și Navarro (1978) constată că dacă înainte de tiroidectomie numai 5 din 48 cazuri cu metastaze (9%) erau iodocaptante, după aplicarea tratamentului complex de activare a metastazelor (tiroidectomie totală, sterilizarea relicvatului tiroidian postoperator cu radioiod), numărul metastazelor active a crescut la 19, adică a fost de patru ori mai mare (36%).

Obiectivele urmărite prin tratamentul cu radioiod. Administrarea iodului radioactiv se face în dublu scop:

* ^{123}I — (NaI) reprezintă izotopul iodului cu cele mai favorabile calități pentru utilizare sciutigrafică: $T_{1/2}$ foarte mic (13,3 h), energie convenabilă (E = 159 KeV), emisie beta absentă. (N. Voiculeț, 1980).

Scanned with OKEN Scanner

— diagnostic: permite inventarul scintigrafic al regiunii cervicale post-tiroidectomie, pentru a evidenția relicvate tiroidiene, țesut tiroidian ectopic și adenopatiile radiocaptante neextirpate. De asemenea, iodul radioactiv ajută la depistarea metastazelor (pulmonare, osoase, hepatice) devenite captante posttiroidectomie totală;

— terapeutic: pentru distrugerea țesutului captant tiroidian restant și a metastazelor inițial radiocaptante sau devenite postoperator radiocaptante, prin defrenarea hipofizei (eliberare de TSH în exces).

Pentru aceste motive, timpul optim al începerii tratamentului cu radioiod este la *o lună — șase săptămîni* după tiroidectomie, interval în care se produce „funcționalizarea" metastazelor necaptante preoperator.

Unii autori (Guinet și colab., 1979) recomandă să nu se înceapă administrarea de radioiod postoperator decît dacă TSH este superior valorii de 50 mU/i (prin dozarea radioimunologică) (la 30—40 zile postoperator titrul TSH este maximal).

Administrarea de iod radioactiv terapeutic urmărește, în general, următoarea schemă:

a) La adulți se administrează în scop diagnostic o doză trasoare mare de ^{131}I : 1—2 mCi (la 30 zile — 6 săptămîni de la tiroidectomia totală cu limfadenectomie). Se efectuează o scintigrafie cervicală, pentru a se evidenția eventualul relicvat tiroidian și adenopatiile reziduale iodocaptante și o scintigrafie corporeală (în primul rînd a regiunilor suspecte clinic sau radiografic de a prezenta metastaze), pentru a evidenția metastazele inițial iodocaptante.

b) Dacă acest inventar este pozitiv, adică evidențiază o activitate scintigrafică, se administrează o doză terapeutică de iod radioactiv: 50—100 mCi (Savoie, 1967; Tubiana, 1977). Ingbar și Woeber apreciază această doză terapeutică inițială de la 50 mCi pînă la 250 mCi.

Hamburger (1969) recomandă administrarea de diuretice înainte de administrarea iodului radioactiv, pentru o eliminare urinară a iodului, cu instalarea unei „avidități" de iod și accentuarea captării, fără a crește doza totală de iradiere a cazului.

c) La 3—4 zile după administrarea dozei terapeutice de radioiod se instituie tratamentul cu tiroxină, pentru substituția tiroidei și supresiunea TSH. Noi administrăm 2× 75 μg/zi tiroxină. Ingbar și Woeber prescriu 300 μg sau chiar mai mult. Această doză va fi comentată la subcapitolul „Tratamentul hormonal".

d) Se fac controale clinice periodice, la intervale de 3 luni, cu examinare atentă pentru depistarea unei eventuale recidive locale sau adenopatii.

e) La 6 luni, în cazul în care s-a administrat o doză terapeutică de iod (deci a fost o scintigrafie pozitivă) și la un an, în cazul cînd scintigrafia posttiroidectomie a fost negativă, se repetă o scintigrafie. Pentru aceasta, cu 4 săptămîni înainte de următoarea scintigrafie, tiroxina (respectiv extractul de tiroidă) este înlocuită cu liotironină (Tiroton, 2×2 comprimate/zi), care la rîndul ei este suprimată cu 10 zile înainte de administrarea a 1 mCi ^{131}I pentru scintigrafie. Se obține astfel maximalizarea efectului TSH asupra acumulării iodului (triiodotironina avînd efect feed-back negativ mai redus decît tiroxina), cu minimalizarea oricăror efecte posibile asupra creșterii tumorale. Se efectuează scintigrafia de control și, în situația pozitivității acesteia, se administrează o nouă doză de iod radioactiv.

Scanned with OKEN Scanner

Menționăm că dacă una din examinările clinice periodice a evidențiat o recidivă locală sau o diseminare regională, este recomandabilă excizia chirurgicală, superioară administrării de radioiod. După reintervenție, se apreciază scintigrafic dacă excizia țesutului funcțional a fost completă. În caz de relicvat, se administrează o doză terapeutică de iod radioactiv.

Rezultatele și limitele tratamentului cu radioiod.

Ne vom referi în mod distinct la eficacitatea curativă a iodului radioactiv în ceea ce privește relicvatul tiroidian postoperator, adenopatiile restante și metastazele, atunci cînd scintigrafia a atestat puterea lor de captare.

Relicvatul tiroidian sau recidiva cervicală în cancerele diferențiate și captante poate fi total sterilizată cu radioiod (Savoie, 1967).

Brennan și Bloomer (1982) citează statistica lui Mazzaferri et al. (1977), unde din 116 bolnavi tratați postoperator cu iod și cu tratament hormonal, doar la 3 a apărut recidivă. Din 413 bolnavi tratați doar hormonal, recidiva a apărut în 11% din cazuri, iar din 32 bolnavi care nu au urmat nici un tratament postoperator 37,5% au evoluat cu recidive și 12,5% au decedat.

Adenopatiile restante sau recidivate după o chirurgie largă (frecvente în cancerele papilare) nu pot fi sterilizate cu radioiod în toate cazurile; de aceea, se indică cobaltoterapia cu efect sterilizant asupra ganglionilor, mai sigur decît radioiodul și cu efect direct asupra cancerelor anaplazice neiodocaptante.

Metastazele cancerelor iodocaptante diferențiate (osoase, pulmonare mediastinale etc) beneficiază evident de terapia cu radioiod, fiind uneori sterilizate total, cele de mici dimensiuni, sau întîrziindu-le evoluția (de unde necesitatea repetării dozei terapeutice la 3—6 luni); sînt însă și eșecuri de la început și numeroase recidive. Uneori, asistăm la recalcificarea metastazelor osoase, ceea ce ar crea o falsă imagine de „vindecare", dar neoplazia poate să reapară după o perioadă de vindecare aparentă (Savoie, 1967).

Metastazele pulmonare radiocaptante, mai ales cele de mici dimensiuni și puțin numeroase, sînt atît de bine influențate, încît unii autori (Tubiana, 1977) vorbesc chiar de „vindecare", avînd cazuri urmărite 15 ani.

În general, metastazele pulmonare au un prognostic mai bun decît cele osoase (Tabelul XVII).

TABELUL XVII — Ratele de supraviețuire în cancerul tiroidian diferențiat recidivat sau în care au apărut metastaze (Charbord et al., 1977)

TIPUL RELUĂRII EVOLUȚIEI	Captarea radioiodului	Supraviețuirea (%)		
		5 ani	10 ani	15 ani
Recidivă locală	—	53%	32%	30%
	+	91%	86%	50%
Metastaze pulmonare	—	9%	0%	0%
	+	75%	54%	46%
Metastaze osoase	—	17%	8%	0%
	+	41%	25%	10%

Este de la sine înțeles că în metastaze voluminoase și unice se impune extirparea sau reducerea volumului tumoral la minimum, prin exereză chirurgicală (dacă e posibilă) pentru a optimiza rezultatul tratamentului cu radioiod (reducerea volumului „țintă").

Lahneche (1977), analizînd 44 bolnavi cu metastaze, constată la 3 ani o diferență semnificativă de supraviețuire: 83% din cazurile cu metastaze captante erau în viață, față de 53% în metastazele necaptante. Rezultatele se uniformizează la 5 ani.

Valoarea administrării profilactice de ^{131}I nu a fost dovedită.

Varma et al. (1970) compară ratele de supraviețuire la 263 bolnavi tratați chirurgical și cu iod radioactiv în perioada 1947—1964, față de alți 50 bolnavi tratați exclusiv chirurgical în perioada 1933—1947. Rezultatele au fost identice pentru bolnavii sub 40 ani, fiind însă superioare la bolnavii de peste 40 ani care au fost tratați combinat (chirurgie + iod radioactiv).

Atitudinea terapeutică la Institutul Gustave Roussy ia în considerare factorul vîrstă și deosebește două categorii de bolnavi: sub 45 ani, la care chirurgia este suficientă ca armă terapeutică și peste 45 ani, în care se opinează pentru iradiere profilactică cu radioiod în completarea actului chirurgical.

Contraindicații și accidente. Tratamentul cu radioiod este contraindicat: la copii, bătrîni, la bolnavii cu stare generală foarte alterată și la cei cu leziuni osoase difuze sau metastaze pulmonare miliare (Lahneche, 1977) la care există riscul de scleroză pulmonară radică (Bernaille, 1978). Accidente: în compresiunile traheale tumorale, edemul ce apare după iod radioactiv poate duce la obstrucție traheală (traheostomie obligatorie); după doze mari pot apărea tulburări hematopoietice; la femeile gravide există riscul genetic fetal (unii discută posibilitatea inducerii leucemiilor); bărbații, aproximativ 2 ani după administrarea dozei de radioiod nu au voie să procreeze (Bernaille, 1978).

Cu toate limitele și insuficiențele, introducerea iodului radioactiv reprezintă o etapă nouă și fructuoasă în tratamentul cancerului tiroidian extins (forme diferențiate).

11.1.3. **Radioterapia externă**

Cancerul tiroidian diferențiat este un cancer relativ radiorezistent (Tubiana, 1981) și radioterapia devine eficientă doar dacă dozele depășesc 50 Gy.

Protocoalele de tratament variază de la un centru la altul și nu s-au acumulat suficiente argumente pentru afirmarea unei opinii clare privind locul radioterapiei în tratamentul complex al cancerului tiroidian diferențiat.

În cancerul anaplazic radioterapia externă este principala metodă de tratament, alături de exereza chirurgicală.

Valoarea radioterapiei trebuie apreciată diferențiat, luînd în considerare scopul acesteia: radioterapie postoperatorie profilactică, radioterapie postoperatorie după o intervenție chirurgicală incompletă, radioterapie pentru cancere inoperabile. Aceste categorii de indicații depind de amploarea actului chirurgical, aducînd altă variabilă, legată de caracteristicile cazului, în discuție.

Precizăm că radioterapia convențională (200 kV) este neadecvată*

* Röntgenterapia convențională utilizată la Villejuif (2800 rad) s-a soldat cu o rată mult mai mare de recidive locale decît cobaltoterapia (Tubiana et al., 1977);

Scanned with OKEN Scanner

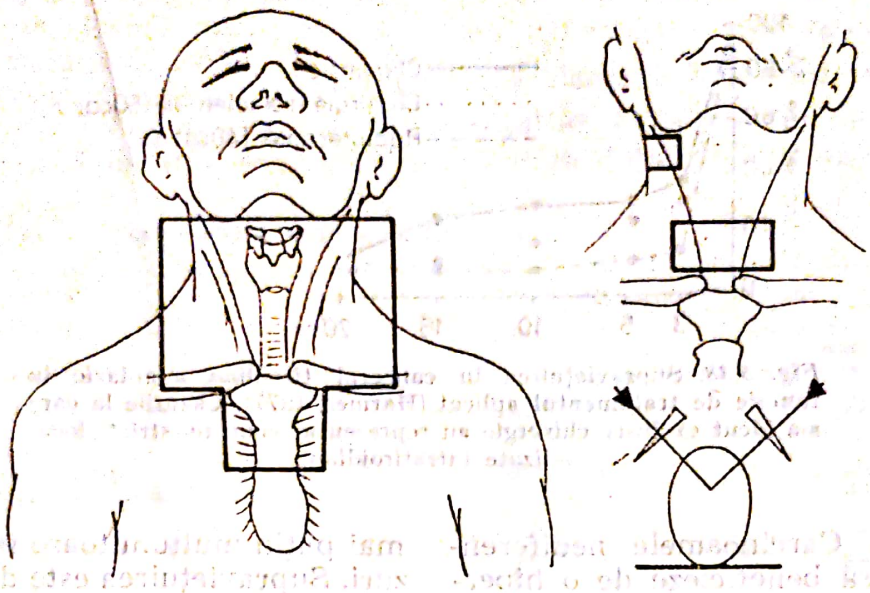

Fig. 5.37. Cîmpul de iradiere (telecobaltoterapie) în cancerul tiroidian (Ghilezan, 1983).

fiind indicată numai radioterapia cu raze gamma (cobaltoterapia), cu raze X cu megavoltaj sau cu electroni accelerați.

Scopul cobaltoterapiei este să distrugă resturile tumorale din loja tiroidiană (în cazul unei intervenții chirurgicale incomplete), din ganglionii regionali ce nu au fost extirpați și ganglionii mediastinali superiori inaccesibili actului chirurgical. De aceea, „volumul țintă" ce trebuie iradiat depășește cu mult regiunea tiroidei, fiind limitat în sus de o linie ce trece prin apofizele mastoide și în jos mergînd pînă la carena traheei. În principiu, se administrează 50—60 Gy (5 ședințe a 2 Gy* pe săptămînă), protejîndu-se prin ecranare cu plumb măduva spinării, laringele, vîrfurile pulmonare. Se poate face o „supraimpresie", iradiind cu încă 500—1000 rad (5—10 Gy) zonele cu relicvat tumoral palpabil.

La Institutul Oncologic Cluj-Napoca este utilizat un singur cîmp anterior delimitat astfel (Ghilezan, 1983) (Fig. 5.37):

— superior, osul hioid sau marginea inferioară a mandibulei, dacă este adenopatie palpabilă;

— inferior, spațiul 3 intercostal;

— în afară, cele două treimi interne ale claviculei.

Vîrfurile plămînului se protejează de la începutul iradierii cu blocuri de plumb, iar laringele numai după 30 Gy. Doza postoperatorie profilactică (pentru cancere nediferențiate) este de 40 Gy/4 săptămîni, calculată la 3 cm profunzime. După 40 Gy, fasciculul se reduce și iradierea se continuă prin filtre pană pentru leziunile tiroidiene reziduale, cu includerea cicatricii sau a relicvatului tiroidian, pînă la 60—70 Gy. În prelungirile intratoracice, doza calculată în planul anterior al mediastinului este echilibrată printr-un fascicul posterior pînă la 40—50 Gy.

Iradierea tumorilor inoperabile se face cu aceleași cîmpuri și raport

* În mod practic, 100 rad = 1 Gy;

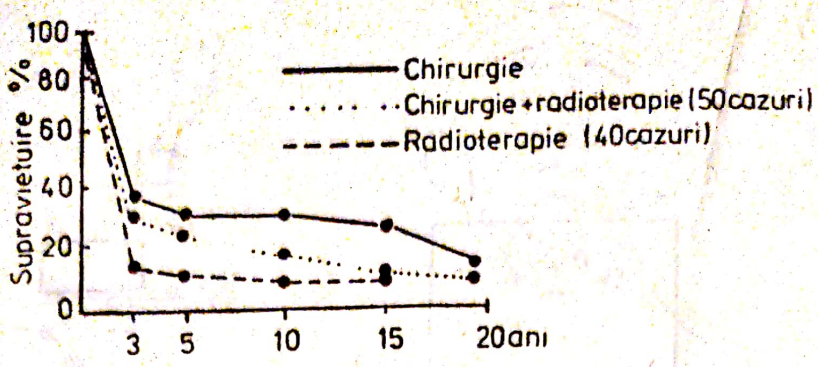

Fig. 5.38. Supraviețuirea în cancerul tiroidian anaplazic în funcție de tratamentul aplicat (Harmer, 1977). Cazurile la care s-a făcut exclusiv chirurgie au reprezentat cancere strict localizate intratiroidian.

doză-timp. Carcinoamele nediferențiate par să beneficieze de o hiperfracționare, cu 2—3 fracțiuni zilnice (Simpson, 1980 — citat de Ghilezan, 1983).

Indicațiile certe ale cobaltoterapiei sînt următoarele:

1. *Cancerele anaplazice.* Aceste cancere, cu ritm rapid de creștere, sînt rapid invadante în structurile învecinate, chirurgia fiind de cele mai multe ori insuficientă; iodul radioactiv nu este captat de țesutul neoplazic nediferențiat, astfel încît cobaltoterapia devine un tratament principal după efectuarea unei chirurgii „de reducere" maximală a tumorii.

Chiar cancerele anaplazice operate radical trebuie iradiate de rutină postoperator, avînd în vedere potențialul lor mare de recidivare, recidive care uneori devin chiar radiorezistente (Fig. 5.38).

2. *Cancerele extinse, incomplet operate,* indiferent de tipul histopatologic. Ratele de supraviețuire obținute în aceste cazuri au fost, în statistica Institutului Gustave Roussy (Tubiana, 1977), de 70% la 5 ani, 57% la 10 ani și 36% la 15 ani (Fig. 5.39).

3. *Cancerele inoperabile.* Rezultatele tratamentului cu ^{60}Co sînt mult mai puțin mulțumitoare în aceste cazuri. Supraviețuirea este doar de 20% la 5 ani, 15% la 10 ani și 10% la 15 ani.

4. *Limfoamele maligne* ale tiroidei (limforeticulosarcoame, Hodgkin). Cobaltoterapia devine tratamentul exclusiv, asociat în formele diseminate cu chimioterapie.

5. *Metastazele necaptante* (^{131}I) (metastaze osoase — Del Regato, 1977). În unele cazuri se obțin rezultate spectaculoase și de durată.

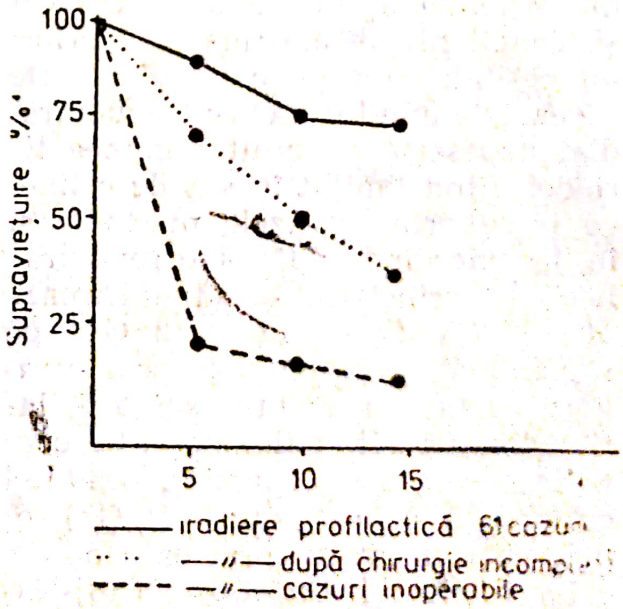

Fig. 5.39. Supraviețuirea la bolnavii cu cancere tiroidiene diferențiate, extinse, incomplet operate (linia punctată) tratate prin chirurgie + radioterapie (Tubiana et al., 1977).

Radioterapia postoperatorie profilactică nu s-a dovedit utilă în cancerele diferențiate. Astfel, Tubiana (1981) obține o rată de supraviețuire la 10 ani de 75% la cazurile cu chirurgie + radioterapie comparativ cu 83% la cazurile tratate exclusiv prin intervenție chirurgicală.

În Tabelul XIX sînt indicate rezultatele radioterapiei externe profilactice după diverși autori.

TABELUL XIX — **Cobaltoterapia externă profilactică**

REFERINȚA	Supraviețuiri la 5 ani	
	Chirurgie	Chirurgie + radioterapie profilactică
Pemberton și Block (1939)	62,8%	72,8%
Portman (1941)		
— cancere oculte clinic	100,0%	100,0%
— cancere manifeste clinic	71,0%	65,0%
Mabille (1961)	83,0%	79,0%
Tubiana (1981)	92,0%	88,0%

În Institutul Oncologic Cluj, un număr de 46 bolnavi au fost iradiați cu cobalt între anii 1973 și 1978, dintre care 12 pentru recidive locale (Chiricuță et al., 1980). În Fig. 5.40 este redată supraviețuirea celor 20 bolnavi iradiați postoperator pentru leziuni restante. Ea a fost de 38% la 5 ani, față de 9% pentru 14 bolnavi tratați exclusiv cu radioterapie externă. Formele bine diferențiate tratate asociat radio-chirur-

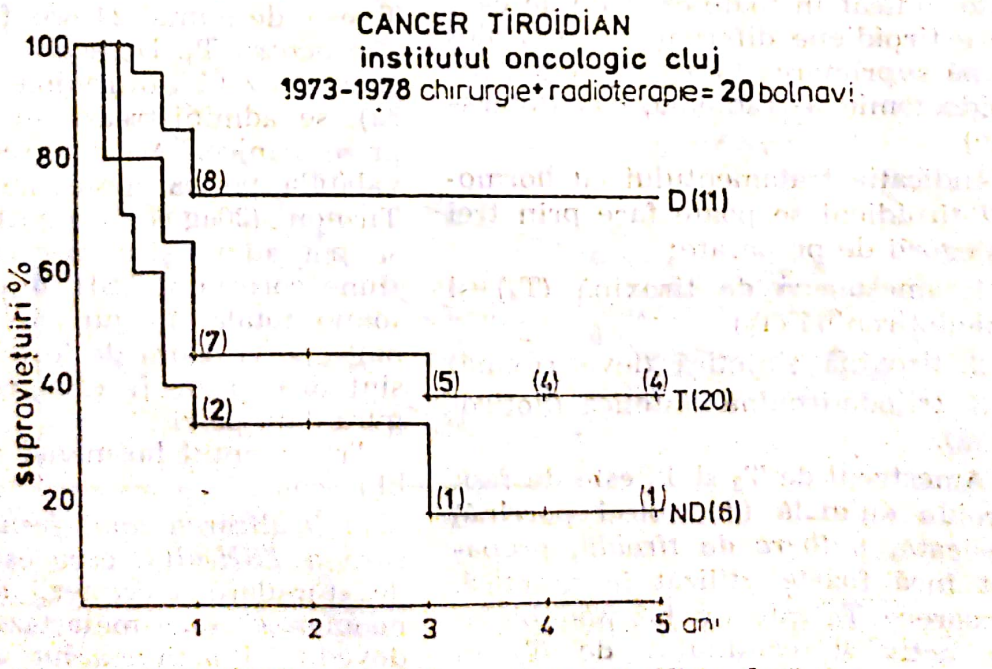

Fig. 5.40. Supraviețuirea bolnavilor cu tumori tiroidiene după iradiere postoperatorie în funcție de diferențierea histlogică.
D — carcinom diferențiat; *T* — totalul cazurilor; *ND* — carcinom nediferențiat.

gică (în care nu s-a putut face o chirurgie radicală), supraviețuiesc într-o proporție de 73%, în timp ce din grupul cu carcinom anaplazic a supraviețuit doar 1 din 6 bolnavi.

Riscurile cobaltoterapiei. Aceste riscuri derivă din depășirea dozei de 60 Gy și neprotejarea măduvei spinării, laringelui, traheei și vîrfurilor pulmonare. O iradiere incorectă poate induce o scleroză regională, ceea ce determină uneori edeme ale feței, nevrita radică a plexului brahial (foarte dureroasă) și crează dificultăți mari pentru extirparea recidivelor. Unii autori (Wade, 1975) discută rara posibilitate de a favoriza prin iradiere evoluarea cancerelor diferențiate (papilare) spre forme mai maligne, anaplazice, inducînd totodată și radiorezistența.

11.1.4. Tratamentul hormonal

Tratamentul cu hormoni tiroidieni este indicat în toate cazurile de cancere tiroidiene diferențiate, mai ales după suprimarea totală a tiroidei (tiroidectomie + radioiod, cobaltoterapie).

Indicația tratamentului cu hormonii tiroidieni se poate face prin trei categorii de preparate:

1. amestecuri de tiroxină (T_4) și triiodotironină (T_3)
2. tiroxină sintetică (levotiroxină)
3. triiodotironină sintetică (liotironină).

Amestecul de T_3 și T_4 este de fapt tiroida animală (de obicei porcină) desicată, *pulbere de tiroidă*, preparat încă foarte utilizat în practică. Deoarece T_3 este un hormon biologic activ și conținutul de T_3 în pulberea de tiroidă este variabil de la un lot de medicamente la altul, efectele variază și ele, astfel încît doza utilă trebuie apreciată clinic și prin examinări de laborator.

Tiroglobulina conține de asemenea un amestec de T_3 și T_4, în care conținutul de T_3 este și mai variabil. Deosebirea între tiroglobulină și pulberea de tiroidă constă în modul de preparare și standardizare. Astfel, „tiroida" este țesut animal degresat și uscat, standardizat prin determinarea conținutului total de iod organic. Tiroglobulina este un extract purificat de țesut tiroidian standardizat prin activitatea biologică evaluată pe șobolani cu gușă indusă cu propiltiouracil.

Problema conținutului variabil de hormoni în preparatele anterioare a fost rezolvat prin introducerea hormonilor (T_4 și T_3) sintetici.

T_3 este forma metabolic activă a hormonilor tiroidieni, provenind în organism atît prin transformarea periferică a T_4 circulante (85%), cît și direct în tiroidă (15%). Cu toate acestea, perioada de înjumătățire a T_3 este de numai 24 ore, față de 6—7 zile pentru T_4. De aceea, atunci cînd este utilizată liotironina (T_3 sintetică), se administrează în mai multe prize zilnice. Această remarcă este valabilă pentru produsul românesc Tiroton (20μg/comprimat), din care se pot administra, pentru o supresiune corectă a TSH, după tiroidectomie totală, în jur de 10 comprimate pe zi. Doza de levotiroxină (T_4 sintetică) poate fi administrată o singură dată pe zi.

Tratamentul hormonal are un dublu scop:

a) *Realizarea unei frenări hipofizare a TSH-ului,* care este factorul de stimulare a creșterii relicvatelor neoplazice sau metastazelor. Este dovedit că acțiunea nu se exercită prin relația directă tiroidă-hipofiză, așa cum se considera înainte, ci prin intermediul releului hipotalamic (prin

Scanned with OKEN Scanner

producere de TRH = hormonul de eliberare a TSH*). Schematic, fenomenul de feed-back este următorul: hormoni tiroidieni → hipotalamus (TRH) → hipofiză (TSH) → tiroidă.

Aceste mecanisme fiziopatologice sînt valabile numai pentru cancerele diferențiate (hormonodependente); cancerele anaplazice sînt autonome, nefiind influențate de TSH.

Modul de acțiune al TSH asupra celulei tiroidiene normale, ca și asupra țesutului tiroidian neoplazic diferențiat (carcinom papilar) a fost obiectivat recent (1977) de Clark și Gastner, Ichikawa et al. (1976), Takahashi et al. (1978), care au evidențiat receptori specifici pentru TSH atît în țesutul tiroidian normal, cît și în cel neoplazic.

În mod obișnuit este recomandabilă tiroxina (T_4) pentru supresiunea TSH-ului, comparativ cu triiodotironina (T_3) sau pulberea de tiroidă, din următoarele motive: 1) T_4 are o acțiune mai prelungită (perioada de înjumătățire = 1 zi), determinînd astfel o mai susținută frenare a TSH-ului; 2) are loc o conversie extratiroidiană a T_4 în T_3, astfel că nu este necesar să administrăm ambii hormoni; 3) T_4 determină mai puțin tulburări de ritm cardiac decît T_3 și 4) T_4 este mai stabil decît tiroida uscată și dozarea este mai precisă.

T_3 (Tirotonul) este totuși recomandat atunci cînd este necesară o scintigrafie de control postoperator cu iod radioactiv. În acest caz, întreruperea frenării TSH-ului este de mai scurtă durată (2 săptămîni înainte de scintigrafie) dacă se utilizează T_3 și astfel bolnavul este supus unei mai scurte perioade de hipotiroidism.

Avantajul administrării hormonilor tiroidieni după tratamentul chirurgical al cancerelor diferențiate este ilustrat în Fig. 5.41 (după Staunton și Greening, 1976).

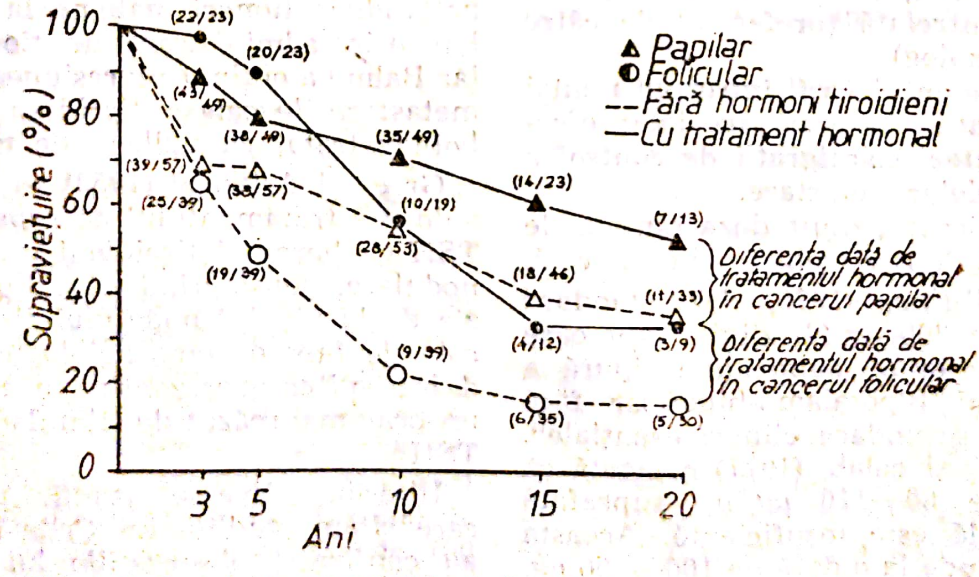

Fig. 5.41. Curbele de supraviețuire în funcție de introducerea tratamentului hormonal în strategia terapeutică a cancerului tiroidian (Staunton și Greening, 1976).

* TSH = thyroid stimulating hormone;
TRH = thyrotropin releasing hormone.

Scanned with OKEN Scanner

b) *Tratament de substituție:* hormonii tiroidieni sînt necesari întreținerii unui metabolism normal al celulelor corpului (procesele de oxidoreducere). Acesta este motivul pentru care la copiii în creștere se insistă în mod deosebit asupra opoterapiei. De asemenea, este un argument care pledează pentru lobectomia unilaterală în cazul nodulului rece solitar malign, atitudine recent stabilită, care are tendința să înlocuiască atitudinea mai radicală de tiroidectomie totală (ambii lobi).

Administrarea de preparate tiroidiene va începe imediat după tiroidectomie (în cazurile de cancere strict localizate) sau poate fi amînată după primul tratament cu iod radioactiv (o lună postoperator).

Tratamentul cu preparate hormonale tiroidiene se va menține toată viața.

Se va căuta nu numai obținerea unei eutiroidii, ci chiar a unei ușoare hipertiroidii, care va fi clinic foarte bine controlată (preferabil de către endocrinolog).

Tratamentul va fi întrerupt numai în situații cu totul speciale: efectuarea unei scintigrafii de control a eventualelor metastaze.

S-a discutat mult doza optimă de tiroxină (T_4) ce trebuie administrată. După Hufner (1975), doza standard ar fi de 300 μg T_4 zilnic, fapt care ar duce la o „supresiune sigură a centrului hipotalamo-hipofizar fără acțiuni secundare clinice esențiale". Creutzig și colab. (1977) constată că doza de 80—110 μg/mp suprafață corporală este insuficientă. Aceasta corespunde la o doză de 100—150 μg. Autorii respectivi au verificat eficiența acestor doze nu numai prin efectul clinic, ci și prin dozări radioimunologice de TSH și TRH.

Tratamentul hormonal, privit prin concepția fiziopatologică expusă, echivalează cu un adevărat tratament chimioterapic anticanceros tiroidian.

Sînt autori care susțin că metastazele unice și de mici dimensiuni s-au retras sub tratamentul cu doze mari de hormoni.

Cu toate că tratamentul hormonal dă rezultatele cele mai bune în cancerele diferențiate, el este utilizat și în cancerele anaplazice (autonome hormonal), cu rol de substituție a tiroidei absente.

În continuare prezentăm *aspecte și etape ale evoluției concepției tratamentului hormonal în cancerul tiroidian.*

Prima constatare privind regresia unui cancer tiroidian după tratament cu hormoni tiroidieni a fost făcută de Dunhill în 1934, care a obținut regresia în 2 cazuri de cancere papilare. Cu toate acestea, administrarea hormonilor tiroidieni în cancerele papilare nu a fost reluată pînă în 1951, cînd Purves et al. au arătat că se pot induce tumori maligne la șobolan prin administrare de tiouracil, iar Balme a obținut regresiunea unor metastaze de cancer tiroidian la un bolnav tratat cu pulbere de tiroidă.

Greer și Astwood (1953) au arătat valoarea tratamentului de supresie a TSH cu hormoni tiroidieni în gușile nodulare, considerînd că „hiperplazia de la nivelul nodulului tiroidian este de fapt o stare fiziologică, nodulul solitar reprezentînd o arie cu un prag mai scăzut de stimulare prin TSH".

Ulterior, diverse studii, printre care citățm studiile lui Crile (1957), au confirmat observațiile lui Dunhill și Balme și au demonstrat că nivelele crescute de TSH, după tiroidectomie chirurgicală, chimică (tiouracil) sau prin iradiere cu iod, determină uneori pusee de evoluție a leziunilor reziduale. Crile (1957)

Scanned with OKEN Scanner

a fost cel care a sugerat că stimularea continuă cu TSH, ar putea determina transformarea tipului histologic al tumorii recidivate sau metastazelor, dintr-un cancer diferențiat într-unul nediferențiat, agresiv.

Din acest punct de vedere este indicată *cea mai mică doză de tiroxină care inhibă răspunsul TSH la TRH*. După Hoffman et al. (1977) și Lamberg et al. (1979), această doză este de 220 µg zilnic.

O altă metodă pentru a determina cît de adecvată este inhibiția TSH la un bolnav la care s-a făcut o intervenție fără exereza totală a țesutului tiroidian (o lobectomie, de exemplu) este determinarea radioiodocaptării tiroidiene în timp ce bolnavul continuă să primească tratament hormonal. Dacă acest tratament este adecvat, captarea radioiodului este foarte redusă. Această metodă este criticată, deoarece s-a constatat că la 26% din bolnavi la care s-a realizat o reducere satisfăcătoare a TSH (dozat radioimunologic), persista încă o captare semnificativă de iod radioactiv la nivelul tiroidei (Lamberg et al., 1979). Totuși, și prin această metodă, doza zilnică de tiroxină necesară supresiunii TSH este 200—250 µg.

Ce procent de bolnavi cu cancer tiroidian răspund la tratamentul cu hormoni tiroidieni? Aceasta este o problemă controversată. Efectul substitutiv este realizat în toate cazurile cu tiroidectomie totală, dar cel de profilaxie a recidivelor este încă discutat. Astfel, Jesse (1974) (citat de Clark, 1981), pe o cazuistică de 700 cazuri provenind de la spitalul M.D. Anderson, a constatat 34% recidive, cu toate că s-au administrat 3 drajeuri pulbere de tiroidă zilnic la bolnavii tiroidectomizați.

Cazuistica lui Staunton și Greening (1976) și Mazzaferri et al. (1977) reprezintă însă, un puternic argument pentru importanța mare a tratamentului hormonal în toate cancerele tiroidiene diferențiate. În Fig. 5.41 este evident efectul de îmbunătățire radicală a supraviețuirii cazurilor cu cancer papilar și folicular tratate și cu hormoni tiroidieni, iar concluziile lui Mazzaferri et al. (1977), sînt ferme în ceea ce privește valoarea tratamentului hormonal în cancerele papilare.

11.1.5. Chimioterapia

Chimioterapia nu s-a dovedit încă eficientă în tratamentul cancerelor tiroidiene (Tabelul XX — după Bloomer și Brennan, 1982). Recurgem la această metodă terapeutică în următoarele situații:

— cancerele anaplazice extinse loco-regional sau cu metastaze;

— cazurile cu metastaze care nu beneficiază de tratamentul cu iod radioactiv;

— cazurile de metastaze multiple (pulmonare sau osoase) care nu pot beneficia de radioterapie și de iod radioactiv.

Remarcăm studiul din 1978 al Grupului de lucru asupra cancerului tiroidian al EORTC (Spitalul Royal Marsden) privind eficiența polichimioterapiei cu doxorubicină (adriamicină), vincristină (cu rol de sincronizare celulară) și bleomicină, pentru cancerele anaplazice: răspuns parțial la 9 din 14 cazuri (64%). Leucopenia și toxicitatea cutanată au fost frecvente.

Este în studiu, în două instituții, asocierea adriamicinei cu cis-platinum, dar impresia generală rămîne aceea că atunci cînd există în-

Scanned with OKEN Scanner

TABELUL XX — Chimioterapia cancerului tiroidian (după Brennan și Bloomer, 1982)

CITOSTATIC	MOD DE ADMINISTRARE	Nr. pacienți	Nr. răspuns.	Instituția
Adriamicină	45—75 mg/m² tot la 3 săptămîni, pînă la doza totală de 450 mg/m²			M.D. Anderson (1972) Texas, USA
Bleomicină	40—90 mg săptămînal	11	9	Japonia (1971)
Adriamicină	22,5 mg/m² săptămînal	6 (cc. medular)	1	Duke (SUA) (1980)
Cis-platinum	15 mg/m² zilnic × 5	3	0	Duke (SUA) (1980)
4'-Epiadriamicină	60—90 mg/m² la 3 săptămîni interval	2	1	Inst. Național de Cancer, Milano (1979)
Vindesină	3 mg/m² săptămînal			Rush, Chicago (1979)
Adriamicină+ Cis-platinum	60 mg/m² la 4 săptămîni 60 mg/m²	11	în studiu	Cancer Study Group
Adriamicină+ Cis-platinum	75 mg/m² la 4 săptămîni 75 mg/m²	În studiu		M. D. Anderson
Adriamicină+ Vincristină+ Bleomicină	60 mg/m² la 3 săpt. interval 2 mg 30 mg la 4—6 ore după ADR+VCR	14 (doar cancere anaplazice)	9	Royal Marsden (1978)

dicația unei chimioterapii, citostaticul de elecție este *adriamicina în doză de 60—75 mg/m² administrată la interval de 3 săptămîni pînă la apariția fenomenelor de toxicitate* (fără a se depăși doza totală de 450 mg/m²).

11.2. Strategia terapeutică

11.2.1. Strategia pentru cancerele tiroidiene diferențiate

T_1 — nodul unic, unilateral

Nodulul „rece" solitar (de obicei cu diametrul sub 1,5 cm) se operează prin lobectomie totală. Dacă nodulul este realmente solitar lobectomia totală este suficientă, bolnavul fiind dispensarizat.

T_2 — noduli multipli unilaterali

Cancerul intratiroidian, unilateral, este tratat în funcție de categoria de risc în care se află bolnavul:

— categoria de „risc scăzut" (tipul papilar și folicular bine diferențiat, fără invazie vasculară, la bărbați sub 40 ani și femei sub 50 ani): lobectomie totală cu biopsie extemporanee din istm (negativă) + tratament hormonal și dispensarizare riguroasă.

— categoria de „risc crescut" (tipul papilar la bărbați peste 40 ani și femei peste 50 ani și tipul folicular mai slab diferențiat, trabecular precum și carcinomul cu celule Hürthle): tiroidectomie totală (lobectomie totală de partea afectată și aproape totală controlaterală) + tra-

Scanned with OKEN Scanner

tament cu iod radioactiv + tratament hormonal.

T_3 — noduli bilaterali sau nodul istmic

Cancerul intratiroidian, bilateral sau cu interesarea istmului se tratează complex prin tiroidectomie totală (bilaterală) + terapie cu iod radioactiv + tratament hormonal.

T_4 — tumoră care depășește limitele glandei

Chirurgie largă cu îndepărtarea cît mai completă a țesutului tumoral (chirurgie „de reducere", debulking surgery) urmată de cobaltoterapie (în caz de relicvat tumoral) și completată cu radioterapie metabolică și tratament hormonal.

N_1 — Adenopatie homolaterală mobilă

Extirparea chirurgicală a lanțului ganglionar interesat, în mod practic limfadenectomia ganglionilor hipertrofiați.

N_2 — Adenopatie controlaterală, mediană sau bilaterală, mobilă

Limfadenectomie electivă a ganglionilor interesați, putîndu-se realiza o limfadenectomie radicală modificată (neagresivă).

N_3 — Adenopatie fixată

Extirpare chirurgicală agresivă urmată de radioterapie externă.

M_1 — Metastaze la distanță

Metastaza unică poate fi iradiată cu cobalt sau, dacă este accesibilă, extirpată chirurgical.

Tratamentul metastazelor radiocaptante se face cu iod radioactiv, așa cum a fost prezentat la capitolul de tratament.

11.2.2. Strategia pentru cancerele nediferențiate*

Tratamentul este triplu: 1) tiroidectomie totală sau lărgită în afara tiroidei dacă leziunea a invadat structurile adiacente; 2) cobaltoterapie, care se începe imediat după vindecarea plăgii; 3) tratament hormonal (în primul rînd cu rol de substituție).

12. Dispensarizarea

Menținerea sub supraveghere strictă clinică și radiologică a bolnavului cu cancer tiroidian include palparea meticuloasă a lojei tiroidiene și a tuturor ariilor ganglionare cervicale, supraclaviculare și spinale, radiografii toracice în diferite incidențe și, eventual, tomografii, examen ORL și, la nevoie, radiografii și scintigrafii ale scheletului. Controlul scintigrafic cu ^{131}I al bolnavului cu cancer tiroidian se face periodic, după cum a fost deja expus, iar opoterapia tiroidiană este supravegheată clinic și prin dozarea radioimunologică a TSH.

Aceste aspecte de dispensarizare, expuse în capitolul de tratament al cancerului tiroidian, au constituit subiectul unei dezbateri largi în 1977, în cadrul unui simpozion organizat la Institutul Gustave Roussy Paris, iar concluziile au fost modificate sub forma unui „Ghid practic" de către Parmentier și colab. (1977).

* Cancerul medular poate fi considerat din punctul de vedere al strategiei terapeutice, în categoria cancerelor nediferențiate.

Scanned with OKEN Scanner

13. Prognostic

Toate aspectele clinice ale cancerului tiroidian au fost expuse, punînd un accent deosebit pe semnificația lor prognostică (valoarea prognostică a tipului histopatologic și a vîrstei bolnavului etc.).

În acest capitol prezentăm rezumativ, prin cîteva grafice concludente, diferențele de supraviețuire în funcție de tipul histopatologic, pe o cazuistică de 1181 bolnavi urmăriți timp de peste 35 ani la Clinica Mayo, Rochester, SUA (Woolner et al., 1969).

Iată concluziile acestei importante statistici:

În cancerul papilar (Fig. 5.42):

1. Curba de supraviețuire pentru cancerul ocult este în mod practic identică cu aceea a populației normale.

2. Curba de supraviețuire pentru carcinomul papilar intratiroidian arată rate de supraviețuire la 10 ani și la 20 ani de 87%, respectiv 73%, adică numai cu 3 procente inferioare celor ale populației normale (comparate ca vîrstă și sex). Diferențele nu sînt semnificative statistic.

3. În cancerul extratiroidian, după 20 ani, supraviețuirea scade cu 33% sub aceea a populației normale.

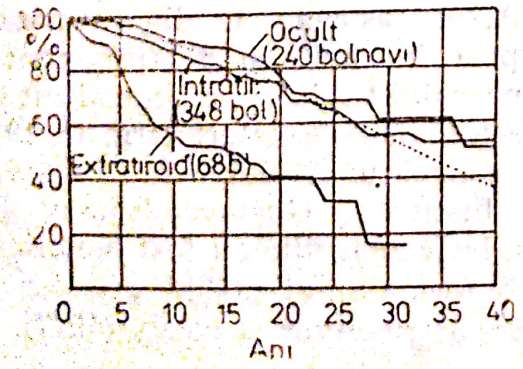

Fig. 5.42. Prognosticul (supraviețuirea) în cancerul tiroidian papilar (Woolner et al, 1969).

4. Atunci cînd a survenit decesul, acesta s-a situat în medie la 11 ani de la intervenția chirurgicală.

5. Vîrsta influențează semnificativ prognosticul. Astfel, din 35 decese prin cancer papilar, 30 au survenit la bolnavi cu vîrsta peste 40 ani.

În cancerul folicular (Fig. 5.43)

1. Supraviețuirea bolnavilor cu cancer intratiroidian, fără invazie vasculară sau cu ușoară invazie vasculară, a fost asemănătoare celei a populației normale.

2. Supraviețuirea la bolnavii cu cancere invadante în capsulă sau cu invazia vaselor a fost mult inferioară: 34% la 10 ani și 16% la 20 ani de la intervenție.

În cancerul medular (Fig. 5.44)

Prognosticul depinde de extensia tumorii primare și de prezența sau absența metastazelor.

1. Supraviețuirea în cancerele cu tumoră primară mică, fără interesare ganglionară, nu este semnificativ mai redusă decît la populația normală.

2. La cazurile cu adenopatie pozitivă, supraviețuirea la 10 ani este

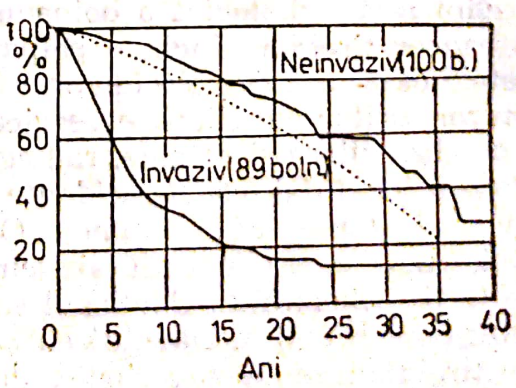

Fig. 5.43. Prognosticul (supraviețuirea) în cancerul tiroidian folicular. Se remarcă importanța caracterelor histologice de agresivitate tumorală (invazia vasculară) (Woolner et al., 1969).

Scanned with OKEN Scanner

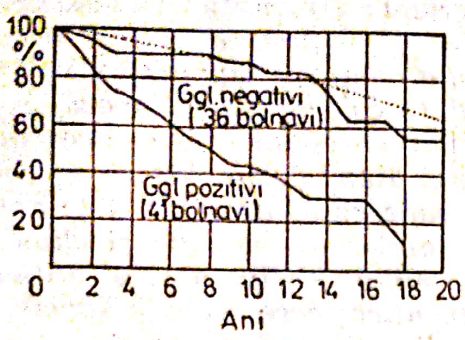

Fig. 5.44. Prognosticul (supraviețuirea) în cancerul tiroidian medular. Se remarcă importanța invaziei ganglionare (Woolner et al., 1969).

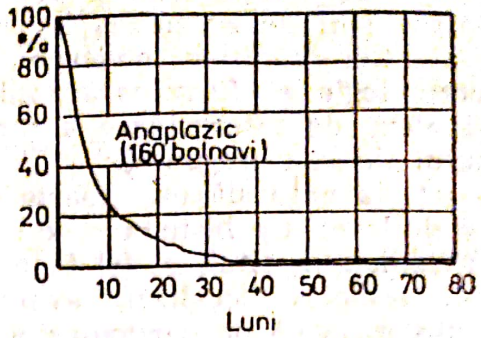

Fig. 5.45. Prognosticul în cancerele anaplazice. Spre deosebire de celelalte tipuri histopatologice, unde supraviețuirea este apreciată în ani, în cancerele anaplazice estimarea supraviețuirii se face în luni (Woolner et al., 1969).

de 42%, adică cu 45% mai redusă decît a populației normale.

În cancerele anaplazice (Fig. 5.45) În general sînt diagnosticate în stadii avansate, iar supraviețuirile de durată sînt rare.

Supraviețuirea este, în medie, de 6 luni.

14. Retrospectiva problemei

1. Încadrarea cancerului glandei tiroide într-un volum dedicat tumorilor maligne ale sistemului endocrin plasează cancerul tiroidian în centrul interesului practic, deoarece *mortalitatea prin acest cancer este de 8—9 ori mai mare decît mortalitatea prin toate celelalte tumori maligne ale glandelor endocrine* (Tabelul XXI — Linder et al., 1983).

TABELUL XXI — **Mortalitatea anuală (1980, R. F. Germania) comparativă prin cancer tiroidian și al altor glande endocrine (după Linder et al., 1983)**

TIROIDA			ALTE GLANDE ENDOCRINE		
Sex masc.	Sex fem.	TOTAL cazuri	Sec. masc.	Sex fem.	TOTAL cazuri
259	622	881	55	44	99

2. Chiar raportat la marea arenă oncologică, cu toate că ponderea relativă a localizării tiroidiene, așa cum s-a arătat în introducere, este mică, cancerul tiroidian a suscitat un *interes teoretic mult mai mare decît alte tumori maligne.*

Acest fapt se datorește mai multor aspecte:

— în primul rînd, funcția celulelor tiroidiene este foarte bine cunoscută și ușor accesibilă investigațiilor, oferind un teren promițător de cercetare;

Scanned with OKEN Scanner

— relațiile hipotalamo-hipofizo-tiroidiene sînt de asemenea în centrul atenției studiilor moderne de endocrinologie și furnizează multiple ipoteze de interpretare a fenomenului de cancerogeneză;

— istoria naturală este foarte diferită de la un tip histologic de cancer tiroidian la altul, astfel încît în cadrul aceleiași localizări evoluția este direct legată de particularitățile biologice ale fiecărui caz;

3. Parcurgerea unei vaste literaturi privind această problemă, ca și experiența dobîndită din studierea a peste *300 cazuri de cancer tiroidian tratate complex sau parțial în Institutul Oncologic Cluj-Napoca*, ne-au convins că elementul de progres, al acestei etape de înțelegere a problemei cancerului tiroidian, este *aplicarea datelor de biologie și clinică la procesul de deliberare a atitudinii terapeutice, care trebuie strict individualizată*; numai astfel se poate vorbi realmente despre o strategie și tactică, atît în diagnostic, cît și în tratament.

BIBLIOGRAFIE

1. ABBES M., BOURGEON A., LEBRETON E. și colab. — Place de la thyroïdéctomie totale dans le traitement du cancer thyroïdien. Ann.Chir. 1974, *28*, 753—762.
2. ALEXIEVA-FIGUSH J., VAL GILSE H. A., TREURNIET R. E. — Chemotherapy in carcinoma of the thyroid: retrospective and perspective. Ann. Radiol., 1977, *20*, 810—813.
3. ALDINGER K. A., SAMAAN N. A., IBANEZ M., HILL C. S. — Anaplastic carcinoma of the thyroid. Cancer, 1978, *41*, 2267—2275.
4. ANGELESCU E., TAȘCĂ C., CERNĂIANU N. — Problemele tratamentului chirurgical al nodulului tiroidian unic. Viața med. (Buc.) 1975, *22*, 117—122.
5. ARMSTRONG W. G., HINTON J. W., Multiple divisions of the recurrent laryngeal nerve. Arch.Surg. 1951, *62*, 532—539.
6. ATTIE J. N., KHAFIF R. A., STECKLER R. M. — Elective neck dissection in papillary carcinoma of the thyroid. Am.J.Surg., 1971, *122*, 464.
7. ATTIE J. N., KHAFIF R. A. — Preservation of parathyroid glands during total thyroidectomy. Improved technic utilizing microsurgery. Proceedings of the 10th Congress I.C.S. Lima. 1974. Am.J.Surg., 1975, *130*, 399—404.
8. BECKERS C. — Thyroid nodules. Clin. Endocr. Metab., 1979, *8*, 181—
9. BELL G. C. — Cancer of thyroid; prognosis. Med. Clin. N. Amer., 1973, *59*, 459—470.
10. BERLIN D. D. — The recurrent laryngeal nerves in total ablation of the normal thyroid gland. An anatomical and surgical study. Surg. Gynecol. Obstet. 1935, *60*, 19—26.
11. BERCHTOLD R., STUDER H., TEUSCHER J. — Chirurgie actuelle du goitre. Chirurgie (Mem. Acad.) 1983, *109*, 187—199.
12. BERNAILLE C., DELPON A., PRIOUZEAU M. — Cancer du corps thyroïde. Aspects thérapeutiques. Feuilles de radiologie, 1978, *106*, 7—18.
13. BISMUTH A., BERGUE A., FRIJA G., BAVIERA E., BLERY M., GAUX J. C. — Étude anatomo-radiologique des artères thyroïdiennes inférieures. Intérêt pour le diagnostic des adénomes parathyroïdiens. J. Radiol., 1975, *56*, supp. no. 2, 453—458.
14. BLOCK M. A. — Management of carcinoma of the thyroid. Ann. Surg., 1977, *185*, 133—144.
15. BLOCK M. A. — Invited commentary. Surgery of thyroid cancer. World J. Surg., 1981, *5*, 13—14.
16. BLONDEAU P. — Rapports chirurgicaux du nerf récurrent et de l'artère thyroïdienne inférieure (d'après 250 dissections chirurgicales). J. Chir. (Paris), 1971, *102*, 397—414.

Scanned with OKEN Scanner

17. BLONDEAU P., LEDUCQ J., RENÉ L. — Plaidoyer pour la dissection complète du nerf récurrent dans la lobectomie totale thyroïdienne. Chirurgie, 1971, *97*, 446—458.
18. BLONDEAU P., LEDUCQ J., ROULLEAU P., RENÉ L. — Les risques fonctionnels de la chirurgie thyroïdienne. Étude d'une série de 1000 interventions. I. Le risque récurrentiel. Ann. Chir., 1973, *27*, 771—780.
19. BLONDEAU P., LEGROS A., RENÉ L. — La lobectomie totale unilatérale est-elle un traitement chirurgical suffisant pour un nodule thyroïdien solitaire carcinomateux? Nouv. Presse Méd., 1977, *6*, 2583—2587.
20. BODO M., DOBROSSY L., SINKOVICS I. et al. — Fine needle biopsy of thyroid gland. J. Surg. Oncol., 1979, *12*, 289—297.
21. BONFANTE V., VILLANI F., BONADONNA G. et al.: Phase I study of 4'-epiadriamycin. Proceedings of the American Association for Cancer Research. 1979, *21*, 172.
22. BOWDEN R. E. M. — The surgical anatomy of the recurrent laryngeal nerve. Br. J. Surg., 1955, *43*, 153—163.
23. BRENNAN M. F., BLOOMER W. D. — Cancer of the Endocrine System: The thyroid gland. In: DeVita V.T.Jr., Hellman S., Rosenberg S. A. (eds.) „Cancer Principles and Practice of Oncology", J. B. Lippincott Company. Philadelphia—Toronto, 1982, 971—985.
24. BUCKWALTER J. A., THOMAS C. E. — Selection of surgical treatment for well differentiated thyroid carcinoma. Ann. Surg., 1972, *176*, 565.
25. BUCKWALTER J. A., GURL N. J., THOMAS C. G. Jr. — Cancer of the thyroid in youth. World J. Surg., 1981, *5*, 15—20.
26. BURAGGI G., CASCINELLI N., PILOTTI S. et al. — Tumori maligni della tiroide. in: Trattato Oncologia Clinica. Milano, C.E.A. (Casa Editrice Ambrosiana), 1973, *1*, 1171—1227.
27. BYAR D. P., GREEN S. B., DOR P., WILLIAMS E. D. et al. — A prognostic index for thyroid carcinoma. Eur. J. Cancer, 1979, *15*, 1033.
28. CABANNE F., GERARD-MARCHANT R. — L'expérience anatomo-pathologique du groupe coopérateur des cancers thyroïdiens de l'OERTC. Ann. Endocrinol., 1974, *35*, 463—468.
29. CADY B., SEDGWICK C. E., MEISSNER W. A., BOOKWALTER J. R., ROMAGOSA V., WERBER J. — Changing clinical, pathologic, therapeutic and survival patterns in diffentiated thyroid carcinoma. Ann. Surg., 1976, *184*, 541.
30. CADY B., MEISSNER W. A., SALA L. E., Thyroid cancer for forty-one years, letter. N. Engl. J. Med., 1978, *299*, 901.
31. CADY B. — Surgery of thyroid cancer. World J. Surg., 1981, *5*, 3—11.
32. CHAPUIS G., SCAZZIGA B. — Complications de la chirurgie thyroïdienne. Helv. chir. Acta., 1975, *42*, 715—722.
33. CHARBORD P., L'HERITIER C., CUKERSZTEIN W., LUMBROSO J., TUBIANA M. — Radioiodine treatment in differentiated thyroid carcinomas. Treatment of first local recurrences and of bone and lung metastases. Ann. Radiol. (Paris), 1977, *20*, 783.
34. CHESKY V. E., HELLWIG C. A., WELCH J. W. — Cancer of the thyroid associated with Hashimoto's disease; an analysis of 48 cases. Am. Surg., 1962, *28*, 678.
35. CHIRICUȚĂ I., GAVRILESCU T.-H. — Tehnica de disecție a nervului recurent în tiroidectomia totală. Comunicare USSM — Secția Chirurgie, Cluj-Napoca, 1978.
36. CHIRICUȚĂ I. — Tiroidectomia totală cu descoperirea recurentului. Sesiunea Academiei de Științe Medicale „Tehnici originale", București, 1978.
37. CHIRICUȚĂ I., GAVRILESCU T.-H., GHILEZAN N., GALATÂR S., LAZĂR L. — Atitudinea Institutului Oncologic Cluj în cancerul tiroidian, USSM, *Chirurgie*, Cluj, iun. 1980.
38. CHIRICUȚĂ I., GAVRILESCU T.-H., GĂDĂLEANU V., RANCEA A. — Puncția-biopsie cu ac subțire în tumorile tiroidei. Congresul de Endocrinologie Poiana-Brașov, 1981.
39. CHIRICUȚĂ I. GAVRILESCU T.-H. — Atitudinea Institutului Oncologic Cluj-Napoca în tratamentul cancerului tiroidian. Nota I: Elemente de biologie a cancerelor tiroidiene necesare fixării strategiei terapeutice. Viața Medicală, 1981, *28*, nr. 3, 121—130.
40. CHIRICUȚĂ I., GAVRILESCU T.-H. — Atitudinea Institutului Oncologic Cluj-Napoca în tratamentul cancerului tiroidian. Nota II. Metodele terapeutice și valoarea lor. Viața Medicală, 1981, *28*, nr. 4, 181—187.
41. CHIRICUȚĂ I., GAVRILESCU T.-H. — Atitudinea Institutului Oncologic

Scanned with OKEN Scanner

tions for tyhroid surgery. Anat. Clin., 1982, *3*, 279—287.
66. FLAMENT J. B., DELATTRE J. F., PALOT J. P. — Les pièges anatomiques de la dissection du nerf récurrent. J. Chir. (Paris), 1983, *120*, 329—333.
67. FOSTER R. S. Jr. — Morbidity and mortality after thyroidectomy. Surg. Gyn. Obstet., 1978, *146*, 423—429.
68. FRABLE W. J. — Fine-needle aspiration biopsy: A review. Hum. Pathol., 1983, *14*, 9—28.
69. FRANSSILA K. O. — Prognosis in thyroid carcinoma. Cancer (Philad.). 1975, *36*, 1138.
70. FRANSSILA K. O. — Invited commentary. Surgery of thyroid cancer. World J. Surg., 1981, *5*, 12—13.
71. FRAZELL E. L., FOOTE F. W. — Papillary cancer of the thyroid: A review of 25 years of experience. Cancer, 1958, *11*, 895—922.
72. GARDET P., PARMENTIER C., GERARD-MARCHANT R., L'HERITIER C., CAILLOU B., CUKERSZTEIN W., TUBIANA M. — Differentiated cancers of the thyroid: course after treatment with special reference to frequency and chronology of the first relapse for 470 patients. Ann. Radiol. (Paris), 1977, *20*, 831.
73. GAVRILESCU T.-H., RANCEA A. — Nodulul malign tiroidian inaparent clinic. Congresul de Endocrinologie, Poiana-Brașov, 1981.
74. GATZ B., PETIT D. W., SCHWARTZ H. și colab. — Treatment of the cancer of the thyroid post operatively with suppressive thyroid medication radioactive iodine and TSH. Cancer, 1958, *12*, 371—383.
75. GERARD-MARCHANT R., BOK B. — Cancer of the thyroid: prognostic factors and criteria of response in cancer therapy. In: Staquet M.J. (ed.) „Prognostic factors and criteria of response", Raven Press, New York, 1975, 367—381.
76. GERARD-MARCHANT R., PARMENTIER C. — Symposium of thyroid cancer. May 1977, Annexe, Ann. Radiol., 1977, *20*, 866.
77. GERHENGORN M. C., McLUNG M. R., CHU E. W. et al. — Fine needle aspiration cytology in the preoperative diagnosis of thyroid nodules. Ann. Int. Med., 1977, *87*, 205.
78. GHILEZAN N. — Cobaltoterapia. Ed. Medicală București, 1983, 242—245.
79. GILMOUR J. R. — The gross anatomy of the parathyroid glands. J. Pathol. Bacteriol., 1938, *46*, 133—149.
80. GOLDMAN J. M., GOREN E. N., COHEN M. H. et al. — Anaplastic thyroid carcinoma. Long-term survival after radical surgery. J. Surg. Oncol., 1980, *14*, 389—394.
81. GOUILLAT C., BOUCHET A., SOUSTELLE J. — Le risque parathyroïdien dans la chirurgie du corps thyroïde. J. Chir., 1979, *(116(8—9)*. 505—512.
82. GRAZE KATHLEEN, SPILER I. J., TASHJIAN A. H. Jr. și colab. — Natural history of familial meddullary thyroid carcinoma. New Engl. J. Med., 1978, *299*, 980—985.
83. GUINET P., TOURNIAIRE J. și colab. — La conduite du traitement dans le cancer thyroidien. Lyon méd., 1977, *242*, 657—662.
84. GUINET P., NAVARRO D. — Les indications thérapeutiques dans les métastases du cancer thyroïdien. Lyon chir., 1978, *74*, 19—24.
85. GUINET P., TOURNIAIRE J. și colab. — La conduite du traitement dans le cancer tyhroïdien. Lyon méd., 1979, *242*, 657—662.
86. GUNDRY S. R. — Total thyroidectomy for Hürthle Cell Neoplasm of the thyroid. Arch. Surg., 1983, *118*, 529—532.
87. HALNAN K. E. — Influence of age and sex on incidence and prognosis of thyroid cancer. Three hundred fortyfour cases followed for ten years. Cancer (Philad.), 1966, *19*, 1534.
88. HALNAN K. E. — Invited commentary. External radiotherapy and radioiodine in the treatment of thyroid cancer. World J. Surg., 1981, *5*, 83—84.
89. HALSTED W. S., EVANS H. M. — The parathyroid glandules. Their blood supply, and their preservation in operation upon the thyroid gland. Am. Surg., 1907, *16*, 489—506.
90. HARMER C. L. — External beam radiotherapy for thyroid cancer. Ann. Radiol., 1977, 20, 791—800.
91. HEDINGER C., SOBIN L. H. — Histological typing of thyroid tumours. International histological classification of tumours. No. 11. Geneva: World Health Organization, 1974, 17—24.
92. HEDINGER C. E. (ed.) — Thyroid cancer. UICC Monograph Series. Volume 12, Springer Verlag, Berlin—Heidelberg—New York, 1969.
93. HEMPELMANN L. H., HALL W. J., PHILLIPS M. et al. — Neoplasms in persons treated with X-rays in infancy. Fourth survey in 20 years. JNCI, 1975, 55, 519—520.

Scanned with OKEN Scanner

tropin receptors in normal and pathological human thyroid tissues. J. clin. Endocrinol. Metab., 1978, *47*, 870.
173. TAȘCĂ C. — Histopatologia tiroidei. Ed. Acad. R.S.R., București, 1978.
174. TAYLOR S. — Thyroid Tumors. In: DrVisscher M. (ed.) — „The thyroid gland", Raven Press, New York, 1980, 257—278.
175. * * * — Third National Cancer Survey. NCJ Monograph, *41*, 1975.
176. * * * — TNM classification des tumeurs malignes. Ed. Union International Contre le Cancer (UICC). Geneva, 1978 (Bul. Min. Sănăt. nr. 1/1984).
177. TOLLEFSEN H. R., DE COSSE J. J., HUTTER R. V. P. — Papillary carcinoma of the thyroid; a clinical and pathological study of 70 fatal cases. Cancer, 1964, *17*, 1035—1044.
178. TOLLEFSEN H. R., SHAH J. P., HUVOS A. G. — Papillary carcinoma of the thyroid. Recurrence in the thyroid gland after initial surgical treatment. Am. J. Surg., 1972, *124*, 468.
179. TRENCE D. — Thyroid replacement therapy. Guidelines for use in therapy and diagnosis. Postgrad. Med. 1983, *73*, 367.
180. TUBIANA M., LACOUR J., MONNIER J. P., BERGIRON C., GERARD-MARCHANT R., ROUJEAU J., BOK B., PARMENTIER C. — External radiotherapy and radioiodine in the treatment of 359 thyroid cancers. Br. J. Radiol., 1975, *48*, 894.
181. TUBIANA M., CHARBORD P., CUKERSZTEIN W. și colab. — The role of radiotherapy and radioactive iodine in the treatment of thyroid cancer without metastases. Ann. Radiol., 1977, *20*, 801—805.
182. TUBIANA M. — External radiotherapy and radioiodine in the treatment of thyroid cancer. World J. Surg., 1981, *5*, 75—82.
183. TUCKER H. M. — Nerve-muscle pedicle implant facilitates vocal cord reinnervation. JAMA, 1975, *233*, 215.
184. TUMISTO J. — Neuropharmacological intervention in the pituitary-hypothalamic relationship. Ann. clin. Res., 1978, *10*, 120.
185. VARMA V. M., BEIERWALTES W. H., NOFAL M. M., NISHIYAMA R. H., COOP J. E. — Treatment of thyroid cancer: death rates after surgery and after surgery followed by sodium iodine ^{131}I. JAMA, 1970, *214*, 1437.
186. VERBY J. E., WOOLNER L. B., NOBREGA T., KARLAND L. T., McCONAHEY W. M. — Thyroid cancor in Olmsted County (1935—1965). J. Natl. Cancer Inst., 1969, *43*, 813.
187. VOICULEȚ N., DUMITRESCU SMARANDA, ALBERT P. — Localizarea metastazelor cu ajutorul radioizotopilor. Oncologia (Buc.), 1980, *19*, 9—22.
188. WADE J. S. H. — The ethiology and diagnosis of malignant tumours of the thyroid gland. Br. J. Surg., 1975, *62*, 760—164.
189. WALFISH P. G., HAZANI E., STRAWBRIDGE H. T. G. et al. — Combined ultrasound and needle aspiration cytology in the assessement and management of hypofunctioning thyroid nodule. Ann. intern. Med., 1977, *87*, 270—274.
190. WANG C. A. — The use of the inferior cornu of the thyroid cartilage in identifying the recurrent laryngeal nerve. Surg. Gynecol. Obstet., 1975, *140*, 91—94.
191. WANG C. — The anatomic basis of parathyroid surgery. Ann. Surg. 1976, *183*, 271—175.
192. WANG C. A., VICKERY A. L., MALOOF F. — Needle biopsy of the thyroid. Surg. Gynecol. Obstet., 1976, *143*, 365.
193. WELTI H., JUNG A. — La chirurgie des parathyroïdes. Anatomie chirurgicale des parathyroïdes. J. Chir. (Pris), 1933, *42*, 501—504.
194. WELTI H., LE JEMBLE — À propos du problème du récurrent dans la chirurgie thyroïdienne,. Rev. Chir., 1940, *2*, 9—25.
195. WILLIAMS E. D., DONIACH M. D., BJORNASON O. et al. — Thyroid cancer in an iodine rich area. Cancer, 1977, *39*, 215.
196. WINSHIP T. — Management of patients with cancer of the thyroid. Cancer, 1967, *20*, 1815—1818.
197. WOOLNER L. B., BEAHRS O. H. et al. — Classification and prognostic of thyroid carcinoma. A study of 885 cases observed in a thyrty-year period. Amer. J. Surg., 1961, *102*, 354.
198. WOOLNER L. B., BEAHRS O. H., BLACK B. M. et al. — Long-term survival rates. In: Hedinger C. E. (ed.) „Thiroid Cancer", UICC Monograph Series. Springer Verlag. Berlin—Heidelberg—New York, 1969, 326—330.

Scanned with OKEN Scanner

Capitolul 5.B.

CANCERELE TIROIDIENE SECRETANTE DE CALCITONINĂ

PROF. I. CHIRICUȚĂ, T.—H. GAVRILESCU

1. Conceptul pluralității cancerelor tiroidiene secretante de calcitonină.
2. Cancerul medular tiroidian (CMT) cu stromă amiloidă.
   2.1. CMT, forma familială (sindromul Sipple)
      2.1.1. Cadru nosologic
      2.1.2. Diagnosticul CMT familial ocult
   2.2. Profilul endocrin în CMT
   2.3. Anatomie patologică
   2.4. Particularități clinice
3. Cancerele medulare atipice.
4. Cancerul trabecular cu mucopolizaharide acide.
5. Cancerele trabeculare cu calcitonină.
6. Semnificația problemei

Cancerul medular al tiroidei (CMT) a fost descris clinic și histologic în 1959 de Hazard, Hawk și Crile și identificat apoi ca avînd origine parafoliculară, în celulele C (Williams et al., 1966), capabile să secrete cantități mari de calcitonină la bolnavii cu acest tip de cancer (Milhaud et al., Melvin și Tashjian, 1968).

Această particularitate endocrină, secreția de calcitonină, a determinat o împărțire foarte tranșantă a cancerelor tiroidiene primitive în două grupe principale, inegale ca frecvență*: cancere de origine foliculară, derivate din celule secretante de tiroxină și cancere de origine parafoliculară, derivate din celulele C, secretante de calcitonină. Identificarea acestor două mari categorii de cancere tiroidiene are o semnificație deosebită nu numai pentru tratament, dar și pentru diagnosticul precoce și supravegherea evoluției clinice.

Acest aspect ne-a determinat să prezentăm cancerul medular într-un capitol separat, chiar dacă el a fost descris de noi și în paralel cu formele foliculare ale cancerului tiroidian, fiind amintit de altfel și în ca-

* CMT reprezintă 5—10% din cancerele tiroidiene primitive (Hill et al., 1973; Schimpff, 1980);

pitolul dedicat patologiei paratiroidiene; existența și a altor tipuri histologice de cancer tiroidian asociate cu secreția de calcitonină* ne-a îndreptățit să lărgim orizontul acestui capitol, referindu-ne la toate cancerele tiroidiene secretante de calcitonină (Calmettes et al., 1983), care sînt adevăratele tumori maligne „endocrine" ale tiroidei, cancerele foliculare nedeterminînd un sindrom biochimic sau chiar clinic hormonal.

1. Conceptul pluralității cancerelor tiroidiene secretante de calcitonină

Cu toate că Hazard et al, au definit cadrul nosologic și au denumit CMT în 1959, istoricul acestor tumori începe de fapt în 1876, cînd Baker a descris celulele parafoliculare la cîine ca celule parenchimatoase. Nonindez a utilizat pentru prima dată termenul de celule parafoliculare, observînd că acestea sînt argirofile, iar în 1951 Horn a descris o mică serie de tumori nediferențiate ale tiroidei, care aveau un prognostic mult mai bun decît carcinomul anaplazic tipic (Williams, 1966). După definirea acestui tip de tumori de către Hazard et al., Wollner a descris, în 1961, 57 de cazuri de CMT (cit. de Corwin, 1974).

Nici istoria stabilirii originii CMT nu este simplă. În 1963, Young și LeBlonde considerau că celulele parafoliculare ar fi celule foliculare degenerate, dar în același an, Munson și Hirsch identifică calcitonina în tiroidă, permițînd lui Williams (1966) să afirme originea cancerului medular în celulele parafoliculare**.

În anul 1970, Milhaud et al. au descris o formă particulară de cancer trabecular, ale cărui celule conțineau mucopolizaharide acide și care era însoțit de nivele plasmatice crescute de calcitonină.

Începînd cu anul 1977, Calmettes et al., Gardet et al., Lucot et al. au identificat două categorii, din punct de vedere al comportamentului biochimic, în cadrul cancerelor etichetate în clasificarea OMS „foliculare, moderat diferențiate"; o parte din acestea sînt însoțite de nivele crescute de calcitonină și antigen carcinoembrionar (ACE), fapt dovedit și prin tehnici de imunofluorescență specifică (Calmettes, 1982).

Constatarea că anumite cancere anaplazice secretă de asemenea calcitonină, pe lîngă considerațiile făcute pînă aici, sînt suficiente pentru a susține conceptul *pluralității* cancerelor tiroidiene calcitonino-secretante (Calmettes et al., 1983), care, alături de importanța teoretică, are și consecințe practice, clinice și terapeutice.

Desigur că din punct de vedere practic CMT, deci cancerul medular cu stromă amiloidă, este princi-

* Numărul acestor cazuri este foarte redus, deoarece identificarea lor a fost recent făcută și abia în anii următori se va putea aprecia frecvența lor reală aproximativă.

** În timpul embriogenezei, tiroida ajunge în contact cu ultimele arcuri branhiale, pe care le încorporează. Aceasta au originea comună cu timusul și paratiroidele. Pierse, în 1967, a devedit că sursa celulelor parafoliculare este în ultimele arcuri branhiale.

pala tumoră tiroidiană secretantă de calcitonină, dar alături de aceasta vom prezenta și cancerele medulare atipice, cancerul trabecular cu mucopolizaharide acide și cancerele anaplazice calcitonin-secretante.

2. Cancerul medular cu stromă amiloidă

Cancerul medular cu stromă amiloidă se manifestă sub formă sporadică sau sub formă familială, avînd transmisie ereditară autosomală dominantă.

El poate fi asociat („poliendocrinopatiile de tip II") cu alte interesări patologice ale celulelor derivate, cum este general admis pentru celulele C*, din creasta neurală (Calmèttes et al., 1983): feocromocitom (sindromul Sipple), hiperplazia plexurilor nervoase digestive (sindromul Gorlin), sindrom marfanoid, boala Recklinghausen. Poate deasemenea provoca fenomene vegetative (eritem acut cutanat generalizat — „flush") și digestive (diaree cu hiperperistaltism) caracteristice tumorilor plecate din celule APUD**.

Incidența relativă a CMT familial este variabilă și depinde de felul selecționării diverselor cazuistici și de tehnicile de screening. După Sizemore et al. (cit. de Starling et al., 1978), cel puțin *20% din bolnavii considerați a avea o formă sporadică de CMT au de fapt CMT familial.*

2.1. Sindromul Sipple

2.1.1. Cadru nosologic

Sindromul Sipple, descris în 1961, face parte din sindromul adenomatozei endocrine multiple (AEM) tip II și are trei componente majore: cancerul medular al tiroidei, feocromocitomul și hiperplazia paratiroidiană.

Bolnavul poate avea numai una, două sau toate trei componentele. Tumorile tiroidiene și suprarenale sînt de obicei multicentrice și frecvent bilaterale. Relația dintre cancerul medular tiroidian și tumora medulosuprarenală este evidențiată de constatarea existenței unei substanțe similare sau identice cu calcitonina în medulosuprarenală, precum și de posibilitatea izolării decarboxilazei, enzimă tipică pentru medulara suprarenaliană, în țesutul tumoral medular tiroidian (Baylin, 1974).

Chiar la bolnavii la care nu se identifică clinic un feocromocitom, examinarea histologică a suprarenalei arată o hiperplazie aproape în fiecare caz. În același sens, indiferent de localizarea cancerului tiroidian propriu-zis (uni- sau multifocal), examenul histologic al piesei de tiroidectomie demonstrează o hiperplazie difuză a celulelor C. La nivelul paratiroidelor hiperplazia este net mai frecventă decît adenoamele. S-a emis ipoteza că hiperplazia paratiroidiană este o reacție compensatorie față de efectul hipocalcemiant al calcitoninei produse de cancerul medular tiroidian, dar s-a constatat că membrii unor fami-

* Celulele C, adică secretante de calcitonină, deosebite de celulele foliculare (A) sau cele conjunctive (B) (vezi Cap. 5 „cancerul tiroidian" — anatomie patologică);
** Vezi capitolul referitor la sistemul endocrin difuz — apudoame.

lii cu acest sindrom aveau nivele serice crescute de parathormon, înainte de creșterea nivelului de calcitonină, indicînd că anomalia paratiroidiană este probabil o parte din deficitul genetic primar. Astfel, fiecare din cele trei organe afectate în sindromul Sipple, este interesat într-un proces proliferativ (cel puțin hiperplazie), care în tiroidă și medulo-suprarenală este frecvent reprezentat de adenom și carcinom.

Prezentăm, după Brennan și MacDonald, rezumatul studiului lui Carney et al. (1978) privind 90 de bolnavi cu AEM tip II:

TABELUL I — Neoplazia endocrină multiplă tip II

90	Bolnavi luați în studiu
56	Femei
28	Cazuri aparținînd la 8 familii
	Transmisie autosomală dominantă
76 %	aveau CMT sau hiperplazia celulelor C
22 %	au decedat prin CMT (15/69)
	Vîrsta medie la deces: 21 ani
4 %	aveau interesare paratiroidiană
34 %	aveau feocromocitom
30 %	(10/31) au decedat prin feocromocitom.

2.1.2. Diagnosticul cancerului medular familial ocult.

Odată cu introducerea determinării radioimunologice a tirocalcitoninei (Deftos et al., 1968) s-a constatat prezența unor cantități bazale foarte mari de tirocalcitonină la toți bolnavii cu boală avansată, precum și posibilitatea creșterii concentrației serice de calcitonină prin administrarea intravenoasă de calciu sau glucagon (Melvin, 1970).

În 1973, Hennessy et al. au descris un analog sintetic al gastrinei, pentagastrina, care are capacitatea de a stimula secreția de calcitonină la bolnavii cu CMT metastazat.

Ulterior, s-a constatat că administrarea intravenoasă de pentagastrină este cel mai potrivit test pentru determinarea prezenței unui CMT sau a unei hiperplazii de celule C, la cazurile cu nivele serice bazale normale de calcitonină (Wolfe et al., 1973). Aproximativ 10% din bolnavii cu CMT familial au o perioadă lungă de timp valori normale de calcitonină serică (Starling et al., 1978) și de aceea în familiile cu CMT nu se poate exclude boala ocultă la unul din membri, fără a se face un test de stimulare cu calciu, glucagon sau pentagastrină.

Se apreciază (Starling et al., 1978) că administrarea intravenoasă de calciu *(testul Melvin)* sau glucagon (Melvin, 1970) determină eliberarea de calcitonină, dar cu frecvente rezultate fals-negative (1 din 5 cazuri)*. Pentagastrina determină o creștere rapidă și bruscă a nivelului calcitoninei plasmatice și are mai puține răspunsuri fals-negative (Sizemore și Go, 1975; Gagel et al., 1975).

Semnificația practică a acestor considerații este evidențiată de rezultatele studiului făcut de Sizemore et al. (cit. de Starling et al., 1978): imposibilitatea de extirpare totală a

* Wells et al. (1975) recomandă injectarea calciului direct într-o venă tiroidiană cateterizată, dar valoarea acestei metode este contestată de Starling et al. (1978).

tumorii și recidivele sînt duble la bolnavii tratați în al șaselea deceniu al vieții, față de cei tratați în al doilea deceniu, adică față de bolnavii tineri, identificați prin screening activ în faza de boală incipientă.

Testul de stimulare cu pentagastrină constă în administrarea intravenoasă rapidă (5 secunde) de pentagastrină (Peptavlon, Ayerst) 0,5 µg/kg/corp, urmată de recoltarea a cîte 10 ml sînge în tuburi de sticlă heparinate la 0, 1, 2, 5 și 10 minute după injectare. Plasma obținută prin centrifugare se îngheață și se depozitează. Determinarea calcitoninei se face prin analiză radioimunologică (Sizemore et al., 1973).

Testul de stimulare cu calciu (testul Melvin). Se administrează 15 mg/kg. corp calciu, sub formă de calciu gluconic, în perfuzie intravenoasă, timp de 4 ore, cu determinarea calcitoninei la zero, trei și patru ore.

Valorile normale serice ale calcitoninei: 0—0,38 ng/ml.

Valorile stimulate, la persoanele normale nu depășesc 0,55 ng/ml (Graze Kathleen et al., 1978).

2.2. Profilul endocrin în CMT

CMT este o tumoră endocrină care secretă calcitonină și histaminază, dar la multe cazuri există și secreție de ACTH, prostaglandine, serotonină (Hill et al., 1973), beta-endorfină (Shibasaki et al., 1979)*, somatostatină (Capella et al., 1978)* și neurotensină (Zeitinoglu, 1980)*. De altfel, celulele C sînt incluse în sistemul celulelor APUD (Pearse, 1968), pe larg prezentate în capitolul 1 al acestui volum.

Calcitonina deprimă nivelele calcemiei, dar se instalează o hiperplazie sau adenoame paratiroidiene cu secreție crescută compensatorie de parathormon care menține calciul seric la un nivel normal (Fig. 5.B.1).

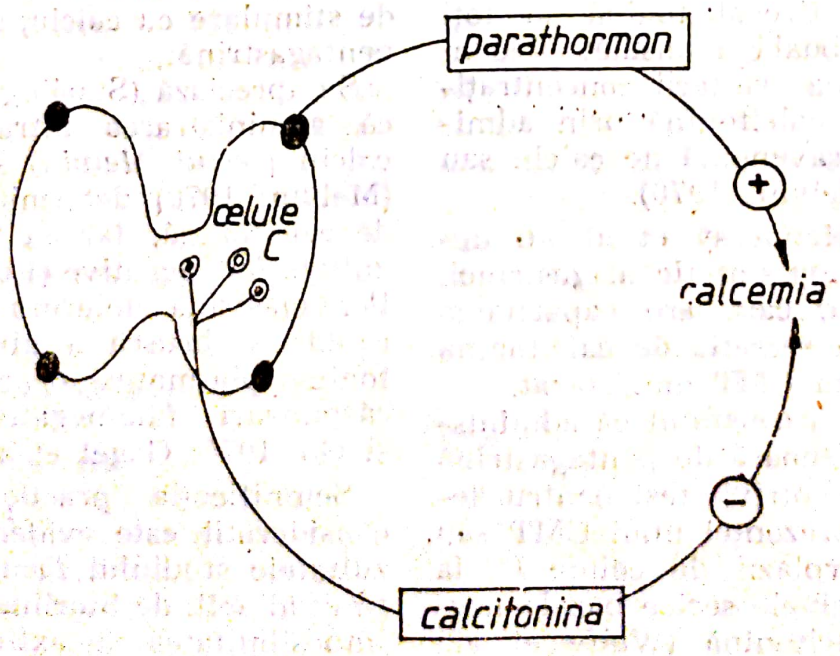

Fig. 5B.1. Mecanismul simplificat al homeostaziei calciului.

* cit. de Lips et al. (1981);

Aspectele legate de nivelele calcitoninei au fost prezentate în cadrul diagnosticului CMT familial ocult.

Activitatea histaminazică este de asemenea crescută în țesutul tumoral și mai rar în ser în cazurile cu tumori mici. În cazurile cu CMT metastazat sau boală avansată locoregional, histaminaza serică este crescută și poate reprezenta un marker al prezenței sau absenței relicvatului tumoral postoperator (Baylin, 1974).

Producția de prostaglandine, serotonină sau ambele, poate determina diareea apoasă, care survine uneori la cazurile cu CMT.

Sindromul producției ectopice de like-ACTH survine rar în asociere cu CMT.

2.3. Anatomie patologică**

Carcinomul medular se prezintă ca o masă tumorală dură, cenușie, albă sau brună, încapsulată sau infiltrativă în tiroidă, uni- sau multicentrică. De obicei capsula este intactă, iar țesutul tiroidian normal sau multinodular. Tumora poate fi aderentă la structurile vecine și poate conține calciu.

Celula tipică are membrană distinctă, citoplasmă acidofilă, nucleu central și nucleoli neproeminenți. Celulele multinucleate, cu nuclei de diferite mărimi, sînt frecvente. Mitozele nu sînt frecvente. Arhitectura celulelor este variabilă, dar mai frecvent există cuiburi de celule poliedrice și rotunde înghesuite. Nu există producție de coloid. Piesele incorect fixate pot preta la confuzie cu un carcinom papilar. Pot fi văzute celule fuziforme sau ovale, aranjate ca în cancerele pulmonare cu celule mici (cordoane sau bucle de celule) sau celule poligonale separate de zone subțiri de țesut conjunctiv, ca în carcinoid sau insulele pancreatice.

Caracterul histologic principal al CMT este *amiloidul*. Este aproape totdeauna prezent, atît în tumorile primare, cît și în cele metastatice și apare în cantități variabile atît printre celule, cît și în stromă. Amiloidul nu este prezent în alte tumori tiroidiene. Doar în plasmocitom se poate întîlni amiloid, dar structura tumorii este mult diferită de CMT. Studiile de ultramicroscopie arată că amiloidul este produs de celulele tumorale.

2.4. Particularități clinice

În cazuistica Institutului Oncologic Cluj-Napoca, CMT a fost întîlnit în 1,3% din cazurile de cancer tiroidian.

Spre deosebire de cancerele tiroidiene de origine foliculară, CMT survine cu frecvență egală la ambele sexe și nu are electivitate la anumite grupe de vîrstă.

Majoritatea tumorilor sînt spontane, „sporadice", dar am subliniat îndeajuns necesitatea unei investigații complete pentru excluderea formei familiale. În acest sens, clinic se poate constata o neuromatoză a mucoaselor, în special mucoasa bucală, care sugerează și posibilitatea existenței unor feocromocitoame bilaterale (Schimpff, 1980). Diareea apoasă (10—20 scaune lichide, cu conținut crescut de lipide sau mucus, fără sînge), poate apare la o

** după Corwin (1974);

Scanned with OKEN Scanner

treime din cazuri și poate fi asociată cu alte semne (de exemplu „flush") ale sindromului carcinoid, cu toate că serotonina a fost găsită crescută doar la unul din 5 cazuri (Ibanez et al., cit. de Corwin, 1974).

Carcinomul medular are în mod obișnuit origine multicentrică, cu tendință la invazie precoce și diseminare chiar înainte ca tumora să fie palpabilă. Diseminarea se face inițial către ganglionii regionali și mediastin, dar hemofilia acestui cancer este mare, putînd apare precoce metastaze pulmonare și osoase, care uneori se pot calcifica (ca de altfel și tumora primară), devenind radioopace.

În ansamblu, agresivitatea CMT este considerată intermediară, între aceea a carcinoamelor tiroidiene diferențiate și cea a cancerelor anaplazice, dar de fapt evoluția clinică variază de la caz la caz, existînd forme cu evoluție lentă și forme de o malignitate extremă.

Redăm în continuare un tablou sinoptic privind datele clinice la 4 cazuri de CMT din cazuistica Institutului Oncologic Cluj-Napoca (Chiricuță et al., 1981) și rezumatul foii de observație a trei dintre ele, reprezentative pentru a ilustra evoluția „de tip carcinom nediferențiat" al CMT și atitudinea terapeutică identică cu cea menționată de noi pentru cancerele anaplazice, revenind cu cîteva observații: tiroidectomie totală la toți bolnavii; evidare ganglionară doar dacă există adenopatie, tratament cu tiroidă postoperator (cu rol substitutiv); radioterapie externă (Keynes și Till, 1971), contestată ca eficiență de Steiner et al. (1968) (cit. de Corwin, 1974); polichimioterapie cu includerea obligatorie a adriamicinei în schema de tratament.

Carcinom medular tiroidian (Cazuista Institutului Oncologie Cluj-Napoca, 1981)

Bolnavul	1. B.L., 1096/1975	2. A.A., 1183/1975	3. L.E., 1389/1979	4. H.I., 4360/1980
Sexul	feminin	feminin	masculin	masculin
Vîrsta	52 ani	34 ani	32 ani	50 ani
Antecedente	—	—	soră cu CMT	—
Debutul	1 an	2 ani	6 ani	1 lună
Tumora	lobară + lat. cerv. bilat.	lobară + laterocervicală	lobară	laterocervicală
Scintigrafia	zonă „rece"	zonă „rece"	zonă „rece"	fixare neomogenă pe arie mărită
Tratament	I Chirurgie II Tele Co III Tiroidă	I Chirurgie II Tele Co III Extirp. recidivă IV ^{131}I V Trat. medical	I Chirurgie II Tele Co III Tiroidă	I Chirurgie II Tele Co III Tiroidă
Evoluție, dispensarizare	Deces după 2 ani	Deces după 4 ani	Screening familial prin determinarea nivelelor bazale de calcitonină	Screening familial prin probă Melvin

Scanned with OKEN Scanner

OBS. 1. — A. A. F. O. 1183/1975

— Femeie, 34 ani. De 2 ani adenopatie laterocervicală dreaptă, în ultimele 4 luni net evolutivă.
— Scintigrafia tiroidiană: lobul drept practic necaptant.
— RIC cu valori normale.
— (I) *Hemitiroidectomie* dreaptă totală, cu sacrificarea nervului recurent invadat de tumoră. Limfadenectomie radicală cervicală dreaptă cu rezecția venei jugulare interne (16. VII. 1975).
— Ex. histopatologic (44733): carcinom medular tiroidian cu metastaze ganglionare.
— Stadializare pTNM: T_2N_1 M_0.
— (II) *Telecobaltoterapie:* 6100 rads/26 fr. regiunea cervicală (ant. + lat.) dr. + 21000 rads/10 fr. regiunea cervicală stg. (8. IX—4. X. 1975).
— Control 7. VI. 1976: T_0N_0
— Recidivă regională cervicală dreaptă (20. VI. 1977).
— (III) *Extirparea recidivei* (22. VI. 1977)
— Ex. histopatologic (51628): metastaze de carcinom.
— (IV) *30. III. 1979:* Examinările radioizotopice tiroidiene evidențiază lobul stîng hipertrofiat și intens captant.
50 mCi ^{131}I.
— (V) *16. V. 1979:* Internare de urgență cu metastaze cerebrale și pulmonare (radiografia 4695/17. V. 1979). Tratament medical intensiv. Comă. Deces.

OBS. 2, — E. L. — F. O. 1389/1979

— Bărbat tînăr, 32 ani. Hipertrofie nodulară a lobului tiroidian stg., cu debut din 1973; diaree apoasă și pierdere ponderală.
— Sora operată în urmă cu 4 ani cu un carcinom medular tiroidian.
— Scintigrafia: istmul și lobul stîng sînt necaptante.
— RIC cu valori normale.
— *Hemitiroidectomie* totală extracapsulară stîngă cu disecția recurentului și extirparea ganglionilor recurențiali + lobectomie intracapsulară cvasitotală dreaptă. Ariile ganglionare jugulare interne, palpator, indemne (25. VII. 1979).
— Ex. histopatologic (60431): carcinom medular cu metastaze în ganglionul recurențial stîng.
— *Telecobaltoterapie:* 4000 rads/20 fr. (loja tiroidiană și ariile ganglionare laterocervicale inferioare) + 5000 rads/24 fr. (ganglioni cervicali superiori stg). (10. VIII—15. IX. 1979).
— *Tiroidă* 3×0,125 g/zi.
— Controale: T_0N_0.
— Screening familial prin determinarea nivelelor bazale de calcitonină, negativ.

OBS. 3. — I. H. — F. O. 4360/1980

— 50 ani, bărbat.
— Tumoră laterocervicală stîngă cu debut recent, operată în februarie 1980. Ex. histopatologic: tumoră glomică fără mitoze și fără atipii nucleare.
— Reoperat în martie 1980, recidivă laterocervicală și submandibulară stîngă.
— Ex. histopatologic extemporaneu: tumoră de glandă salivară. Diagnostic intraoperator: tumoră de glandă salivară aberantă.
— Examen histopatologic la parafină: metastaze de carcinom (tiroidian?)
— 15. IX. 1980 — I.O.C.—N.: tumoră supraclaviculară stg. dură, fixă, nedureroasă; bloc adenopatic laterocervical stîng.
— Scintigrafa: fixare neomogenă pe arie glandulară mărită; adenopatiile necaptante.
— RIC hipofuncțională.
— RIA pentru calcitonină pozitivă după probă de încărcare cu calciu.
— Intraoperator: masă tumorală infiltrativă care înglobează lobul tiroidian stîng, jugulara internă și regiunea

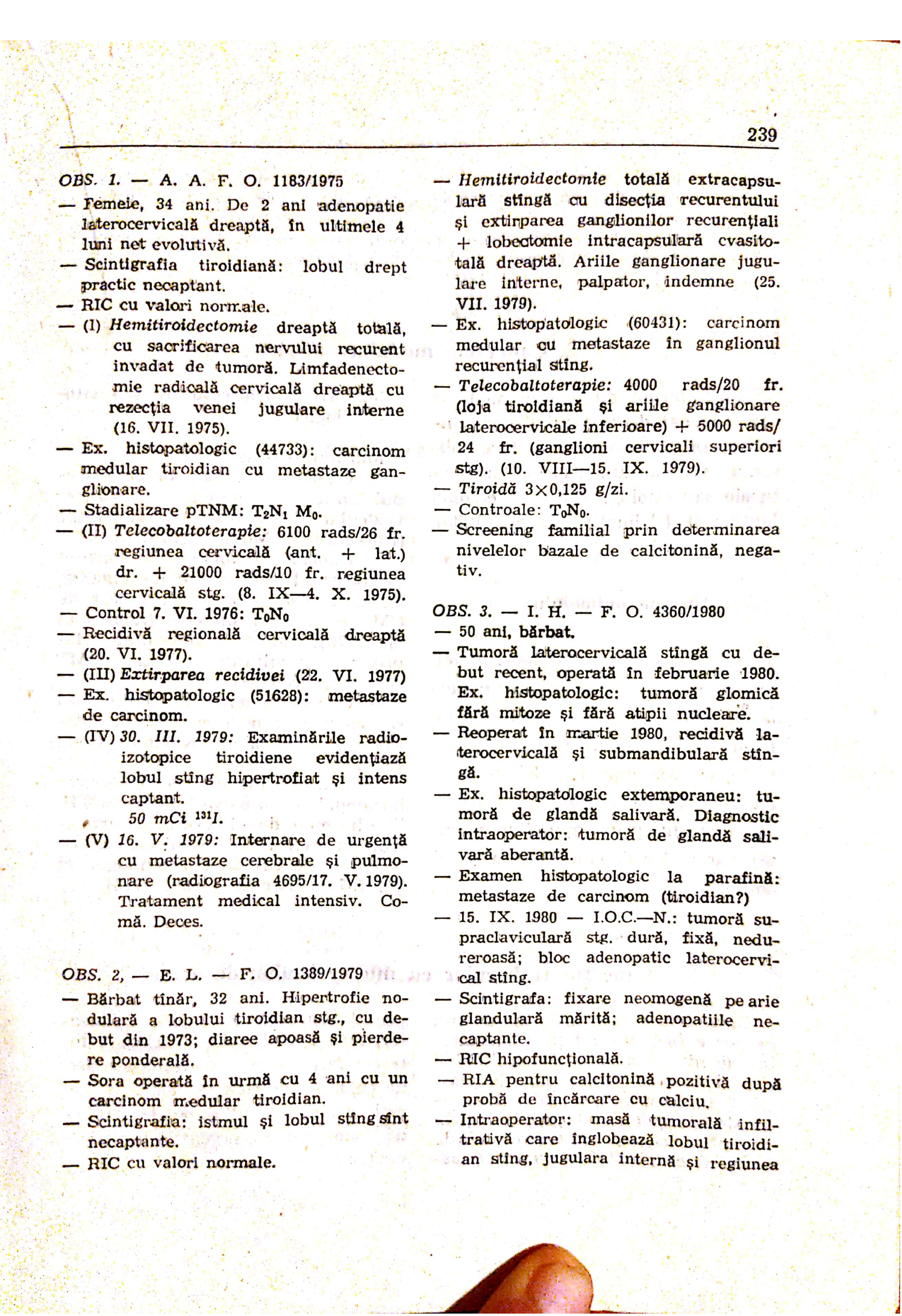

subclaviculară, evoluînd spre mediastin. Chirurgie de reducere tumorală (31. X. 1980).
— Ex. histopatologic (64728): carcinom medular tiroidian cu depozite masive interstiţiale de amiloid; metastaze ganglionare de carcinom medular.
— *Telecobaltoterapie.*
— Recidivă masivă; deasupra resurselor terapeutice.

3. Cancerele medulare atipice

Există forme de cancer medular care se abat de la tipul descris anterior, prin anumite caractere: absenţa amiloidului, aspecte arhitecturale sau citologice atipice, ectopia localizării (Calmettes et al., 1983).

3.1. Absenţa amiloidului

În 1971 Gérard—Marchant et al. au descris o formă de cancer medular tiroidian cu toate caracteristicile macroscopice şi microscopice păstrate, cu prezenţa de calcitonină şi antigen carcinoembrionar intracelular (dovedit prin imunofluorescenţă), dar nici o depunere de material amiloid.

3.2. Atipii arhitecturale sau citologice

Mai multe situaţii:
— Cancer medular la microscopul optic, dar analog unui cancer vezicular la microscopul electronic (Bussolati şi Monga, 1979);
— Cancer anaplazic de aspect sarcomatoid sau cu celule gigante, existînd însă şi zone cu aspect de CMT cu stroma amiloidă (Zeman et al., 1978); zonele nediferenţiate sînt probabil rezultatul evoluţiei CMT spre nediferenţiere;
— Cancer papilar, cu amiloidoză şi aspect de cancer medular la microscopia electronică (Kakudo et al., 1979);
— Cancer medular cu secreţie hormonală complexă (like—ACTH, like-hormon de eliberare a corticotrofinei etc.) asociat unui cancer diferenţiat de tiroidă (Birkenhäger et al., 1976; Justrabo et al., 1978).

4. Cancerul trabecular cu mucopolizaharide acide

Caracterul funcţional al acestui cancer a fost dovedit prin constatarea de nivele ridicate de calcitonină şi antigen carcinoembrionar în plasmă şi în tumoră, precum şi detectarea de calcitonină intracelulară prin imunofluorescenţă. A fost descris de Milhaud et al. (1971), ca avînd aspectul histologic de cancer trabecular, fără amiloidoză, cu depozite intracelulare de mucopolizaharide acide colorate cu albastru alcian şi reacţii pozitive la albastru de toluidină şi impregnaţie argentică după Davenport.

Scanned with OKEN Scanner

5. Cancerele trabeculare cu calcitonină

Studiile de imunofluorescență ale lui Milhaud et al. (1977—1983) au dovedit prezența în cadrul *cancerelor foliculare moderat diferențiate* (trabeculare) a unei categorii caracterizate prin existența de calcitonină intracelulară (Calmettes et al., 1982) și nu de tiroglobulină, ca în cancerele trabeculare propriu-zise.

Apare mai frecvent la persoane de peste 30 ani și histologic corespunde unui cancer trabeculo-folicular, cu contingent trabecular predominant.

6. Semnificația problemei

Descrierea cancerelor tiroidiene secretante de calcitonină într-un capitol separat de cancerul tiroidian propriu-zis, adică cancerul celulelor secretante de hormoni tiroidieni (tiroxină și triiodotironină) are o dublă semnificație, în special prin modul de încadrare nosologică a cancerului medular tiroidian:

1. Încadrarea cancerului medular tiroidian într-o categorie de cancere, determinată *endocrinologic*, adică cele cu *secreție de calcitonină*. Chiar dacă cancerele medulare atipice și cancerele foliculare moderat diferențiate, secretante de calcitonină, reprezintă un procent mic comparativ cu cancerul medular, *conceptul pluralității tumorilor tiroidiene calcitoninosecretante* are valoare teoretică și practică incontestabilă.

2. Recunoașterea *incidenței mari* a apariției cancerului medular tiroidian în cadrul unei *poliendocrinopatii cu caracter familial* (AEM tip II) (Sindromul Sipple). Această considerație impune două obligații: investigația completă clinică (endocrină) și paraclinică a cazurilor cu CMT și necesitatea screeningului familial al CMT ocult prin probe de stimulare a secreției de calcitonină.

BIBLIOGRAFIE

1. BAYLIN S. B. 1974, — Medullary carcinoma of the thyroid gland: use of biochemical parameters in detection and surgical management of the tumor. Surg. Clin. N. Am., *54*, 309—323.
2. BIRKENHÄGER J. C., UPTON G. V., SELDENRATH H. J., KRIEGER D. T., TASHJIAN A. H. — Medullary thyroid carcinoma: ectopic production of peptides with ACTH-like, corticotrophin releasing factor-like and prolactin production stimulating activities. Acta Endocrinol., 1976, *83*, 71—85.
3. BRENNAN M. F., MacDONALD J. S. — Multiple Endocrine Neoplasia Syndrome. In: DeVita et al. (Ed.) Cancer. Principles and Practice of Oncology. Lippincott Company, Philadelphia-Toronto, 1982, 1024.
4. BUSSOLATI G., MONGA G. — Medularry carcinoma of the thyroid with atypical patterns. Cancer, 1979, *44*, 1769—1777.
5. CABANNE F., GERARD—MARCHANT R., HEIMANN R., WILLIAMS E. D. — Tumeurs malignes du corps thyroïde. Problèmes de diagnostic histo-

Scanned with OKEN Scanner

26. KAPLAN E. L., SIZEMORE G. W., PESKIN G. W. et al. — Humoral similarities of carcinoid tumors and medullary carcinomas of the thyroid. Surgery, 1973, *74*, 21—29.
27. KEYNES W. M., TILL A. S. — Medullary carcinoma of the thyroid gland. Q. J. Med., 1971, *40*, 443.
28. LIPS C. J. M., Van der DONK J. A., HUBER—SPANIER R. et al. — The synthesis of calcitonin and beta-endorphin by C-cell-derived tumors. In: Calcitonin 1980, Pecile A. (Ed.), Excerpta medica, 1981, 45.
29. LUCOT H., DAVID J. F., BONEU A., COMBES P. F., CABARROT E., DALY N. — L'épithélioma trabéculaire du corps thyroïde. Une entité anatomoclinique à pronostic defavorable? Bull. Cancer (Paris), 1979, *66*, 279—286.
30. MELVIN K. E. W., TASHJIAN A. H. Jr. — The syndrome of excessive thyrocalcitonin produced by medullary carcinoma of the thyroid. Proc. Natl. Acad. Sci. USA, 1968, *59*, 1216—1222.
31. MELVIN K. E. W., VOELKEL E. F., TASHJIAN A. H. Jr. — Medullary carcinoma of the thyroid. Stimulation by calcium and glucagon of calcitonin secretion, in: Taylor S. (ed.) Calcitonin. London, William Heinemann Ltd., 1970, p. 487—496.
32. MILHAUD G., TUBIANA M., PARMENTIER C., COUTRIS G. — Épithélioma de la thyroïde sécrétant de la thyrocalcitonine. C. R. Acad. Sc. Paris (Série II), 1968, *266*, 606—610.
33. MILHAUD G., CALMETTES C., JULIENNE A., RIBERIO F., MOUKHTAR M. S. — Calcitonin. Proc. 5-th Intern. Congress Endocrinol. Excerpta Medica, V. H. T. James ed. Amsterdam-Oxford, 1977, vol. 2, 430—436.
34. MILHAUD G., CALMETTES C., GILBERT—DREYFUS, MOUKHART M. S. — An unusual trabecular thyroid cancer producing calcitonin. Experientia (Basel), 1979, *26*, 1381—1383.
35. SCHIMPFF S. C. — Carcinoma of the thyroid. In: Aisner J. şi Chang P. — Cancer Treatment Research, Martinus Nijhoff Publ., Haga — Boston — London, 1980, 88—102.
36. SIPPLE J. R. — The association of pheochromocytoma with carcinoma of the thyroid gland. Am. J. Med., 1961, *31*, 163—166.
37. SIZEMORE G. S., GO V. L. W., KAPLAN E. L. et al. — Relations of calcitonin and gastrin in the Zollinger-Ellison syndrome and medullary carcinoma of the thyroid. N. Engl. J. Med., 1973, *288*, 641—644.
38. SIZSMORE G. S., GO V.L.S. — Stimulation tests for diagnosis of medullary thyroid carcinoma. Mayo Clin. Proc., 1975, *50*, 53—56.
39. STARLING J. R., HARRIS C., GRANNER D. K. — Diagnosis of occult familial medullary carcinoma of the thyroid using pentagastrin. Arch. Surg., 1978, *113*, 241—243.
40. WELLS S. A., ONTJES D. A., COOPER C. W. et al. — The early diagnosis of medullary carcinoma of the thyroid gland in patients with multiple endocrine neoplasia type II. Ann. Surg., 1975, *182*, 362—370.
41. WILLIAMS E. D., BROWN C. L., DONIACH I. — Pathological and clinical findings in a series of 67 cases of medullary carcinoma of the thyroid. J. Clin. Pathol., 1966, *19*, 103.
42. WILLIAMS E. D. — Histogenesis of medullary carcinoma of the thyroid. J. Clin. Pathol., 1966, *19*, 114.
43. WOLFE H. J., MELVIN K. E. W., CERVI—SKINNER J. J. et al. — C-cell hyperplasia preceding medullary thyroid carcinoma. N. Engl. J. Med., 1973, *289*, 437—331.
44. ZEMAN V., NEMEC J., PLATIL A., ZAMRAMI V., POHUNKOVA D., NERADILOVA M. — Anaplastic transformation of medullary thyroid cancer. Neopl., 1978, *25*, 249—255.

Scanned with OKEN Scanner

Capitolul 6

TUMORILE PARATIROIDIENE

PROF. L. GOZARIU

1. Generalități
2. Adenomul paratiroidian
3. Carcinomul paratiroidian
4. Tumorile paratiroidiene în poliadenomatoze endocrine
5. Pseudohiperparatiroidismul — Sindromul paraneoplazic
6. Paratiroidele și sistemul APUD

1. Generalități

În etiologia hiperparatiroidismului predomină tumorile paratiroidiene. Din totalitatea cazurilor descrise 4/5 au la origine un adenom unic sau adenoame multiple, în aproximativ 1% fiind prezent însă un carcinom paratiroidian. Etiopatogenia heterogenă a hiperparatiroidismului, mai cuprinde forme clinice realizate prin hiperplazia glandelor paratiroidiene în 10—15% dintre cazuri sau mai rar o secreție paraneoplazică de parathormon realizată în cazul diverselor forme de cancer.

Ținînd cont de toate aceste posibilități etiopatogenice de realizare, gradul de dificultate maximă, reprezintă la ora actuală nu atît diagnosticul de hiperparatiroidism, ci mai ales, delimitarea formei sale etiopatogeice și în special localizarea tumorii. Aceasta apare cu atît mai importantă, cu cît tratamentul chirurgical de exereză este metoda unică de vindecare a bolii.

Găsirea tumorii hipersecretante, pune deseori dificultăți extreme, datorită posibilei existențe a mai multor adenoame hipersecretante, dar mai ales localizării variate a așezării anatomice a glandelor paratiroidiene, în aria cervicală și mediastinală.

Relația anatomo-clinică între paratiroide și tablourile clinice consecutive tulburărilor metabolismului calcic, au fost relativ tîrziu recunoscute; Vassale și Generali (1896, 1897) au recunoscut pentru prima dată tetania paratireoprivă, iar Askanazy abia în 1903, a făcut legătura între „osteoza fibroasă sau deformantă" descrisă de Von Recklinghausen în 1891 și un adenom para-

Scanned with OKEN Scanner

tiroidian. În sfîrșit în 1925 Mandl, a demonstrat printr-o intervenție chirurgicală reușită de extirpare a unui adenom paratiroidian, că adenomul este cauza și nu consecința îmbolnăvirii.

Numărul și mai ales localizarea variabilă a paratiroidelor, care se pot transforma în adenoame sau cancer este azi explicat prin dezvoltarea și mai ales migrarea lor intraembrionară.

La embrionul uman, paratiroidele apar, la 5—6 săptămîni (lungime de 7—9 mm) în zona pungilor branhiale III și IV. În același timp, din punga branhială III poate fi delimitat timusul, iar din a IV-a lobul tiroidian. Apariția maselor de celule paratiroidiene, este consecința contactului scurt între pungile branhiale III și IV și ectoderm, atunci, cînd embrionul are o lungime de 3—4 mm, ceea ce explică originea ectodermală și apartenența la sistemul APUD a celulelor paratiroidiene.

Odată cu dezvoltarea zonei cervicale a embrionului, se produce o migrare a timusului împreună cu paratiroidele III spre zona caudală, încît paratiroidele III devin inferioare. La început sînt localizate la polul superior al timusului, ulterior, se situează la polul inferior tiroidian. Dar ele pot fi înglobate în timus și să migreze în mediastin pînă la marginea pericardului. Pe de altă parte, paratiroidele III pot să nu migreze cu timusul și să se localizeze deasupra paratiroidelor IV, la polul superior tiroidian. Astfel se explică localizarea posibilă a adenoamelor paratiroidiene uneori în mediastin, timus, alteori paracarotidian.

Posibila apariție a mai mult de patru glande paratiroide, sau glande accesorii, este datorită unei dirijări accidentale a unui grup celular sau „secționarea" de către un vas sanguin a masei celulare paratiroidiene în două părți, ajungîndu-se la două sau mai multe glande separate.

Deci, pe lîngă cele două perechi de paratiroide întîlnite la om (două superioare și două interioare), pot fi întîlnite fie numai trei paratiroide, prin așezarea a două paratiroide pe aceeași parte, fie mai multe paratiroide accesorii. Paratiroidele accesorii au fost găsite într-un procent de 2—8% a cazurilor. S-au descris localizări variabile în special a glandelor paratiroide inferioare, ca de exemplu între trahee și esofag, retroesofagian; localizări ectopice au fost semnalate la bifurcația carotidei, paraaortic, în nervul frenic, în peretele faringian și chiar în peretele vaginal, ultima întîlnită la o fetiță de trei ani, împreună cu țesut tiroidian (Kurman 1973).

2. Adenomul paratiroidian

Poate fi unic în 90% a cazurilor sau multiplu, fiind o tumoră benignă paratiroidiană, cu creștere lentă, reprezentînd cauza cea mai frecventă a hiperparatiroidismului primar.

Apare mai frecvent în paratiroidele inferioare sub formă unică sau multiplă. Greutatea lor variază între 100—300 mg, însă cu tendință la scădere din punct de vedere statistic, deoarece azi majoritatea cazurilor se operează precoce. Există o corelație pozitivă strînsă între mărimea adenomului și concentrația

Scanned with OKEN Scanner

calciului și a parathormonului circulant în plasmă.

Tumorile sînt rotunde, bine delimitate, cu o capsulă de culoare brună. Consistența lor este moale, elastică. Au o culoare galbenă-brună. Structura lor histologică poate fi variabilă: celulele adenomului pot fi grupate liniar sau în stea, tubular sau folicular. În cazul structurilor foliculare, pot apare dificultăți diagnostice cu țesutul tiroidian. În interiorul adenoamelor se pot forma chiste, cu un material de tip coloid. Interstițial conțin a vascularizație bogată. Formele trabeculare de adenom, pot fi confundate cu carcinomul paratiroidian, criteriile de diagnostic fiind bazate pe apariția nucleilor mitotici în ultima împrejurare.

Adenoamele paratiroidiene, după tipul lor celular, sînt clasificate în adenoame cu celule principale, cu celule clare, oxifile și mixte.

Primul tip este cel mai frecvent, conținînd celule asemănătoare cu celulele principale ale glandei paratiroidiene normale. Frecvent sînt descrise adenoame cu celule mixte.

Puterea secretorie hormonală a adenoamelor ține mai degrabă de mărimea tumorii, decît de tipul celular.

Adenoamele paratiroidiene realizează o hipersecreție continuă, nemodulată, de parathormon (PTH), care prin efectele sale de mobilizare a calciului de pe schelet produce o adevărată întoxicație a celulelor și țesuturilor cu acest ion, realizînd un tablou clinic sugestiv dar totuși necaracteristic.

I. — Manifestările clinice și paraclinice pot fi prezentate în general după principalele organe și sisteme afectate:

1. — *Scheletul:*
   - — Dureri osoase,
   - — Osteoporoză generalizată, cu prezența posibilă a chistelor brune și fracturi spontane patologice, apoi vicios consolidate,
   - — Hiperlaxitate ligamentară, cu prăbușiri ale staticii vertebrale,

2. — *Rinichii:*
   - — Poliruie — polidipsie,
   - — Colici renale cu litiază renală recidivată, uni sau bilaterală,
   - — Infecții urinare cu pielonefrită cronică,
   - — Semne de insuficiență renală pînă la decompensare,
   - — Nefrocalcinoză.

3. — *Manifestările digestive:*
   - — Ulcere gastroduodenale,
   - — Constipație, inapetență,
   - — Litiază biliară,
   - — Litiază pancreatică — pancreatită,
   - — Ileus paralitic.

4. — *Semnele neuro-psihice:*
   - — Astenie,
   - — Hipotonie musculară,
   - — Tulburări psihice cu psihosindrom depresiv.

5. — *Calcifieri ale unor organe:*
   - — Calcinoză pulmonară,
   - — Miocardocalcinoză, calcinoză a valvulelor inimii,
   - — Calcifieri ale vaselor mari,
   - — Condrocalcinoză,
   - — Calcinoza limbului sclero-cornean,
   - — Pseudogută (artrită cu cristale de pirofosfat).

Scanned with OKEN Scanner

II. — *Manifestări paraclinice:*
- — Hipercalcemie constantă,
- — Hipofosfatemie inconstantă,
- — Fosfataza alcalină crescută,
- — Hipercalciurie,
- — Hiperfosfaturie,
- — Hiperhidroxiprolinurie,
- — Eliminare crescută de ciclic AMP,
- — Alterări ale funcțiilor renale cu tendință spre insuficiență renală,
- — Nivel constant crescut de PTH circulant.

Explorări radiologice:
- — Osteoporoză generalizată,
- — Osteoză fibro-chistică cu localizări variate, în special la nivelul oaselor lungi,
- — Prăbușiri ale corpilor vertebrali cu hipertrofia discurilor intervertebrale,
- — Litiază renală sau calculi migranți,
- — Litiază biliară,
- — Ulcer gastro-duodenal.

Biopsie osoasă: hiperactivitate osteoclastică caracteristică.

Sindromul clinic al adenomului paratiroidian hiperfuncțional (hiperparatiroidism primar) de cele mai multe ori nu se manifestă cu semne revelatoare. Deseori, medicul descoperă boala, prin depistarea accidentală a unei hipercalcemii, la un examen de rutină. Din acest punct de vedere, în ultimele decenii a crescut numărul cazurilor de hiperparatiroidism diagnosticate prin studiul sistematic al calcemiei la cei cu litiază renală, simptomele renale fiind singurele care pot conduce spre diagnostic. Numai rareori sînt întîlnite cazuri cu simptomatologie clinic complexă, cînd probele de laborator vin doar să confirme diagnosticul. Majoritatea cazurilor se situează între aceste două extreme, și necesită investigații complexe, pentru precizarea diagnosticului, cu atît mai mult cu cît numai la aproximativ 20% dintre pacienții la care se întîlnește o hipercalcemie, la originea acesteia stă hiperparatiroidismul.

Adenomul paratiroidian, secretă cantități excesive de parathormon, care prin acțiunile sale în special asupra scheletului și rinichilor, perturbă metabolismul calcic, ceea ce duce, în timp, la alterări profunde ale metabolismului. Activînd adenilciclaza, crește producția de 3,5 CAMP. Se produce o eliminare activă de fosfor prin rinichi, datorită reducerii reabsorbției tubulare a fosforului filtrat și care poate avea drept consecință o reducere a fosfatemiei. Alături de acțiunea renală a PTH., se realizează în paralel, o mobilizare a calciului din oase, prin stimularea osteolizei — osteoclastice. Această acțiune poate fi privită însă și ca o acțiune proteolitică sau catabolică a parathormonului asupra substanței fundamentale proteice a osului, reflectată în creșterea eliminării de hidroxiprolină. Insuficienta remaniere a structurii osoase, va duce la o reducere progresivă a masei scheletice, manifestată prin semnele radiologice bine cunoscute ale osteoporozei difuze și apariția posibilă a chistelor sau geodelor osoase. Consecințele sînt uneori dramatice datorită producerii fracturilor spontane, deformarii coloanei vertebrale după prăbușirea corpilor vertebrali, hiperlaxității ligamentare generalizate etc.

Dezechilibrul metabolic, cu exces de calciu circulant, va duce la formarea de calculi renali și biliari și la creșterea secreției gastrice cu apa-

Scanned with OKEN Scanner

riția posibilă a ulcerelor. Afectează de asemenea activitatea sistemului nervos central, cu apariția unei astenii profunde, stare generală de rău, stupoare sau chiar comă. Apare o hipotonie musculară generalizată, cu reducerea sau absența reflexelor tendinoase. Atonia intestinală se manifestă cu o constipație rebelă, chiar cu ileus parțial.

Intoxicația miocardului, cu exces de ioni de calciu, reduce substanțial performanțele hemodinamice ale inimii, uneori survenind moartea prin stop cardiac.

Apariția polidipsiei și a poliuriei sînt semne care atrag atenția asupra unei posibile insuficiențe renale pe cale de instalare, datorită compromiterii echipamentului enzimatic tubular, tubii transformîndu-se în simple membrane semipermeabile, care-și pierd capacitatea de concentrație. Supraadăugarea unei infecții va avea consecințe și mai grave, putînd declanșa pusee de pielonefrită ascendentă și apariția insuficienței renale decompensate. În consecință, se va asocia și sindromul hiperazotemic cu anorexie și vărsături, care va contribui la deshidratarea bolnavului.

În sfîrșit, pot apare semne clinice datorită unor procese de calcificare a unor țesuturi moi, semne de calcifiere metastatică, secundare hipercalcemiei, prurit intens la nivelul pielii, calcificarea unor fibre musculare cu mialgii, kerato-conjunctivită (datorită formării unui inel calcificat la nivelul limbului), calcifiere în plămîn, miocard și valvule, nefrocalcinoză etc.

În nefrocalcinoză, apar depuneri calcare miscroscopice în tubii renali. Aceasta poate fi cauza amino-aciduriei, a acidozei tubulare, sau a diabetului renal.

Depunerea unor cristale de pirofosfat în articulații, poate duce la pusee de pseudogută.

Coexistența unei pancreatite calcice în hiperparatiroidism, poate fi cauzată de o calcifiere metastatică. Fenomenul poate fi consecința unei pancreatite cronice declanșate de excesul de fermenți secretați datorită excesului de ioni de calciu stimulanți pentru pancreasul exocrin. Posibilitatea apariției unei hipertensiuni arteriale, este legată de excesul de ioni de calciu, cu acțiune defavorizantă asupra sistemului cardiovascular și renal.

În totalitate, simptomatologia hiperparatiroidismului poate fi minimă, încît să nu alarmeze nici bolnavul nici medicul, doar în cazul în care apare evidentă și o litiază renală.

Unii autori (Paloyan) vorbesc de anumite tipuri clinice de hiperparatiroisim primar ca de exemplu forma predominent renală a bolii, unde tabloul clinic este dominat de litiază renală, vezicală, nefrocalcinoză, fără manifestări osoase aparente în sensul posibilității evoluției osteoporozei generalizate sau a prezenței chistelor osoase. Totuși, cercetări sistematice ale structurii scheletice, prin practicarea unor biopsii osoase (Zieg.er 1976), au demonstrat că la toți bolnavii cu hiperparatiroidism, se confirmă o activitate hiperosteoclastică, considerîndu-se doar ca o problemă de evoluție în timp, apariția modificărilor radiologice scheletice caracteristice. S-au mai semnalat grupe de pacienți cu predominența semnelor de osteoză-fibrochistică și nefrocalcinoză, dar cu absența calculilor renali.

Bolnavii cu calculoză renală și grade diferite de insuficiență renală, pot prezenta în decursul evoluției bolii etape de normocalcemie. Insu-

Scanned with OKEN Scanner

ficiența renală, este asociată cu tulburări în metabolismul vitaminei D. În absența unei funcții renale integre, hidroxilarea în poziția 1 a vitaminei D nu mai este posibilă, ceea ce duce în ultima instanță la lipsa de formare de 1,25 $(HO)_2$ D cu reducerea consecutivă a absorbției intestinale de calciu. În ce măsură calcitonina poate contribui la menținerea calcemiei în limite normale, la hiperparatiroidienii cu calculoză renală, este o problemă deschisă.

Insuficiența renală cronică, ce necesită dializă, poate duce la hiperparatiroidismul secundar cu hiperplazie difuză a glandelor tiroide și apoi la hiperparatiroidismul terțiar cu apariția adenomului. Este de asemeni o alternativă patogenică deschisă, de care trebuie ținută seama în aprecierea contextului în care este descoperită tumora paratiroidiană.

În contrast cu cazurile de hiperparatiroidism, în care litogeneza renală este pe primul plan, în formele cu decalcifierea masivă a scheletului, tabloul clinic apare mai grav, împreună cu o hipercalcemie mai intensă.

Categoria celor descoperiți întîmplător, prin verificări ale calcemiei și la care se descoperă hipercalcemie, poate evolua din punct de vedere clinic, asimptomatic. Dacă însă valorile de parathormon circulant confirmă diagnosticul, examenul histologic al osului obținut prin biopunctat, sau măsurarea neinvazivă a densității osului, atestă afectarea scheletului, chiar dacă semnele propriu-zis renale lipsesc.

Fracturile patologice, pot apare ca manifestări de debut al unui adenom paratiroidian asimptomatic sau oligosimptomatic. De asemenea, descoperirea unor chiste maxilare, poate conduce la diagnostic, în cabinetele de chirurgie maxilo-facială.

Diagnosticul paraclinic se formulează în două etape consecutive:

A.— În primul rînd se fac investigațiile necesare pentru evidențierea tulburărilor metabolismului fosfo-calcic, legate de o hipersecreție de parathormon.

B.— În etapa a doua sînt cuprinse explorările care vizează precizarea formei etiopatogenetice a bolii și care se bazează în primul rînd pe evidențierea posibilă a localizării tumorii paratiroidiene hipersecretante.

A.— *EXPLORĂRILE METABOLISMULUI FOSFO-CALCIC ȘI CONFIRMAREA AFECTĂRII DIVERSELOR ORGANE.*

Hipercalcemia prezentă în peste 90% a cazurilor este cel mai sigur element de diagnostic al hiperparatiroidismului primar, deși hipercalcemia hiperparatiroidiană reprezintă doar un procent de 20% din totalitatea hipercalcemiilor de diferite origini. Cu aceasta, se subliniază de la început faptul că diagnosticul nu poate să se bazeze exclusiv pe evidențierea hipercalcemiei, ci el trebuie să cuprindă în mod obligatoriu și celelalte date biochimice care să susțină hiperparatiroidismul.

Hipofosfatemia apare doar la aproximativ jumătatea cazurilor, mai ales datorită frecventei alterări a funcției de excreție renală în cadrul sindromului și care poate masca hipofosfatemia.

Eliminările renale de calciu și fosfor, împreună cu hidroxiprolina sînt constant crescute. În prezența funcției renale nealterate, o creștere a clearence-ului de fosfați, indică un posibil hiperparatiroidism.

Creșterea fosfatazei alcaline, ca expresie a unei osteogeneze de contrareglare, este un semn indicator facultativ. Mai nou, determinarea

Scanned with OKEN Scanner

eliminării de CAMP., a fost propusă drept criteriu de apreciere a unui hiperparatiroidism, în sensul în care există o strînsă corelație între nivelul crescut de parathormon circulant și valorile urinare mari de CAMP., la acești bolnavi.

Deoarece, pentru confirmarea diagnosticului de hiperparatiroidism, dozările radioimunologice de PTH, ocupă un loc predominant în etapa actuală, testele dinamice mai vechi și-au pierdut din importanță nefiind suficient de specifice. Astfel testul Ellsworth — Howard, urmărind suprimarea temporară a funcției paratiroidiene prin administrarea de calciu, deși foarte răspîndit înainte de era dozărilor RIA, își păstrează valoarea doar în caz de hiperparatiroidism cu normocalcemie și cînd se practică paralel și dozarea PTH circulant.

În esență se urmărește clearance-ul fosfat, înainte și după încărcare, prin perfuzie intravenoasă cu calciu. La sănătoși, clearance-ul fosfat scade cu cel puțin 30%, datorită supresiunii temporare a secreției de parathormon de către hipercalcemie și rămîne nemodificat la cei cu hiperfuncție paratiroidiană. Testul nu poate diferența forma hiperplazică, de cea adenomatoasă a hiperparatiroidiei. Deși modificările radiologice caracteristice produse de către excesul de parathormon, apar doar în aproximativ 20% a cazurilor, ele și-au păstrat actualitatea, tocmai datorită modificărilor deosebit de sugestive și mai ales în contextul nevoilor de diagnostic diferențial cu alte leziuni osoase, acompaniate de hipercalcemie.

Osteoporoza generalizată, este acompaniată de cîteva elemente caracteristice ale leziunilor osoase, cum sînt apariția chistelor bine delimitate la nivelul oaselor lungi, rezorbție subperiostală a falangelor medii și distale, dispariția laminei dura, chiste ale mandibulei, leziuni multiple, imprecis delimitate la nivelul calotei, prăbușirea corpilor vertebrali etc. În plus mai pot fi evidențiate radiologic, calcifieri metastatice (nefrocalcinoza, calcifieri în pancreas, la unele tendoane, în piele).

Studii repetate de densimetrie osoasă, pot confirma la intervale de 6—12 luni, modificări evidente care atestă o adevărată topire a scheletului.

Un loc tot mai important, îl ocupă în diagnosticul hiperparatiroidismului primar studiul histologic al osului. Practicarea sistematică a biopsiilor osoase, cu examenul histologic al fragmentelor obținute, a evidențiat practic în toate cazurile de hiperparatiroidism, leziuni caracteristice, cu hiperactivitate osteoclastică. Rezultatele pot fi bine coroborate cu cele de foto-densimetrie.

Pe lîngă modificările radiologice renale, produse de prezența calculilor localizați în diferite arii ale aparatului renal, explorările funcționale sînt obligatorii pentru precizarea gradului de insuficiență renală. Hipercalciuria cu calculoză, este frecvent acompaniată de infecții de tip ascendent care duc la deteriorarea treptată a funcțiilor renale, mai ales ale celor tubulare, ajungîndu-se după perioade variabile de evoluție a bolii, la insuficiență renală. Pentru o perioadă relativ lungă de timp se instalează insuficiența renală compensată cu sindromul poliuropolidipsic, dar apariția decompensărilor este de așteptat, dacă bolnavul nu beneficiază de terapia radicală de îndepărtare a sursei de hormoni paratiroidieni secretați în exces de către tumoră.

Pentru studii ale metabolismului calciului, în hiperparatiroidism s-au

Scanned with OKEN Scanner

încercat explorări cu calciu radioactiv, prin măsurarea absorbției intestinale de calciu. Deși rezultatele sînt semnificative pentru boală, această metodă nu se practică decît în puține centre, în primul rînd din cauza duratei prea lungi (14 zile) a explorării. Din toate metodele enumerate pînă acum numai puține sînt sigure și dintre acestea în primul rînd figurează dozarea calcemiei. Azi însă este stabilit că circa 10% din totalitatea cazurilor clinic manifeste de hiperparatiroidism primar, nu au hipercalcemie (Nicols, 1967, Thoren 1977).

Pe de altă parte, chiar în prezența unei hipercalcemii asociată uneori și cu diverse manifestări patologice osoase, diagnosticul pozitiv, trebuie să țină seama de următoarele criterii de diagnostic diferențial:

Cauzele și mecanismele principale ale hipercalcemiilor

Sindromul	*Mecanismul de realizare*
— intoxicația cu vit. D și derivații săi.	Absorbție intestinală crescută de calciu și stimularea osteolizei.
— sindromul de supraalimentație cu lapte (Milk-alkali-Syndrome)	— absorbție crescută de calciu prin aport excesiv.
— ulcer tratat cu calciu carbonic în exces,	— absorbție crescută de calciu
— hipercalcemie idiopatică infantilă,	— absorbție crescută, de calciu,
— terapie cu clorotiazid în osteoporoză,	— retenție crescută de calciu,
— hemodializă, cu conținut crescut de calciu (Hardwather—Syndrome),	— retenție de calciu prin membrana de dializă,
— *Sindroame osteolitice*	
— hiperparatiroidismul primar,	— exces de calciu, prin acțiunile parathormonului,
— pseudohiperparatiroidismul (paraneoplazic),	— exces de calciu prin acțiunile simili-parathormonului,
— tumori osoase primare,	— osteoliză excesivă prin tumoră.
— metastaze scheletice în diverse cancere (mamar, prostată etc)	— osteoliză excesivă prin prezența metastazelor,
— mielomul multiplu, boala Hodgkin, leucoze	— eliberarea de calciu prin osteoliză excesivă,
— sindromul de imobilizare:	— eliberare excesivă de calciu din schelet.
— fracturi,	
— osteoporoză,	

După prezentarea acestor delimitări critice, diagnosticul de hiperparatiroidism, se reduce la:

— determinarea calciului seric,

— aprecierea histo-morfometrică a oaselor,

— determinarea nivelului de parathormon circulant.

Studiul histologic al osului obținut printr-o mică intervenție chirurgicală este neplăcut pentru bolnav și destul de complicat de analizat, necesitînd un specialist în problemă, încît acesta rămîne doar ca una din modalitățile ultime de diagnostic, cînd celelalte explorări, nu au fost suficient de concludente. În plus, examenul histologic nu poate dife-

Scanned with OKEN Scanner

rența hiperparatiroidismul primar de forma paraneoplazică.

Dacă examenul histologic ridică asemenea probleme, diagnosticul diferențial al hipercalcemiei, ținînd cont de multiplele posibilități de realizare, nu poate aduce în plus, nici el elemente certe pentru diagnostic.

De aceea, au fost pe deplin justificate eforturile depuse de diferite grupe de cercetători, în ultimul deceniu, pentru elaborarea unei metode radioimunologice sigure de confirmare a excesului de parathormon circulant.

Problema punerii la punct de metode RIA pentru PTH, s-a ciocnit în primul rînd de greutățile întîmpinate cu izolarea și identificarea parathormonului uman, precum și a descoperirii diferitelor sale forme circulante.

Parathormonul este un polipeptid format dintr-un lanț unic de 84 aminoacizi. Structura sa a fost complet elucidată, existînd diferențe între cel bovin, porcin și cel uman. Totuși fragmentul 1—34 este asemănător pentru toate cele trei tipuri de hormoni.

Cercetările din ultimii ani au demonstrat că în glandă se sintetizează un prohormon, care este mai lung cu 6 aminoacizi decît molecula de PTH 1—84). În sfîrșit, s-a mai putut demonstra prin intermediul mesagerului PTH — RNS, în sisteme fără celule, că mai există și o altă formă de prohormon denumit pre-parathormon cu o greutate moleculară de cca. 9500, care conține la capătul hexapeptidului încă 25 de aminoacizi. Activitate biologică par să aibă, alături de molecula intactă, și fragmente cu greutate moleculară de 4500—5000. Fragmentele găsite în concentrații mai mari, de 6000—8000, par să fie C-terminale și biologic sînt inactive. La pacienții cu insuficiență renală s-au găsit fragmente mai mici de 2000—3000 care sînt de asemeni inactive din punct de vedere biologic.

Heterogenitatea fragmentelor de PTH, este poate și mai mare, decît cele identificate pînă în prezent, existînd și fragmente intermediare cu terminație C sau M, cu importanță posibilă în aprecierea exactă radioimunologică a nivelului hormonal circulant.

Indiferent de geneza glandulară a fragmentelor de PTH, incontestabil o parte din ele iau naștere prin catabolizarea lor la periferie. Rinichiul realizează în parte această desfacere a moleculei mari, rezultînd fragmente C terminale, lungi de 6000—7000, lipsindu-le treimea N terminală a moleculei, care este absolut necesară pentru acțiunea biologică. De altfel s-a demonstrat că 60% din imunoreactivitatea C-terminală provine prin pasajul moleculei intacte prin rinichi. Ficatul la rîndul său, inactivează moleculele intacte de PTH.

Prezentarea acestor date are importanță pentru baza fiziopatologică de înțelegere a dificultății și a gradului de exactitate a dozării radioimunologice de PTH în ser.

Ca și pentru alți hormoni proteici, ca de exemplu insulina, ACTH, gastrina sau calcitonina și în cazul parathormonului se pune problema heterogenității. Fracționarea, prin filtrație pe gel arată următoarele forme imunoreactive ale hormonului:

a. — Mai mari decît forma cunoscută de 1—84 („big hormone").

b. — Asemănătoare cu hormonul intact.

Scanned with OKEN Scanner

c. — Mai mici, de obicei produși de metabolizare.

Heterogenitatea, din punct de vedere al formei moleculare, a activității biologice și a imunoreactivității, a ridicat probleme deosebit de dificile, în punerea la punct a metodei radioimunologice de dozare a PTH.

Și timpul de înjumătățire în plasmă a diferitelor fragmente variază; în special, fragmentele C terminale, au un timp de înjumătățire net mai lung decît hormonul intact 1—84, sau fragmentele N-terminale. Aceasta duce la prezența în concentrații de 5—10 ori mai mari, a fragmentelor în plasmă.

S-a impus în consecință obținerea de anticorpi împotriva celor două fragmente importante: C-terminal și N-terminal. În 1974, Arnaud a publicat metoda, de atunci preluată de majoritatea cercetătorilor, cu determinări ale PTH circulant cu anticorpi separat anti-C terminal și anti-N-terminal. Metoda cu anticorpi împotriva fragmentelor C, a dus la posibilitatea confirmării diagnosticului de hiperparatiroidism cu o concordanță de peste 90%, în timp ce cu un antiser anti-N-terminal 40% dintre bolnavi păreau să aibă concentrații normale de PTH. Acelaș lucru era valabil și pentru pacienții cu insuficiență renală în faza terminală.

Anticorpii anti-N-terminal, pot evidenția modificări rapide ale concentrației de PTH, în timp ce tocmai datorită inactivării lor mai lente, chiar dacă fragmentele C nu sînt biologic active, sînt o măsură mai bună pentru aprecierea activității secretorii integrate a paratiroidelor, în ultimele ore sau zile.

Ulterior s-a demonstrat că în special tumorile paratiroidiene, secretă pe lîngă molecula de hormon 1—84 și o cantitate mare de fragmente, astfel încît s-a ajuns la concluzia că măsurarea fragmentelor C, nu este numai un mod de apreciere a producției de degradare, ci și o metodă pentru aprecierea activității unui adenom paratiroidian.

De aceea, în etapa actuală se consideră că utilizarea antiserurilor anti-C, este metoda de elecție pentru măsurarea parathormonului în sîngele periferic.

Prin această metodă de dozare RIA a parathormonului s-a ajuns la posibilitatea îmbunătățirii substanțiale a diagnosticului de hiperparatiroidism, cu atît mai mult cu cît tabloul clinic este de cele mai multe ori incomplet, iar hipercalcemia poate avea alte oriagini, decît excesul secretor de parathormon.

Diversele îmbunătățiri aduse metodelor RIA de dozare a parathormonului, sînt în continuă dezvoltare, nu atît în ceea ce privește fixarea limitelor valorilor normale (care sînt în general de pînă la 4 ng/ml), ci mai ales în încercarea de a asigura o reproductibilitate „interassay" cît mai strînsă a diverselor laboratoare. Oricum preparatele comerciale care sînt puse la dispoziția clinicienilor, demonstrează o foarte bună corespondență clinică cu valorile obținute prin dozări.

B.— *EVIDENȚIEREA LOCALIZARII TUMORII PARATIROIDIENE HIPERSECRETANTE*

Majoritatea adenoamelor paratiroidiene, se dezvoltă în paratiroidele inferioare (III) și aici mai ales în cele din dreapta (Mayor 1967). Localizarea obișnuită, este posterioară și la podul inferior al glandei tiroide. Localizarea ectopică poate fi foarte variabilă, din zona submandibulară pînă în pericard sau para-

Scanned with OKEN Scanner

traheal. Adenoamele paratiroidelor superioare (IV) pot fi intratiroidiene sau chiar în interiorul unor noduli tiroidieni.

Cea mai frecventă localizare ectopică este în mediastin; adenoamele din mediastinul anterior sînt paratiroidiene (III) migrate profund și se găsesc aproape de polul superior al timusului, mai rar în interiorul timusului. Migrarea adenoamelor localizate în mediastinul posterior, nu poate fi suficient explicată din punct de vedere embriologic. Majoritatea adenoamelor partiroidiene mediastinale, se găsesc înalt retrosternal, încît pot fi îndepărtate prin incizia Kocher „în cravată"; numai o pătrime necesită mediastinotomie (Nathaniels, 1973).

În vederea realizării explorării chirurgicale, s-au încercat numeroase metode de localizare diagnostică a paratiroidelor.

— Explorări radiologice ale esofagului și traheei, au permis uneori punerea în evidență a unor modificări indirecte produse de prezența tumorii. Rar s-au putut localiza datorită calcifierii capsulei adenomului (Stevens 1967, Arnstein 1977).

— Tomografia computerizată (Dopman (1977).

— Arteriografia trunchiului tirocervical (Newton 1966).

— Limfografia glandei tiroide (Kato 1974).

— Pneumomediastinul (Silinkova — Malkova, 1961).

— Scintigrafia cu diverși izotopi, dintre care cea cu Se-metionină a fost cea mai răspîndită în anii '60,

S-a mai încercat tomografia și în sfîrșit în ultimii ani metoda cateterizării selective a venelor tiroidiene, cu dozarea concentrației parathormonului, în sîngele venos. Ea a devenit, cea mai sigură metodă în ceea ce privește concordanța diagnostică pentru localizare. Din rezultatele publicate pînă în prezent, autorii care o practică, au demonstrat în unanimitate, că metoda este sigură pentru localizările de o parte sau alta a traheei (dreapta sau stînga), dar nu și pentru cele ectopice. Astfel tumorile mediastinale drenează în general cranian, în venele tiroidiene inferioare, iar cele cu localizare cervicală pot produce o creștere a concentrației de parathormon în venele mediastinale. De aceea pentru localizarea cervicală sau mediastinală se impune și explorarea complimentară arteriografică.

Prin dozările de PTH circulant, în aria corespunzătoare tumorii secretante, valorile găsite sînt în general de 5—15 ori mai mari decît în circulație generală. Această metodă a adus un aport prețios chirurgului în majoritatea cazurilor explorate în acest mod, rezultatele fiind publicate pe serii largi în ultima perioadă. Intraoperator chirurgul mai poate fi ajutat prin marcarea cu albastru de toluidină sau albastru de metilen. Se produce o colorare selectivă a glandelor partiroidiene ,permițînd o netă delimitare a lor de țesutul tiroidian. Metoda pierde din specificitate datorită și colorării nodulilor mici limfatici.

TRATAMENTUL ADENOAMELOR PARATIROIDIENE

Intervenția chirurgicală, vizînd îndepărtarea adenomului sau a adenoamelor și-a păstrat în totalitate indicația, fiind unica metodă care poate duce la vindecarea bolii. Cu cîțiva ani înainte, explorarea chirurgicală a fost indicată la aproape toți pacienții suspecți de hiperparatiroidism. Odată cu creșterea posibilităților de îmbunătățire a diagnosticului și mai ales datorită aplicării unor programe largi, de selectare, în special prin urmărirea calcemiei, a cres-

Scanned with OKEN Scanner

cut numărul cazurilor cu suspiciune, în fază preclinică, atunci cînd leziunile renale, osoase sau metabolice sînt minime. Tocmai în aceste cazuri, hipercalcemia, chiar constantă nu poate servi drept criteriu exclusiv pentru explorarea chirurgicală, ci diagnosticul trebuie susținut prin valorile crescute de PTH circulant.

Indicația rămîne clară, chiar în absența dozărilor de PTH la cei cu hipercalcemie și cu complicații renale și osoase demonstrabile.

Pentru actul operator, care vizează îndepărtarea tumorii paratiroidiene, sînt necesare de îndeplinit următoarele condiții 1) diagnosticul să fie stabilit cu siguranță, prin utilizarea tuturor mijloacelor de explorare, de către endocrinolog; 2) operația să fie făcută de un chirurg experimentat în chirurgia paratiroidelor; 3) prezența unui anatomo-patolog care să poată confirma rapid diagnosticul țesutului îndepărtat.

Dacă pentru cazurile de adenoame solitare mari, aceste condiții nu par absolut necesare, nu trebuie uitat faptul că pot exista adenoame multiple, sau că 5—10% dintre cazuri au o localizare ectopică și atunci aceste condiții devin absolut necesare.

În cadrul intervenției, de obicei se abordează zona cea mai frecventă de localizare: polul inferior tiroidian. Tumora poate fi imediat recunoscută. În caz de paratiroide cu aspect macroscopic normal, examenul histologic biopsic este de asemeni obligatoriu, deoarece pot apărea cazuri cu două sau mai multe adenoame.

Dacă preoperator s-a stabilit cu certitudine diagnosticul de hiperparatiroidism și adenomul nu a fost găsit, se practică o tiroidectomie subtotală cu păstrarea porțiunii superioare a lobului piramidal. Ulterior se controlează întregul țesut tiroidian îndepărtat pentru a descoperi eventual, un adenom intratiroidian. Se poate întîmpla ca prin ligaturile multiple aplicate, adenomul lăsat în situ, să se atrofieze prin sistarea vascularizației sale arteriale.

Dacă, după îndepărtarea unui adenom sau după o tentativă nereușită de îndepărtare prin tiroidectomie subtotală, nu scade nivelul calcemiei, se recomandă reluarea critică a tuturor mijloacelor de explorare care ne stau la dispoziție pentru localizarea tumorii; rezultate superioare se obțin de obicei prin dozările seriate din sîngele obținut prin cateterizare selectivă sau prin angiografie. Cu ocazia celei de a doua intervenții se practică de obicei și mediastinotomie, cu explorarea mediastinului pînă la inimă. Riscul declanșării unei crize paratireotoxice după o intervenție nereușită crește, încît poate pune în pericol viața bolnavului.

După o operație reușită, cu îndepărtarea tumorii paratiroidiene, de obicei apare o scădere bruscă a calcemiei, în decurs de 24—48 ore, iar în zilele următoare datorită creșterii avidității scheletului față de calciu poate apare o hipocalcemie marcată, chiar cu crize de tetanie. Corectarea spontană, prin reambalarea secretorică a paratiroidelor restante poate să dureze cîteva luni, încît tratamentul hipercalcemiant (inclusiv cu dihidrotahisterol) devine absolut necesar.

S-au descris însă cazuri cu hipoparatiroidism definitiv, după operații reușite de îndepărtare a adenomului paratiroidian, dar presupunerea unei astfel de carențe nu poate fi emisă, decît după 2—3 luni de la operație.

Odată cu normalizarea calcemiei după operație, dispar în bună parte simptomele de hiperparatiroidism. În special la subiecții mai tineri este

Scanned with OKEN Scanner

posibilă o remaniere osoasă, pînă la aspect normal, inclusiv cu dispariția geodelor. Din punct de vedere renal, hotărîtor este gradul de leziune renală pînă la care s-a ajuns în decursul evoluției bolii.

CRIZA PARATIREOTOXICĂ (HIPERPARATIROIDISMUL ACUT)

Echilibrul relativ al bolnavului hiperparatiroidian, cu compensarea hipercalcemiei, poate fi dereglat de anumiți factori, care duc la declanșarea crizei paratireotoxice, care fără o intervenție promptă și competentă duce fără excepție la moartea bolnavului.

Printre factorii declanșanți, se citează în special reducerea aportului de lichide, sau agravarea funcției renale, cînd apare o trecere de la poliurie la oligurie sau anurie. S-au mai semnalat cazuri după manevre palpatorii insistente ale tiroidei, sau în cadrul unor fracturi patologice, care obligă bolnavul să stea la pat.

Criza se manifestă, pe lîngă o tendință la oligurie, cu accentuarea psihosindromului și somnolență pînă la comă. Se accentuează și celelalte simptome ca: grețuri, vărsături, adinamie, tahicardie, tendință la colaps, crize de hipertermie. Prognosticul infaust poate fi răsturnat prin intervenție chirurgicală promptă, vizînd îndepărtarea tumorii. Rezultatele (după Ziegler — 1976) sînt de 80% supraviețuire în cazurile de criză paratireotoxică operate imediat.

Diagnosticul este ușurat și de faptul că în aproximativ 80% a cazurilor, criza paratireotoxică survine la bolnavi cu hiperparatiroidism cunoscut.

Intervenția preoperatorie promptă constă în aplicarea unor perfuzii intravenoase cu fosfat care în cîteva ore pot duce brusc la reducerea calciului circulant, prin formarea unor complexe de fosfat de calciu. De asemeni se pot obține ameliorări imediate prin hemodializă, vizînd îndepărtarea calciului.

Crizele paratireotoxice se pot complica cu pancreatita acută, ceea ce complică sarcina chirurgului.

Este contraindicată administrarea preparatelor digitalice.

Ca preparate adjuvante cu efect de mai lungă durată, menționăm preparatele cortizonice și calcitonina, care pot asigura o mai bună pregătire preoperatorie.

3. Carcinomul paratiroidian

În general creșterea masei celulare paratiroidiene se realizează în trei forme histopatologice: creșterea tuturor glandelor prin hiperplazie, creșterea unei glande sau a mai multora formînd adenoame (creștere autonomă dar autolimitată) și carcinomul care se caracterizează printr-o tendință de invadare locală sau metastatică.

Carcinomul paratiroidian, prin definiție, reprezintă o proliferare autonomă și necontrolată a țesutului secretor paratiroidian. Concepția despre carcinomul paratiroidian, a rămas aceeași, de cînd el a fost descris de către Hall și Chaffin în 1940, spre deosebire de hiperplazia sau adenomul paratiroidian a căror entitate s-a completat din punct de vedere

Scanned with OKEN Scanner

fiziopatologic prin descoperirile noi în domeniul hormonilor care reglează metabolismul calciului.

Carcinomul paratiroidian este o boală rară, dar cu un tablou anatomo-clinic bine definit. Sindromul dominant este cel al hiperparatiroidismului grav. Între cauzele hiperparatiroidismului, el apare într-un procent de 1—3%, egal la ambele sexe și la orice vîrstă.

Trebuie menționat de la început că există și forme de carcinoame paratiroidiene care din punct de vedere clinic, pot fi descoperite doar prin creșterea progresivă a tumorii în tiroidă, ceea ce duce de altfel la o delimitare foarte dificilă față de tumorile tiroidiene propriu-zise.

Diagnosticul de *carcinom paratiroidian secretant*, se bazează pe semnele clinice și paraclinice de hiperparatiroidism și pe confirmarea histopatologică a tumorii.

Carcinoamele paratiroidiene, în majoritatea lor sînt relativ mari, încît în 50% a cazurilor sînt palpabile.

Tabloul clinic este dominat de episoadele acute și cronice ale efectelor metabolice produse de excesul de parathormon circulant. Ca și în cazul adenoamelor, manifestările osoase, renale și pancreatice domină. Moartea survine de obicei în criză paratireotoxică sau prin metastaze.

Holmes pe un număr de 67 de cazuri, prezintă proporția manifestărilor clinice pe următorul tabel:

Manifestări clinice ale carcinomului paratiroidian

Manifestări clinice	Nr. pacienți	Procent
Hipercalcemie 14 mg%	34	75
Hipercalcemie 13 mg%	5	10
Manifestări osoase	34	75
Tumoră palpabilă	24	52
Manifestări renale	15	32
Pancreatită	7	15
Metastaze cervicale	15	32
Metastaze la distanță	13	21

În general hipercalcemia are tendință la valori mai crescute decît la cei cu adenom. Hipercalcemia, în prezența unei paralizii unilaterale a corzii vocale, este sugestivă pentru un carcinom paratiroidian invaziv în nervul recurent.

În general orice pacient cu o calcemie de peste 14 mg%, cu o masă palpabilă dură în tiroidă și cu paralizia corzii vocale, poate fi suspicionat de această boală.

De asemenea, reapariția semnelor de hiperparatiroidism, după o operație pe paratiroidă, este sugestivă pentru un carcinom paratiroidian recidivat. În schimb, persistența hipercalcemiei, după îndepărtarea adenomului, pledează mai degrabă pentru adenomatoză multiplă.

Carcinomul fiind de obicei mai mare decît un adenom, o angiografie poate fi revelatoare. Dealtfel și intraoperator tumora are o consistență mult mai fermă decît adenomul și este înconjurată de obicei, de o reacție fibroasă densă. Deseori, există o invazie loco-regională în mușchi, trahee, tiroidă, ganglioni limfatici. Dintre metastazele în organe, pe primul loc se situează cele în plămîn

Scanned with OKEN Scanner

(26%) (Altenähr 1973) mai rar în ficat, schelet, pancreas, suprarenale.

Criteriile de *diagnostic histologic*, se bazează pe prezența unor septe fibroase, care compartimentează tumora precum și pe demonstrarea mitozelor. Celelalte atipii celulare nu sînt patognomonice, ele fiind prezente și în adenoame. În plus, există semne de invazie vasculară.

Electronomicroscopic, se pune în evidență o importantă dezorganizare a citoplasmei.

Evoluția tumorilor este lentă, cu tendință la invazie locală. Prognosticul este favorabil, dacă tumora a fost recunoscută inițial și se practică o operație radicală.

Altfel, recidivele apar în următoarele luni. Lipsa recidivelor în primii doi ani după operație reprezintă un prognostic bun.

Un studiu cumulativ a lui Holmes (1969) indică o supraviețuire de peste 50% după 5 ani, cea de 10 ani fiind de 13%. Tratamentul unic, este cel chirurgical, cu excizie cît mai larg posibilă, cu evidare ganglionară și disecția traheei. Ruptura capsulei tumorii în timpul intervenției, precipită recidivele locale. Chiar în condițiile, unei proceduri chirurgicale radicale, se semnalează în 30% a cazurilor o recidivă locală. Reintervențiile pentru recidive nu pot crește supraviețuirea peste 30%. Rezecția metastazelor pulmonare, este considerată o măsură paliativă pentru reducerea hipercalcemiei. Radioterapia nu are efect.

4. Tumorile paratiroidiene — în poliadenomatoze endocrine

1. — *Sindromul de neoplazie endocrină multiplă tip I (MEN I) sindromul Wermer).*

Sindromul poliadenomatozei endocrine, de tip I, constă în prezența unor tumori hipofizare, paratiroidiene și pancreatice. La acestea se mai pot asocia tumori suprarenale, tiroidiene, mediastinale, intestinale (carcinoide), lipome, polipoză gastrică. S-a descris ulcerul peptic cu o frecvență de 57%. Participarea paratiroidelor, este de 87% (adenoame multiple, mai rar adenom solitar). Sindromul este familial, cu caracter autosomal dominant.

II. — *Sindromul de neoplazie endocrină multiplă tip II. (MEN II) (sindromul Sipple)*.*

Sindromul avînd tot caracter familial autosomal dominant, constă din combinația dintre medulocarcinomul tiroidian secretant de calcitonină și feocromocitom.

În 18% din cazuri (Catalana 1971), apare și o hiperplazie a paratiroidelor sau adenoame paratiroidiene. Participarea paratiroidelor este însă sigur mai frecventă, ea fiind descoperită de obicei cu ocazia intervențiilor pentru cancer tiroidian. Din punct de vedere patogenetic, prezența adenomului paratiroidian în cadrul sindromului Sipple este legată patogenetic de secreția excesivă de calcitonină de către carcinomul tiroidian medular.

Efectul hipocalcemic al calcitoninei, ar putea fi factorul de hiperstimulare constantă a paratiroidelor, transformarea adenomatoasă, fiind o consecință.

Observații clinice par să susțină mai degrabă, condiționarea genetică

* Vezi și capitolul (Cancerele tiroidiene secretante de calcitonină).

Scanned with OKEN Scanner

a participării paratiroidelor în cadrul acestui sindrom.

Asociat manifestărilor majore din cadrul sindromului Sipple se mai pot menționa: talie marfanoidă, neurofibromatoză, megacolon, sindrom Cushing etc.

III. — *Sindromul de neoplazie endocrină multiplă tip III. (MEN III — sindromul Ellenberg).*

Spre deosebire de sindromul Sipple, unde medulocarcinomul tiroidian, este combinat cu adenomul paratiroidian, în această asociere patogenetică există cancer tiroidian papilar și adenom paratiroidian.

5. Pseudohiperparatiroidismul — sindromul paraneoplazic

În cazul unor tumori maligne, dacă se evidențiază o hipercalcemie, se pun următoarele probleme*: asociere prin coincidență a unei tumori paratiroidiene, metastaze scheletice cu osteoliză și alte cauze care stau la baza unui pseudohiperparatiroidism.

Criteriul esențial pentru confirmarea unui pseudohiperparatiroidism, este punerea în evidență a unor valori circulante crescute de parathormon prin dozări RIA repetate.

Treptele de diagnostic pentru circumscrierea sindromului cuprinde următoarele explorări în plus:

— Hipercalcemie constantă, care nu scade după administrarea de glucocorticoizi;

— Hipofosfatemie, fosfatază alcalină crescută;

— Absența metastazelor scheletice și a unei tumori paratiroidiene;

— Corectarea hipercalcemiei, după îndepărtarea tumorii maligne;

— Reapariția hipercalcemiei, după recidivă;

— Confirmarea prezenței hormonului paratiroidian sau a unor polipeptide asemănătoare parathormonului în tumoră.

Majoritatea cazurilor de pseudohiperparatiroidism, au fost observate în cadrul hipernefromului și a carcinomului bronșic. La acestea, se mai adaugă și alte localizări primare posibile (vezică, penis, prostată, ovar, endometru, vulvă, ficat, pancreas, parotidă, colon).

S-au mai semnalat și tumori mezenchimale, drept cauză a hiperparatiroidismului (hemangiosarcomul ficatului, sarcomul retroperitoneal, boala Hodgkin).

În mod excepțional s-a semnalat pseudohiperparatiroidism în cadrul cancerului mamar.

În mod separat trebuie tratate tumorile sistemului APUD, care pot secreta parathormon cu o frecvență mult mai mare decît celelalte neoplasme anterior menționate.

6. Paratiroidele și sistemul APUD

Cele două poliadenomatoze endocrine MEN I și MEN II (sindromul Wermer și sindromul Sipple) sînt net diferențiabile. Ele se suprapun, doar prin participarea la ambele sindroame a paratiroidelor.

* Vezi și capitolul 12 (Manifestări și sindroame endocrine paraneoplazice)

Manifestările multiple ale poliadenomatozei endocrine au fost clarificate prin teoria celulelor APUD, elaborată de Pearse; acronimul exprimă proprietățile histochimice ale unor țesuturi producătoare de peptide hormonale (amine precursor uptake and decarboxylation).

Celulele paratiroidiene au fost considerate ca exceptate din sistemul APUD, deoarece originea lor din pungile branhiale III și IV, le situează ca fiind de origine endodermală (Bargmann — 1939). Totuși, observațiile lui Gilmour (1937) și Norris (1937) au semnalat că la embrionii de 3—4 mm lungime, există un contact scurt între pungile branhiale III și IV și ectoderm, ceea ce permite presupunerea că celulele ectodermale pot migra în pungile branhiale. Pentru originea APUD a celulelor paratiroidiene, au pledat și observațiile ulterioare ale lui Stremple (1974) care a semnalat într-un caz de adenom paratiroidian secreția de gastrină și de ACTH. Pe de altă parte, s-a descris hiperparatiroidism ectopic, în cadrul unor serii de tumori cu celule APUD; menționăm feocromocitomul (Shimbo — 1974), carcinomul metastatic pancreatic (Friesen — 1975), melanomul malign (Palmieri — 1974), carcinomul gastric (Deftos — 1976); ultimele tumori secretau pe lîngă parathormon și calcitonină. Aceste exemple de tumori sînt argumente pentru susținerea apartenenței la sistemul APUD a celulelor paratiroidiene și subliniază pluripotența celulelor APUD.

BIBLIOGRAFIE

1. ALBRIGHT F., REIFENSTEIN E. C.: The parathyroid glands and metabolic bone disease. Ed. Williams & Wilkins, Baltimore 1948.
2. ALTENÄHR E.: Nebenschilddrüsen — In: Pathologie der endokrinen Organe vol. I. Ed. Doerr — Seifert — Nehlinger — Springer Berlin 1981.
3. ARNAUD C. D., GOLDSMITH R. S., BORDIER Ph. J., SIZEMORE G. W.: Influence of immunoheterogenity of circulating parathyroid hormone on results of radioimmunoassay of serum in man. Am. J. Med., 1974, *56*, 785.
4. ARNSTEIN A. R., ROSENBERG I. K., BELAMARIC J., PIERCE J. M., Mc CANN D., PRUNTY J.: Palpable calcified parathyroid gland in primary chief — cel hyperplasia. New. Eng. J. Med., 1971, *285* — 1365.
5. ASKANAZY M.: Über osteitis deformans ohne osteoides Gewebe. Arh. Path. Anat. Inst. Tübingen, 1904, *4*, 398
6. BARGMANN W.: Die Epitelkörperchen — in „Handbuch der mikroskopischen Anatomie des Menschen". Ed. W. von Möllendorf, 1939, vol. 6, Berlin — Springer.
7. COPP D. H., R. V. TALMAGE: Endocrinology of calcium metabolism. Ed. Excerpta Med. Amsterdam, 1978.
8. DEFTOS L. J., Mc MILLAN, P. S., SARTIANO G. P., ABUID S. ROBINSON A. G.: Simultaneous ectopic production of parathyroid hormone and calcitonin. Metabolism, 1976, *25*, 543.
9. DE GROOT L. J., G. F. CAHILL, L. MARTINI, D. H. HEDSON, W. D. ODELL, J. T. POTTS Jr., E. STEINBERGER, A. WINEGRAD: Endocrinology, vol. 2, Ed. Grune & Sratton New York, 1979.
10. DELLING G.: Endokrine Osteopathien. Ed. Fischer, Stuttgart, 1975.
11. DOPPMAN J. L., BRENNAN M. F., KOEHLER J. O., MARX S. J.: Computed tomography for parathyroid localization. J. Comp. Ass. Tomogr., 1977, *1*, 30.
12. FRIESEN S. R., Mc GUIGAN J. E.: Ectopic apudocarcinomas and associated endocrine hyperplasias of the foregut. Ann. Surg., 1975, *182*, 371.

Scanned with OKEN Scanner

13. GILMOUR J. R., The embryology of the parathyroid glands, the thymus and certain associated rudiments. J. Path. Bact., 1937, *45*, 502.
14. GOZARIU L., DASCĂLU R.: Calciul în organismul uman. Ed. Dacia, 1975.
15. HALL E. M., CHAFFIN L.: Final raport of a case of malignant adenoma of the parathyroid gland. Western J. Surg., 1940, *48*, 685.
16. HEHRMANN H.: Plasma-Parathormone — Methodik, Pathophysiologie und Klinic. Ed. Urban & Schwarzenberg, München, 1980.
17. HESCH R. D., H. HEHRMANN: Diagnostische Wertigkeit von Parathormonbestimmungen. Internist, 1977, *18*, 544.
18. HOLMES E. C.: Parathyroid carcinoma In: „Cancer Treatment", Ed. C. M. Haskell — Saunders — Philadelphia, 1980.
19. KATTO T., HATTORI T., MIURA K., SATO M.: Application of thyroid lymphography to perspective localization of hyperfunctioning parathyroid adenomas. Am. J. Surg., 1974, *179*, 378.
20. KURMAN R. J., PRABHA A. C.: Thyroid and parathyroid gland in the vaginal wall. Report of a case. Amer. J. Clin. Path. 1973, *59*, 503.
21. MANDL F.: Autentischer Bericht über den ersten mit Epithelkörperchen. — Extirpation behandelten Fall von Recklinghausen'scher Knochenkrankheit. Bruns'Beitr. Klin. Chir. 1934, *160*, 295.
22. MILCU St. M.: Endocrinologie clinică. Ed. Medicală, 1967.
23. NATHANIELS E., NATHANIELS A. M., WANG C.: Mediastinal parathyroid tumors: A clinical and pathological study of 84 cases. Ann. Surg. 1970, *171*, 165.
24. NEWTON T. H., LISENBERG E.: Angiography of parathyroid adenomas. Radiology, 1966, *86*, 843.
25. NICHOLS G. Jr., FLANAGAN B.: Normocalcemic hyperparathyroidism. Trans., ASS, Am. Physicians, 1967, *80*, 314.
26. NORRIS E. H.: The parathyroid glands and lateral thyroid in man. Their morghopenesis, histogenesis, topographic anatomy and prenatal growth. Cont. Embryol. Carneg. Inst. 1937, *26*, 247.
27. PALMIERI G. M. A., NORDQUIST R. E., OMENN G. S.: Immunochemical localization of parathyroid hormone in cancer tissue from patients with ectopic hyperparathyroidism. J. Clin. Invest., 1974, *53*, 1726.
28. PALOYAN E., A. M. LAWRENCE, F. H. STRAUSS: Hyperparathyroidism. Ed. Grune & Stratton, New York, 1973.
29. RECKLINGHAUSEN F. D. V.: Die fibröse oder deformierende Osteitis, die Osteomalacie und die osteoplastische Carcinose in ihren gegenseitigen Beziehungen. Festschrift. Rudolf Wirchow, Berlin, 1891.
30. ROBINSON W. W.: Need for further study as to the role of the parathyroids in Cushing's syndrome. J. Clin. Endocr. 1954, *14*, 811.
31. SHIMBO S., NAKANO Y.: A case of malignant pheocromocytoma producing parathyroidhormone — like substance. Calcif. Tiss. Res., 1974, 15, 155.
32. SILINKOVA-MALKOVA E.: The roentgenologic localization of parathyroid adenomata. Radiol. diagn. (Berl.), 1961, *2*, 51.
33. STEVENS A. C., JACKSON C. E.: Localisation of parathyroid adenoma by esophageal cineroentgenopraghy. Amer. J. Roentgenol. 1967, *99*, 233.
34. STREMPLE J. F., WATSON C. G.: Serum calcium, serum gastrin and gastric acid secretion before and after parathyroidectomy for hyperparathyroidism. Surgery 1974, *75*, 841.
35. TALMAGE R. V., M. OWEN, J. A. PARSONS: Calcium regulating hormones. Ed. Elsevier, New York, 1975.
36. THOREN L.: Hyperparathyroidism with asymptomatic hypercalcaemia and symptomatic normocalcaemia. World J. Surg., 1977, *1*, 739.
37. VASSALE G., GENERALI F.: Sugli affeti dell' estirpatione delle gliandole paratiroidee. Riv. Pat. nerv., 1896, *1*, 95.
38. ZIEGLER R.: Endokrinologie, Ed. Gustav Fischer, Stuttgart, 1976.

Scanned with OKEN Scanner

Capitolul 7

INSULINOAMELE

PROF. I. JUVARA, C. DRAGOMIRESCU

1. Istoric.
2. Frecvență, date generale
3. Aspecte clinice și corelații fiziopatologice
   3.1. Criza hipoglicemică
   3.2. Manifestările neuropsihice
   3.3. Manifestările adrenergice
   3.4. Simptomele digestive.
4. Diagnosticul diferențial
   4.1. al sindromului neuropsihic
   4.2. al hipoglicemiei
5. Exploarări paraclinice
6. Anatomie patologică
   6.1. Adenommele benigne
   6.2. Adenoamele suspecte de malignitate
   6.3. Carcinoamele langerhansiene
   6.4. Hiperplazia sectorială sau difuză
   6.5. Inversarea formulei celulare
   6.6. Insulinoame extrapancreatice.
7. Tratament, experiență personală.
   7.1. Tratamentul medical
   7.2. Pregătirea pentru operație, căi de acces și explorarea intraoperatorie.
   7.3. Adenomul
   7.4. Leziunile maligne
   7.5. Pancreas de aspect aparent normal.
8. Rezultate.

1. Istoric

Insulinoamele sau tumorile producătoare de insulină, autonome față de sistemul de reglare a glicemiei, se dezvoltă prin proliferarea celulelor beta din insulele pancreasului endocrin.

Primul caz de tumoră a insulelor Langerhans a fost relatat de Nicholls

în 1902 iar în 1904 Sobolev a descris hipertrofia insulelor — la un bolnav diabetic.

În 1908 Lane diferențiază celulele alfa și beta și sugerează existența unei diferențe funcționale secretorii între acestea. Termenul de hiperinsulinism a fost introdus de Harris în 1924, la cîțiva ani după descoperirea insulinei de către Paulescu.

În 1927 Wilder explorează chirurgical un bolnav cu hiperinsulinism, găsind un carcinom insular cu metastaze hepatice; în fragmentele recoltate din aceste metastaze s-au pus în evidență cantități foarte mari de insulină.

Primul caz de hiperinsulinism vindecat chirurgical este relatat de Graham în 1929 — un bolnav la care manifestările clinice au dispărut după enucleerea unui adenom insular.

În România prima intervenție pentru insulinom a fost practicată de Iacobovici în 1947.

Prima noastră observație de insulinom operat datează din 1955 iar pînă în prezent am acumuluat experiența a 55 de cazuri.

Este greu de apreciat exact numărul cazurilor publicate în literatura mondială — se pare că nu ar depăși 2.000.

2. Frecvență, date generale

Tumorile dezvoltate pe seama celulelor beta insulare sînt rare — în studii necroptice, pe loturi mari, au fost întîlnite într-o proporție de maximum 0,08%. Acestora li se adaugă cazurile diagnosticate în timp util și rezolvate chirurgical.

Întrucît este sigur că unele cazuri rămîn nerecunoscute, este practic imposibil de apreciat frecvența reală a tumorilor insulare secretante, și cu atît mai puțin a celor nesecretante.

Repartiția pe sexe a insulinoamelor este aproximativ egală; diferențele semnalate în diferite statistici nu sînt semnificative, mai ales pe loturi mari.

Cele 55 observații ale noastre totalizează 32 femei și 23 bărbați.

Proliferările insulare pot apare în orice moment al vieții, de la naștere și pînă la vîrste foarte avansate, totuși la vîrstele extreme constituie o raritate.

În statistici colective pe loturi mari, vîrsta medie se situează în jurul a 50 de ani, iar maximum de incidență în decada a 5-a, urmată de decada a 4-a și de decada a 6-a. Vîrsta bolnavilor operați de noi a variat între 12 și 72 de ani, cu o medie de 46 ani.

3. Aspecte clinice și corelații fiziopatologice

Dintre cele trei mari categorii de semne clinice legate de scăderea glicemiei — manifestări neuropsihice, adrenergice și digestive — pe primul plan se situează simptomele de natură psihiatrică și neurologică, prezente în totalitatea cazurilor.

Această particularitate clinică ex-

Scanned with OKEN Scanner

plică proveniența majorității bolnavilor din servicii de psihiatrie sau neurologie, ca și stabilirea tardivă a diagnosticului.

În cazurile noastre debutul manifestărilor clinice s-a situat în timp între 4 luni și 10 ani înaintea operației, cu o medie de 3 ani și jumătate. Întîrzierea diagnosticului s-a datorat în unele cazuri caracterului sporadic și atipic al simptomatologiei inițiale. Alteori fenomenele neuropsihice bine conturate au fost interpretate ca expresie a unor psihoze (inclusiv schizofrenie) sau a unor boli neurologice — cel mai frecvent epilepsie.

Riscul întîrzierii diagnosticului și indicației terapeutice adecvate este dat de posibilitatea instalării unor leziuni cerebrale severe după crize de hipoglicemie intense și de durată mare. Am întîlnit două astfel de cazuri — o hemiplegie și o hemipareză, ca sechele după evoluția de cîțiva ani a hiperinsulinismului.

Sechelele neurologice se pot uneori ameliora după exereza insulinomului — fenomen constatat și de noi în observația cu hemipareză, la care după enucleorezecția unui adenom, tulburările motorii s-au amendat treptat.

Manifestările clinice ale hipoglicemiei sînt polimorfe și variate. Există mari diferențe între complexitatea și intensitatea tabloului clinic la diferiți bolnavi, dar în general la același bolnav fenomenele se repetă cu caractere aproape identice.

3.1. Complexul simptomatic indus de **scăderea glicemiei** survine sub forma unor crize neuropsihice a căror apariție este determinată cel mai frecvent de postul prelungit sau de un efort fizic intens — adică de acele situații în care în mod obișnuit există tendința la scăderea glicemiei prin lipsă de aport sau prin consum excesiv al glucozei. Apariția crizelor poate fi favorizată și de alte condiții — stressul psihic, sarcina, etc.

În cadrul unei crize hipoglicemice fenomenele evoluează gradat — de la tulburări senzoriale și motorii discrete, uneori pînă la comă și convulsii. Simptomele inițiale ale crizei pot fi interpretate ca o aură prevestitoare. Dealtfel mulți bolnavi dobîndesc cu timpul capacitatea de a recunoaște apropierea sau începutul crizei hipoglicemice, putînd ca atare preveni agravarea simptomelor prin ingestia de glucide. Această explică obezitatea caracteristică hipoglicemiilor organice, element de bază pentru diferențierea lor de hipoglicemiile funcționale, în care excesul ponderal lipsește.

Uneori criza survine după somnul fiziologic, care se poate prelungi direct cu coma hipoglicemică. Nu arareori bolnavii își pregătesc dinainte de a se culca dulciuri pe care le ingeră în cursul nopții mai mult sau mai puțin conștient, prevenind astfel criza hipoglicemică.

Natura și severitatea simptomelor ca și modul de debut acut sau insidios depind mai mult de viteza de scădere a glicemiei și de durata hipoglicemiei, decît de valoarea finală pînă la care aceasta coboară. Astfel, scăderea rapidă a glicemiei declanșează o intensă reacție catecolaminică, ceea ce aduce pe primul plan manifestările clinice de tip adrenergic. Scăderea lentă, prelungită a glicemiei, face să predomine în tabloul clinic semnele de suferință a sistemului nervos central.

Combinarea acestor două situații — scădere rapidă a glicemiei, menținută timp îndelungat — duce la constituirea unui tablou clinic complex și uneori greu de interpretat.

Scanned with OKEN Scanner

ceea ce explică posibila confuzie cu psihoze și neuropatii severe.

În raport cu parametrii amintiți ai scăderii glicemiei, de cele mai multe ori se pot recunoaște crizei hipoglicemice două etape:

a. — etapa conștientă, sau neuroglicopenică, în care din punct de vedere biochimic există numai scăderea glicemiei, fără a se fi produs perturbarea utilizării oxigenului la nivelul sistemului nervos central. În această etapă apar tulburări neuropsihice moderate și semne adrenergice, dar cunoștința este păstrată.

Persistența și agravarea hipoglicemiei duc la instalarea celei de a doua etape:

b. — etapa comatoasă sau neurooxiglicopenică, în care scăderea severă și prelungită a glicemiei duce la scăderea utilizării oxigenului la nivelul sistemului nervos central. Practic metabolismul acestuia se desfășoară în condiții de hipoxie, în raport cu care structurile nervoase suferă cu atît mai grav cu cît au un grad mai avansat de evoluție. Ca atare semnelor de suferință corticală, prezente în prima etapă, li se vor adăuga semne de suferință ale centrilor subcorticali, apoi ale trunchiului cerebral și în final ale măduvei spinării în formele extreme. Pe plan clinic apare starea de comă profundă, cu convulsii — expresie a suferinței hipoxice grave a sistemului nervos central.

Dealungul istoriei clinice a unui bolnav, crizele de hipoglicemie se agravează, devenind mai complexe și mai intense ca simptomatologie și cu o frecvență și durată crescute.

În formele cu substrat histologic malign — carcinom insular cu metastaze — se poate ajunge la crize subintrante sau comă permanentă, cu sfîrșit letal în absența intervenției terapeutice adecvate.

Nu există un paralelism rigid între nivelul glicemiei și declanșarea crizei hipoglicemice, întrucît pragul de sensibilitate sau nivelul critic variază mult de la un individ la altul. La aceasta se adaugă și răsunetul clinic specific al rapidității și duratei scăderii glicemiei, amintite anterior.

3.2. **Manifestările neuropsihice** sînt gradate în raport cu rapiditatea, durata și nivelul scăderii glicemiei.

Inițial bolnavii acuză tulburări de memorie, stare confuzională, modificări de comportament variind de la iritabilitate accentuată și agitație pînă la somnolență sau stuporare, astenie fizică și psihică, precum și modificări de percepție senzorială: hipoacuzie, tulburări de acomodare vizuală, etc.

Agravarea și persistența hipoglicemiei se traduce prin instalarea comei, inițial superficială, apoi profundă, și asocierea convulsiilor de tip epiteliform. Uneori crizele convulsive interesează cîteva grupe musculare sau unul singur, sugerînd o leziune neurologică limitată.

S-au descris cazuri de automatism psihomotor (două și în observațiile noastre), în care după post prelungit sau după somnul fiziologic bolnavul desfășoară o activitate aparent normală, fără a fi însă conștient de actele sale. În momentul în care în contextul înconjurător bolnavul se alimentează și își restabilește glicemia, redevine conștient — avînd însă o amnezie completă pentru perioada de hipoglicemie.

3.3. **Manifestările adrenergice** sînt expresia reacției catecolaminice — ca o parte a mecanismului complex de reglare a glicemiei. Descărcarea adrenergică, cu atît mai intensă cu cît scăderea glicemiei este mai brutală, se traduce clinic prin anxietate, palpitații, tahicardie, tremurături,

Scanned with OKEN Scanner

vasoconstricție periferică, paliditate, transpirați abundente, etc. Aceste fenomene sînt prezente la majoritatea bolnavilor. Dintre cei 55 bolnavi studiați de noi, 49 au avut manifestări de tip adrenergic în timpul crizelor.

3.4. **Simptomele digestive,** secundare hipoglicemiei (prezente la 24 din bolnavii noștri) constau în senzația de foame imperioasă mergînd pînă la bulimie, uneori asociată cu epigastralgii pseudoulceroase. Tendința de a se alimenta frecvent, în special cu dulciuri, determină în multe cazuri dezvoltarea unei obezități marcate. Rareori se poate întîlni scăderea în greutate a bolnavilor, consecință a unei insuficiențe pancreatice exocrine.

Tabloul clinic poate să fie complicat de asocierea și a altor tumori endocrine secretante, insulinoamele putînd să apară nu arareori în contextul unei adenomatoze endocrine multiple.

Datele clinice corelate cu scăderea glicemiei și cu testul terapeutic sînt reunite în triada lui Whipple, caracteristică hipoglicemiilor organice:

— crize neuropsihice care apar pe nemîncate sau după un efort fizic;
— scăderea glicemiei în timpul crizei sub 50 mg%;
— dispariția tulburărilor neuropsihice după administrarea de glucoză pe cale orală sau parenterală.

Această triadă este apreciată ca avînd un înalt grad de specificitate pentru insulinoame; noi am găsit-o pozitivă în toate cele 43 observații la care am determinat-o.

4. Diagnosticul diferențial

Diagnosticul diferențial al hipoglicemiei organice se desfășoară în două etape:

— diagnosticul etiologic al sindromului clinic neuropsihic;
— diagnosticul etiologic al hipoglicemiei.

4.1. Prima etapă a diagnosticului diferențial este grevată de cele mai multe ori de o întîrziere apreciabilă a orientării către cauza reală. Ideea că manifestările neuropsihice bizare și periodice ar putea fi consecința unei hipoglicemii nu apare suficient de precoce în mintea primilor examinatori. Ca atare majoritatea bolnavilor sînt tratați inadecvat ani de zile pentru suferințe neuropsihice cu cele mai variate etichete.

După Freeark și De Peyster hiperinsulinismul organic este sugerat de următoarele situații:

a. — tulburări de conștiință;
b. — apetit vorace și creștere rapidă în greutate, neexplicată;
c. — tulburări paroxistice de comportament sau deficite neurologice tranzitorii;
d. — comportament „alcoolic" acut în absența ingestiei etilice.

4.2. Odată stabilit rolul determinant al hipoglicemiei în producerea tabloului clinic apare a doua problemă de rezolvat: *cauza hipoglicemiei.*

Principala diferențiere trebuie făcută între hipoglicemiile funcționale

Scanned with OKEN Scanner

în care fenomenele apar ca o consecinţă a ingestiei de glucide, şi hipoglicemiile organice, în care tendinţa la scădere a glicemiei datorită hiperinsulinismului este agravată prin lipsa de aport glucidic.

În cadrul hipoglicemiilor organice, pe prim loc ca frecvenţă se situează proliferările pancreatice beta-insulare producătoare de insulină, urmate apoi de tumorile mezenchimale (de exemplu cele retroperitoneale) al căror metabolism intens, cu consum mare de glucoză, duce la scăderea glicemiei dacă tumora atinge dimensiuni mari.

Pentru clarificarea dificultăţilor diagnosticului redăm o listă a cauzelor hipoglicemiei, după Shatney şi colab. (1974):

CAUZELE HIPOGLICEMIEI

I. — *Aprovizionare inadecvată cu glucoză.*
   A. — Inaniţie
   B. — Pierderi excesive (urină, fecale, lapte)
   C. — Utilizare excesivă (febră, efort, neoplasm).

II. *Tulburări hepatice*
   A. — Disfuncţii generale (ciroză hepatică, deficit circulator).
   B. — Defecte enzimatice — boli cu stocaj de glicogen, intoleranţă familială la fructoză şi glucoză, galactozuria, aglicogenoza, etc.

III. — *Creşterea secreţiei de insulină.*
   A. — Tumori betacelulare pancreatice.
   B. — Tumori epitelioide derivate din intestinul anterior
      1. — Tumori insulare ce produc insulină şi alţi hormoni peptidici.
      2. — Insulinoame ectopice.
      3. — Tumori carcinoide ce produc insulină.
   C. — Hiperinsulinism alimentar
   D. — Diabet zaharat incipient cu hipoglicemie reactivă.
   E. — Hipersensibilitate infantilă la leucină.
   F. — Hipoglicemia nou născuţilor din mame diabetice
   G. — Eritroblastoza fetală.

IV. — *Deficienţe hormonale* — de ACTH, somatotrop, corticoizi, catecolamine, tiroxină, glucagon.

V. — *Medicamentoase*: insulină, sulfaniluree, etanol, etc.

VI. — *Cauze cu mecanism nedeterminat*: hipoglicemia „funcţională", cancere voluminoase, hipoglicemia infantilă idiopatică, etc.

5. Explorări paraclinice

Dintre numeroasele explorări paraclinice disponibile pentru stabilirea diagnosticului de insulinom, numai dozarea insulinemiei în circulaţia generală sau în teritoriul portal are o valoare patognomonică.

Cu toate acestea şi celelalte investigaţii, mai uşor de efectuat, îşi păstrează valoarea. Însumarea mai multor teste pozitive cu date clinice net sugestive pentru insulinom per-

mite afirmarea cu certitudine a diagnosticului.

Dozarea glicemiei de repetate ori, pe nemîncate, constituie testul cel mai simplu.

In interpretarea rezultatelor trebuie ținut seama de unii factori de eroare, cum ar fi lipsa unei corelații rigide între nivelul glicemiei și tabloul clinic, sau posibilitatea ca bolnavul să se alimenteze mai mult sau mai puțin conștient în noaptea precedentă recoltării glicemiei — ceea ce implică o supraveghere strictă. Chiar și în aceste condiții, după un post obișnuit peste noapte, glicemia se situează de multe ori în limite normale.

Un grad mai mare de specificitate îl are testul restricției la glucide — un post strict supravegheat, de 72 ore, însoțit de preferat de exerciții fizice. În aceste condiții, se declanșează frecvent crize hipoglicemice tipice iar valoarea glicemiei scade sub 50 mg% la 65% din bolnavi în primele 24 h. și la 95% din bolnavi în primele 48 h.

În afara acestor dozări sistematice, glicemia trebuie recoltată întotdeauna în cursul crizelor hipoglicemice spontane, înainte de administrarea glucidelor. Putem întruni astfel elementele caracteristice triadei Whipple.

La bolnavii observați de noi valorile minime ale glicemiei au variat între 0,60 și 0,19 mg% dar în literatură am întîlnit cazuri cu glicemia scăzută pînă la 10 sau 6 mg%.

Hiperglicemia provocată este relativ simplu de executat. În condițiile unei restricții alimentare corecte, pornind de la valori scăzute ale glicemiei, vîrful curbei nu trebuie să depășească 120 mg% iar după 2 ore să revină la valorile scăzute anterioare probei. Întrucît eliberarea de insulină de către tumora insulară nu se desfășoară într-un ritm constant, avînd și perioade de revenire către normal, există posibilitatea ca în aceste perioade testul să dea o curbă de tip diabetic, ceea ce îi conferă o valoare relativă.

Hipoglicemia provocată are un grad mai mare de specificitate.

Administrarea a 1 mg tolbutamidă i.v. (Fajans și Conn) produce la cei cu insulinom scăderea intensivă a glicemiei în interval de 30—60 minute, urmată de revenirea la valorile inițiale după 2 ore. Efectul substanței, explicat prin eliberarea insulinei stocate în celulele betainsulare, este net mai puternic în prezența unui insulinom decît la cei normali sau cei cu hipoglicemie funcțională. Singurele rezerve față de acest test sînt justificate de pericolul instalării unei crize hipoglicemice severe.

Administrarea orală de L—leucină induce deasemeni scăderea glicemiei (Cochrane), în mod caracteristic la purtătorii unui insulinom, fără a avea efect asupra subiecților normali. Efectul leucinei ar fi explicat fie de creșterea secreției de insulină din celulele beta, fie de creșterea influenței insulinei circulante asupra metabolismului intracelular al glucidelor.

Administrarea unor doze moderate de insulină (testul toleranței la insulină) ar trebui să rămînă fără efect în condițiile unei insulinemii crescute. Variațiile spontane ale secreției insulinomului fac însă ipotetică obținerea unui rezultat specific.

Dozarea radioimunologică a insulinei constituie testul cel mai valoros avînd o corelație directă cu substratul patogenic al manifestărilor clinice. Valoarea normală a insulinemiei este de 10—30 microunități/ml, iar în insulinoame se înregistrează cifre de 6—10 ori mai mari, mai

Scanned with OKEN Scanner

ales dacă recoltarea probelor s-a realizat în timpul crizelor hipoglicemice.

Concentrația plasmatică a insulinei după postul obișnuit nocturn, chiar după determinări multiple, nu are o valoare absolută întrucît cifre ridicate apar în aceste condiții la numai jumătate din purtătorii insulinoamelor.

De o acuratețe mult mai mare este măsurarea concomitentă — pe nemîncate — a insulinemiei și a glicemiei. În prezența unui insulinom valorile plasmatice ale insulinei sînt inadecvat de mari în raport cu glicemia concomitentă. Demonstrarea acestei discordanțe insulinemie-glicemie semnează existența unei tumori insulino-secretante autonomă față de sistemul de glicoreglare.

După Fajans și Floyd în insulinoame raportul insulinemie/glicemie este mai mare decît 0,3 iar la subiecții normali este mai mic decît această cifră. Există și alte modalități de raportare a celor doi parametri. După Shatney și Grage un raport glicemie/insulinemie egal sau mai mic decît 1 indică în mod categoric un insulinom, iar o valoare egală sau mai mică decît 2 face diagnosticul foarte probabil.

Dozarea proinsulinei și C-peptidei sugerează perspective de îmbunătățire a posibilităților de diagnostic al hiperinsulinismului.

Dacă insulinemia în circulația generală, în special corelată cu glicemia, oferă date extrem de utile pentru diagnosticul de insulinom, dozarea sa în teritoriul portal prin cateterism selectiv transhepatic oferă în plus posibilitatea localizării leziunii.

Tehnica pusă la punct de Ingemansson în 1975, permite stabilirea unei „hărți hormonale" a pancreasului prin dozări eșalonate ale insulinei în sistemul de drenaj venos al glandei. În venele care drenează direct teritoriul purtător al leziunii, valorile insulinemiei sînt de 3—15 ori mai mari decît în sîngele periferic.

Această tehnică permite pe lîngă ameliorarea interpretării altor investigații (scintigrame, arteriografii), orientarea prin ea însăși a explorării chirurgicale — care de regulă confirmă datele „hărții hormonale".

În absența posibilităților de cateterism selectiv transhepatic al teritoriului portal se pot obține relații despre insulinemia portală intraoperator, prin puncția venei porte. La acest nivel insulinemia peste 100 u./ml. indică existența posibilă a unui insulinom, iar valori peste 200 u./ml. fac diagnosticul foarte probabil.

Determinarea intraoperatorie a glicemiei și insulinemiei. Dozarea glicemiei în timpul operației este utilă pentru a verifica dacă s-a realizat exereza insulinomului. În timpul explorării pancreasului, datorită manipulării tumorii și eliberării consecutive a unei cantități mai mari de insulină, glicemia scade. După extirparea insulinomului glicemia crește progresiv stabilizîndu-se după circa o oră.

Insulinemia portală variază mai rapid în raport cu etapele intervenției, după ablația insulinomului revenirea sa la normal precede normalizarea glicemiei. Dificultatea dozării operative a insulinei a fost depășită prin metoda rapidă publicată relativ recent de Turner și Teichmann.

Electroencefalograma nu are o valoare specifică directă pentru diagnostic. În schimb modificarea traseelor paralel cu variațiile glicemiei poate fi decisivă pentru aprecierea hiperinsulinismului drept cauză a

Scanned with OKEN Scanner

manifestărilor clinice neuropsihice. Răsunetul cortical al hipoglicemiei poate fi verificat prin electroencefalogramă, urmărind modificarea traseelor în raport cu scăderea glicemiei și revenirea lor la normal după administrarea de glucoză.

Scintigrama pancreatică cu selenometionină (Blau, 1962) este o metodă relativ ușor de efectuat, dar dificilă în ceea ce privește interpretarea rezultatelor. Leziunile cu dimensiuni sub 1 cm sînt greu de recunoscut pe scintigramele pancreatice obișnuite.

Echografia abdominală poate arăta în aria de proiecție a pancreasului existența unei tumori cu echodensitate parenchimatoasă, dar anatomia complicată a regiunii și dimensiunile în general mici ale insulinoamelor fac dificilă stabilirea unui diagnostic preoperator bazat pe echografie.

Arteriografia selectivă a trunchiului celiac și arterei mezenterice superioare poate demonstra în condițiile tehnice actuale localizarea și dimensiunile acelor insulinoame care au o vascularizație suficient de bogată pentru a da imagine radiologică semnificativă.

Corectitudinea diagnosticului arteriografic se situează în jur de 70% cu un procent de 4—5% diagnostice fals-pozitive. Amplificarea imaginilor permite evidențierea unor leziuni cu diametru sub 1 cm sau a adenoamelor multiple. Rămîn greu de interpretat zonele corespunzătoare capului și cozii pancreasului datorită suprapunerii imaginii vascularizației duodenale și respectiv a celei splenice.

Tomografia axială computerizată poate evidenția leziunile tumorale ale pancreasului, mai ales în condiții în care este combinată cu arteriografia selectivă. Nu există o experiență semnificativă, dar metoda și-a dovedit utilitatea pe deplin ca investigație radiologică abdominală.

Glucagonul administrat intravenos determină la subiecții normali o creștere firească a glicemiei. La purtătorii unor insulinoame, înainte de creșterea glicemiei apare o fază tranzitorie de hipoglicemie, reacție care pare a fi datorită unei stimulări directe a eliberării de insulină din celulele beta. Ulterior se produce stimularea glicogenolizei hepatice și creșterea glicemiei.

6. Anatomie patologică

Substratul morfologic al hipoglicemiilor organice este constituit prin creșterea numărului de celule beta din structura pancreasului endocrin, sub trei forme:

— proliferare cu caracter tumoral benign sau malign — forma cea mai frecventă. Tumorile insulare mai sînt denumite neoblastoame sau nesidioblastoame;

— creșterea numărului insulelor Langerhans (polinezie) sau a dimensiunilor acestora (macronezie). Uneori cele două tipuri de modificări se asociază;

— modificarea raportului intrainsular între celulele beta și alfa, în favoarea primelor.

După Frantz (citat de Léger și Lévi) tumorile insulare pot fi:

Scanned with OKEN Scanner

— adenoame benigne;
— adenoame suspecte de malignitate;
— adenoame maligne sau carcinoame.

Fiecare dintre leziunile acestea pot fi funcționale sau nefuncționale, în raport cu prezența sau absența secreției carcateristice tipului celular, respectiv celulelor beta pentru insulinoame. Proliferările nefuncționale sînt puțin cunoscute și foarte rar diagnosticate, neavînd semne clinice.

6.1. **Adenoamele benigne** sînt de cele mai multe ori unice, dar în circa 12% din cazuri pot fi multiple.

Dimensiunile adenoamelor se situează în general între 1 și 3 cm putînd crește uneori mai mari. Cel mai voluminos adenom citat avea 15 cm. diametru. Greutatea variază între 0,75 și 5 gr, cazurile extreme din literatură ajung pînă la 500 gr.

Forma este regulată, rotundă sau ovoidă, culoarea este gri-roz, roșiatică-gălbuie, uneori violacee, iar consistența ceva mai fermă decît parenchimul pancreatic, față de care se reliefează pe secțiune. Tumorile voluminoase pot avea central zone de necroză. Uneori tumorile insulare se calcifică, devenind dure la palpare și nefuncționale.

Profunzimea leziunii în parenchimul glandular este foarte variată, de la noduli superficiali, aproape pediculați, la noduli îngropați în profunzimea parenchimului, perceptibili la palpare. Profunzimea adenomului în parenchim este importantă pentru raportul cu canalul pancreatic principal, care poate fi lezat în cursul unei enucleeri sau enucleorezecții, sursă de fistulă pancreatică post-operatorie. Adenomul este înconjurat de o capsulă ce îl separă de parenchimul adiacent (Fig. 7.1). Capsula este mai bine constituită către suprafața glandei și mai puțin conturată, uneori absentă, spre profunzime. Aceasta

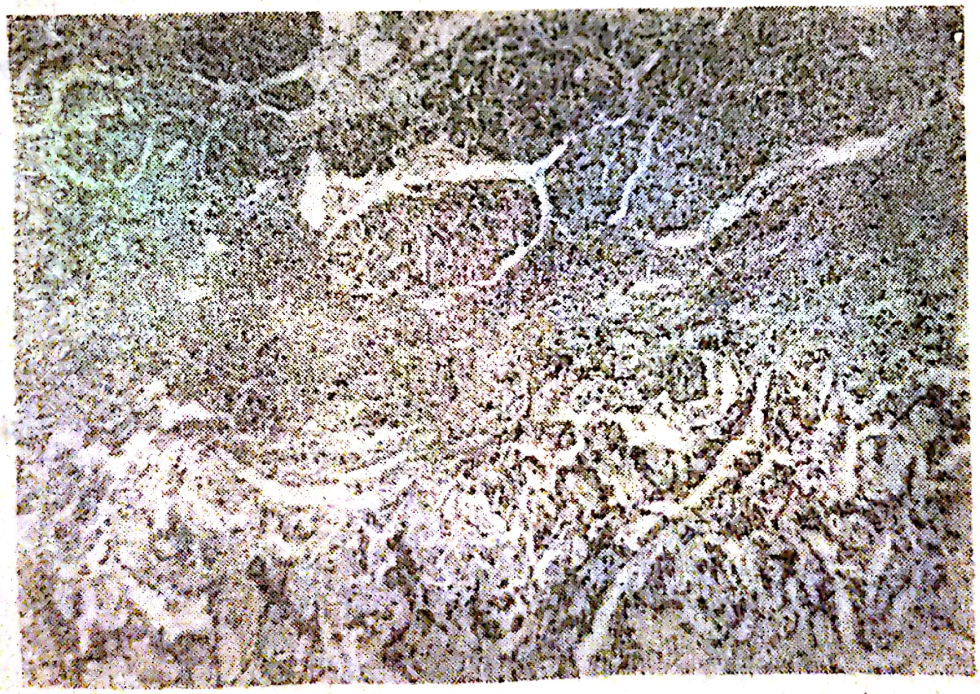

Fig. 7.1. Adenom insular. Capsulă conjunctivă ce delimitează în partea inferioară proliferarea tumorală de tip adenomatos, iar în partea superioară țesut pancreatic normal. Ob.10, col. H—E.

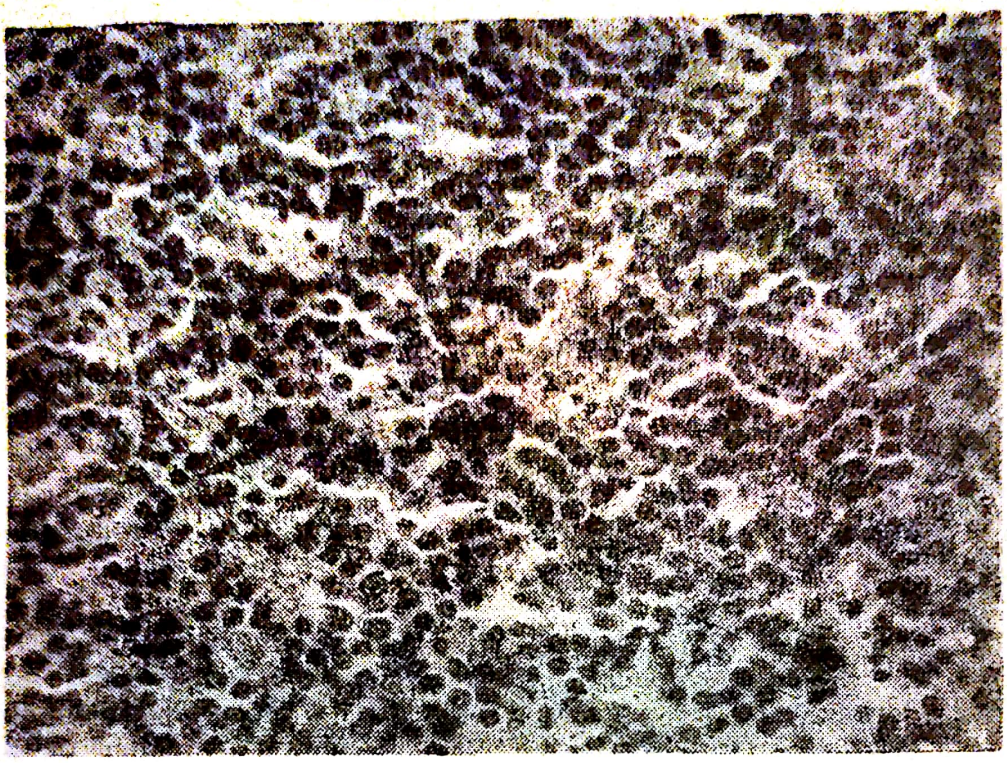

Fig. 7.2. Adenom insular. Proliferarea adenomatoasă de celule beta (insulinom) cu citoplasmă clară şi nuclei situaţi central, tahicromatici, fără inegalităţi şi atipii. Ob. 20, col. H—E.

constituie un argument împotriva enucleerii simple, care poate realiza o exereză incompletă.

După Warren criteriile necesare pentru diagnosticul de adenom sînt:

— tumora trebuie să aibă cel puţin 1 mm diametru;
— morfologia şi dispoziţia celulelor care compun tumora trebuie să semene cu cea din insulele Langerhans (Fig. 7.2.);
— tumora trebuie să aibă capsulă;
— ţesutul acinos din vecinătate trebuie să fie comprimat.

Unele adenoame langerhansiene cu celule beta au ca structură caracteristică hipertrofia fibrinoidă a stromei intratumorale (Simionescu).

S-au descris pe lîngă adenoame multiple, rare cazuri de adenomatoză care poate interesa toată glanda, în contextul asocierii tuturor formelor de tranziţie între hipertrofie, hiperplazie şi adenomul adevărat.

Adenomul beta insular poate coexista cu leziuni de pancreatită cronică, dar şi cu alte tipuri de nesidioblastoame nefuncţionale sau funcţionale: gastrinom, glucagonom, etc.

Este posibilă de asemeni asocierea tumorilor insulare cu alte tumori endocrine: hipofizare, suprarenale, paratiroidiene, tiroidiene, în cadrul poliadenomatozei endocrine, afecţiune cu substrat genetic şi cu spectru clinic extrem de variat.

6.2. **Adenoamele suspecte de malignitate** reprezintă de fapt dificultăţile diagnosticului histologic.

După Frantz principalele caractere de benignitate sînt preznţa capsulei şi absenţa mitozelor. Totuşi diferenţierea microscopică a benignităţii sau malignităţii unei tumori insulare este de multe ori foarte dificilă, uneori imposibilă. În aceste situaţii diagnosticul este clarificat de prezenţa sau

absența metastazelor ca și de evoluția clinică în timp.

6.3. **Carcinoamele langerhansiene** au o frecvență greu de apreciat, date fiind dificultățile examenului histologic.

Caracterele macroscopice nu diferă mult de ale adenoamelor: leziuni unice de obicei, dar în 20% din cazuri multiple, diametru de cîțiva cm, dar cu posibilitatea de a atinge dimensiuni foarte mari argument pentru malignitate.

Culoarea leziunii este gri-roz, uneori există focare necrotice, iar consistența este fermă sau dură. Elementul esențial îl constituie prezența metastazelor în ganglionii peripancreatici și mai ales în ficat; uneori s-au descris diseminări în suprarenale și în plămîni. Pe plan histologic pledează pentru malignitate variațiile mari de structură în cadrul tumorii, focarele de ramolire și necroză, inversarea raportului nucleocitoplasmic, hipervascularizația, și penetrația vaselor.

Important este faptul că metastazele sînt izostructurale și izofuncționale cu tumora de origine, putînd întreține sindromul clinic după extirparea tumorii primare. De aceea în cadrul unei intervenții cu intenție de radicalitate este necesară exereza acestora în limita posibilităților. Gravitatea evoluției este dată nu de malignitatea în sine a leziunii ci de consecințele funcționale: hipoglicemia severă.

Formele incipiente, extirpate înainte de a metastaza, pot beneficia de o evoluție foarte bună.

6.4. **Hiperplazia sectorială sau difuză** a țesutului insular se realizează prin două mecanisme:

— macronezie creșterea diametrului insular peste 400 microni (Fig. 7.3);

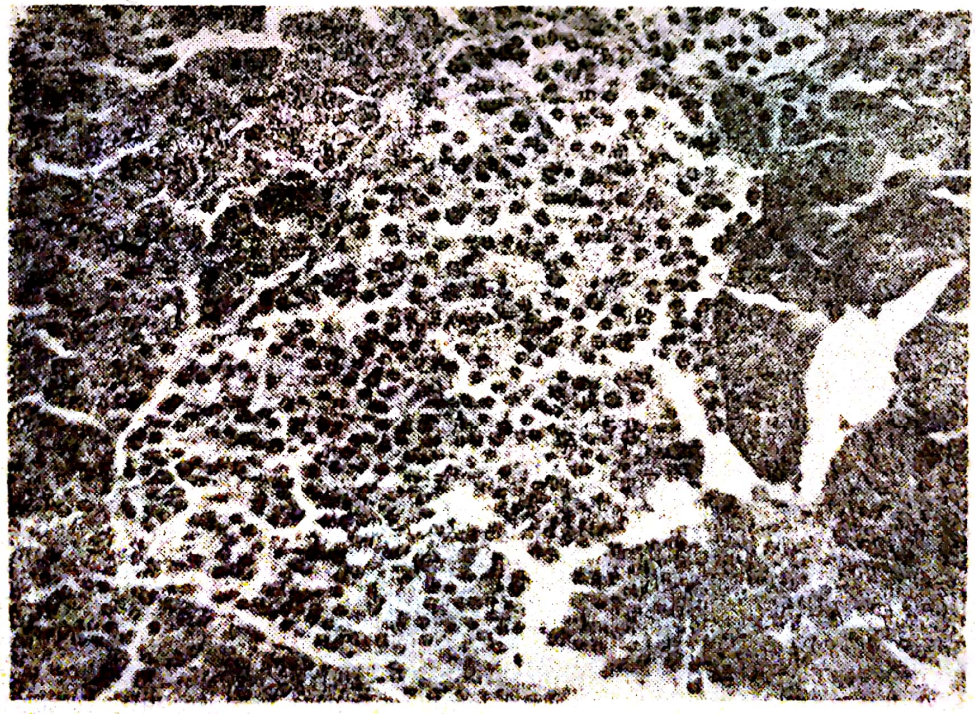

Fig. 7.3. Macronezie. Insulă Langerhans hipertrofiată. Ob. 20, col. H—E.

Scanned with OKEN Scanner

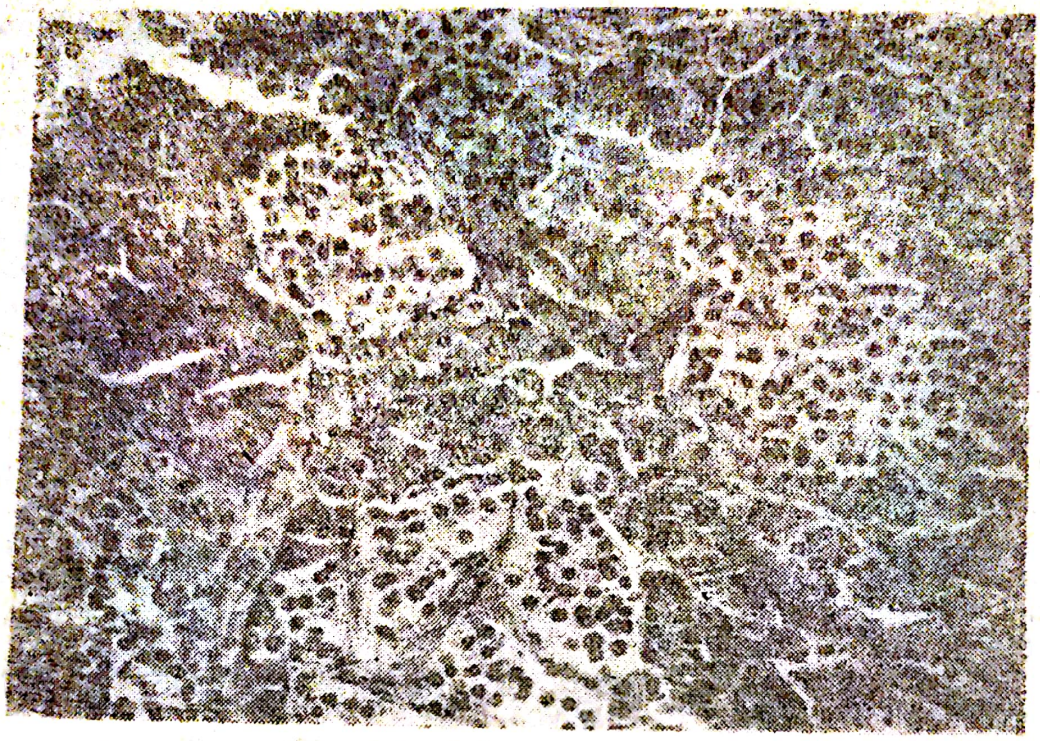

Fig. 7.4. Polinezie. Insule Langerhans hiperplaziate. Ob. 20, col. H—E.

— polinezie — prezența pe 1 cm² de secțiune microscopică a mai mult de 50 insule (Fig. 7.4);
— asocierea polineziei cu macronezia.

Aceste modificări nu au o expresie mascroscopică posibil de recunoscut la explorarea intraoperatorie. Totuși în unele cazuri se poate percepe la palpare o discretă induratie neomogenă. Hiperplazia insulară este întîlnită cel mai frecvent la nivelul cozii și apoi al corpului pancreasului.

6.5. **Inversarea formulei celulare** alfa/beta fără modificarea numărului sau dimensiunilor insulelor poate explica unele hipoglicemii organice. În mod normal acest raport este de 1/4—1/5; creșterea proporției celulelor beta poate modifica raportul pînă la 1/15—1/20.

Este obligatorie determinarea raportului celular pe piesa de exereză pancreatică: în afară de hiperplazia pe seama celulelor beta care poate justifica reintervenția dacă persistă tulburările, putem întîlni predominența celulelor alfa ca răsunet indirect al unui adenom. Dacă acesta nu este în piesa rezecată, înseamnă că a rămas în parenchimul neextirpat. Raportul normal pledează contra unui adenom.

6.6. Insulinoame extrapancreatice.

În cursul dezvoltării embriologice complicate a regiunii hepato-duodeno-pancreatice din ansa duodenală primitivă, insule de țesut pancreatic se pot detașa de mugurele inițial, urmîndu-și apoi evoluția pe cont propriu sub forma țesutului pancreatic ectopic, sau aberant. Ectopiile pancreatice au aceeași structură cu glanda principală și ca atare, pot dezvolta orice proces patologic ca și

aceasta, inclusiv proliferările insulare.

În situațiile în care se intervine pentru hipoglicemie organică și nu se găsesc la nivelul pancreasului leziuni care să justifice starea clinică, trebuie explorate și sediile predilecte ale ectopiilor pancreatice: peretele duodenal, peretele gastric, epiploonul, etc.

Pentru identificarea țesutului pancreatic intraoperator poate fi folosită injectarea intravenoasă de albastru de toluidină, care are o afinitate deosebită pentru paratiroide și pancreas.

7. Tratament, experiență personală

Stabilirea diagnosticului de insulinom implică obligatoriu explorarea chirurgicală a bolnavului și exereza leziunii.

7.1. Există totuși anumite situații în care se face apel — cel puțin pentru un timp — la tratament medical:

— bolnavul refuză intervenția;
— riscul intervenției este prea mare;
— insulinomul este malign și cu metastaze, neputînd fi rezolvat chirurgical;
— la intervenție nu s-a descoperit insulinomul.

Pentru controlul variațiilor glicemiei și evitarea crizelor hipoglicemice s-au încercat numeroase tipuri de tratament: regim bogat în proteine și grăsimi, dar sărac în glucide, administrare de insulină preprandial, tratament cu ACTH, cortizon, hormon de creștere, glucagon, 5-fluorouracil, azotiperită, aloxan, diazoxid, streptozotocină etc. Majoritatea acestor tratamente s-au dovedit ineficiente; doar cîteva și-au dovedit utilitatea pentru stăpînirea temporară a simptomelor în unele cazuri.

Streptozotocina, un antibiotic derivat din Streptomyces acromogenes, poate fi utilizată datorită toxicității sale pentru celulele betainsulare. Deși s-a dovedit destul de eficientă în stăpînirea fenomenelor de hipoglicemie, chiar și la bolnavi cu leziuni maligne, extinderea utilizării streptozotocinei este limitată de efectele sale colaterale hepatotoxice și nefrotoxice.

Diazoxidul, o benzothiadiazină nediuretică, este singura substanță care s-a impus în tratamentul medical al hipoglicemiei organice, îmbinînd eficiența apreciabilă în controlul glicemiei cu efecte nedorite reduse: retenție hidrică după doze mari la unii bolnavi. Modul de acțiune al diazoxidului nu este pe deplin clarificat; se pare că ar înhiba secreția de insulină. Folosit în perioada preoperatorie, diazoxidul scade frecvența și intensitatea crizelor hipoglicemice și ca atare reduce necesitățile de ingestie glucidică. La cei cu leziuni maligne ce nu pot fi rezolvate, la cei care nu s-a găsit leziunea, ca și la cei neoperați datorită refuzului sau riscurilor, diazoxidul poate fi avut în vedere ca o posibilitate de tratament medical cronic în doze de 12 mg/kg. corp/zi.

7.2. Cu toate acestea, singurul tratament rațional al insulinoamelor rămîne cel chirurgical.

Pregătirea pentru operație implică unele măsuri particulare. Astfel,

Scanned with OKEN Scanner

este utilă instituirea unei perfuzii cu ser glucozat 5% sau 10% cu cîteva ore înaintea operației. În timpul intervenției se folosește o altă venă pentru administrarea diverselor soluții perfuzabile și a drogurilor, iar perfuzia cu glucoză se menține și i se accelerează ritmul, pentru a preveni scăderea glicemiei în timpul manipulării pancreasului — cînd se eliberează din tumoră cantități mari de insulină.

Este necesară anestezia generală cu intubație orotraheală pentru a se asigura posibilitatea explorării minuțioase a întregului pancreas și după nevoie, și a altor organe.

Calea de abord poate fi mediană largă, xifosubombilicală, mediană branșată la stînga, transversală supraombilicală, sau arcuată cubcostală bilaterală. Oricare dintre aceste incizii dă o lumină suficientă pentru explorare și exereză. La bolnavii cu exces ponderal — frecvent în această afecțiune — sînt de preferat inciziile transversale.

Explorarea completă palpatorie și vizuală a pancreasului presupune expunerea cît mai largă a feței anterioare prin deschiderea micului epiploon și a ligamentului gastrocolic, și a feței posterioare prin mobilizare duodenopancreatică și splenopancreatică. Chiar și în aceste condiții unele zone rămîn dificil de explorat. Astfel pe fața anterioară sînt oarecum ascunse zona acoperită de vena pancreatico-colică (vas ce poate fi sacrificat fără consecințe) și procesul uncinat, ascuns sub originea vaselor mezentrice superioare. Pe fața posterioară este mai dificil de explorat zona acoperită de vasele splenice.

Efectuarea tuturor manevrelor de mobilizare și expunere a glandei permite totuși o explorare — cel puțin palpatorie — a celei mai mari părți din pancreas, lăsînd să persiste unele dubii numai la nivelul capului pancreasului, datorită grosimii parenchimului la acest nivel. Din fericire întîlnim aici puține leziuni, marea majoritate interesînd jumătatea stîngă a pancreasului (Fig. 7.5.). În observațiile noastre am întîlnit 6 insulinoame cu localizare cefalică, dintre care două în procesul uncinat.

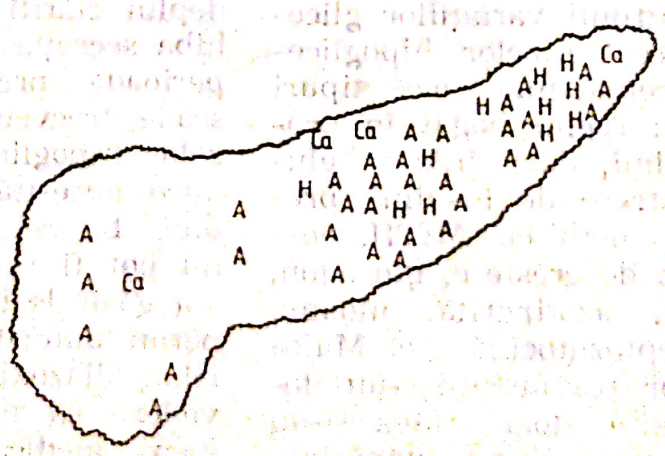

Fig. 7.5. Schemă privind tipul și localizarea leziunilor pancreatice.

Insistăm asupra modului cum trebuie efectuată explorarea: cu multă răbdare, cu blîndețe și minuțiozitate, fără grabă, reluînd manevrele de mai multe ori.

Această etapă inițială a diagnosticului operator poate pune chirurgul în fața cîtorva eventualități, de care depinde comportarea ulterioară: leziune cu caractere benigne, leziune sigur malignă, pancreas aparent normal sau cu modificări greu de interpretat.

7.3. **Descoperirea unui adenom** reprezintă de departe cea mai favorabilă eventualitate, atît pentru chirurg, cît și pentru bolnav.

Cele 34 adenoame langerhansiene au avut diametrul mediu de 15 mm cuprins între 8 și 25 mm și au fost de consistență ferm elastică, deosebindu-se net de parenchimul glan-

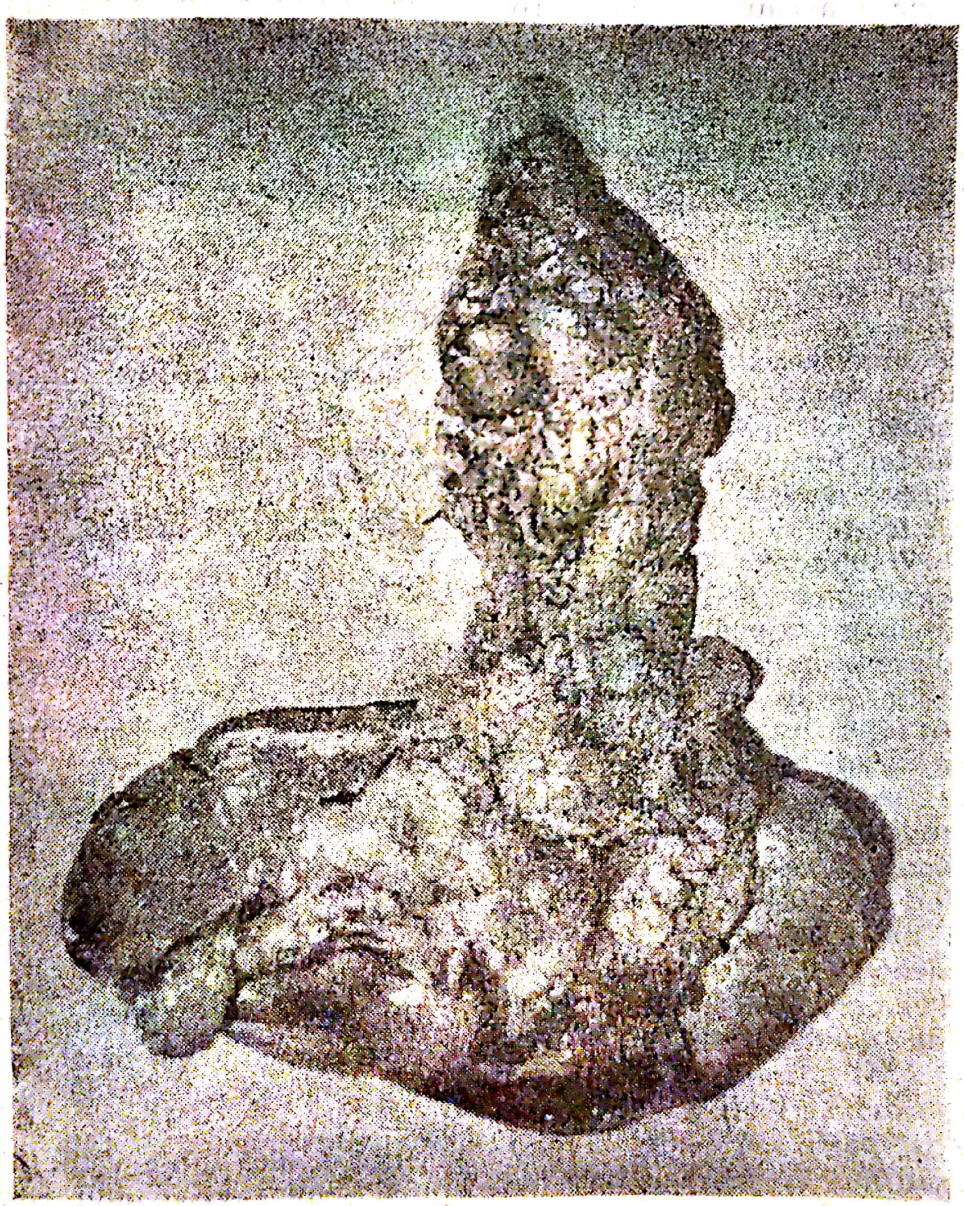

Fig. 7.6. Piesă de splenopancreatectomie corporeocaudală. Adenom insular bine încapsulat, reliefat față de parenchimul pancreatic pe secțiune.

Scanned with OKEN Scanner

dular normal și de culoare roșietică sau alb-gălbuie. Cinci adenoame au avut localizare cefalică, două istmice, 18 au fost găsite în segmentul corporeal, iar 9 la nivelul cozii. Dintre cele cinci adenoame cefalice, două se găseau în procesul uncinat.

Față de grosimea glandei, 21 adenoame erau localizate superficial, parțial exteriorizate, 10 erau situate intraparenchimatos lîngă suprafața glandei, iar 3 aveau localizare profundă, în contact cu canalul pancreatic principal.

Microscopia a confirmat diagnosticul de adenom langerhansian cu celule beta, fără caractere de malignitate.

Ce atitudine am adoptat în fața unei leziuni care sugerează diagnosticul de adenom? Deși inițial am practicat enucleeri simple (5 cazuri) sau enucleorezecții (7 cazuri), considerăm astăzi că trebuie să renunțăm la astfel de intervenții limitate. În favoarea acestei atitudini vine faptul că în general capsula adenomului este bine constituită numai în zona exteriorizată din glandă, în vreme ce în profunzime delimitarea față de parenchimul pancreatic normal este mai puțin evidentă, ceea ce se poate solda cu o enucleere incompletă a adenomului. De aceea este de preferat enucleo-rezecția adenomului, sau și mai corect pancreatectomia corporeo-caudală (Fig. 7.6), avînd în vedere că uneori pot coexista în parenchimul pancreatic și alte adenoame de dimensiuni mici, eventual microscopice. În cele 34 de cazuri de adenoame insulare am practicat 25 splenopancreatectomii corporeo-caudale. Pentru adenoamele cefalice își păstrează indicația enucleerea sau mai ales enucleorezecția.

Redăm o observație ce argumentează avantajele rezecției pancreatice față de simplu enucleere a adenomului.

Obs. 8. — I.P., masc., 29 ani, cu istoric de 2 ani, caracterizat prin tulburări dispeptice, astenie și uneori come hipoglicemice — dintre care cea mai recentă în urmă cu 2 luni. Glicemia pe nemîncate a fost de 0,50 g% iar la hiperglicemia provocată valoarea maximă a fost de 1,41 g‰, urmată de scădere la 1 g‰.

Intraoperator s-a descoperit o tumoră de aproximativ 8 mm diam., bine încapsulată la nivelul corpului pancreasului. S-a practicat pancreatectomie stîngă cu splenectomie, cu rezultat foarte bun.

Microscopic s-a confirmat diagnosticul de adenom langerhansian iar în restul insulelor din pancreasul extirpat s-a observat creșterea marcată a proporției de celule beta.

Rezultatele postoperatorii au fost bune în toate cazurile de adenom din punct de vedere al hiperinsulinismului, care a dispărut indiferent de procedeul de rezolvare utilizat. Urmărind bolnavii între 1 an și 20 ani de la intervenție, nu s-a constatat reapariția hiperinsulinismului.

Evoluția postoperatorie precoce a fost simplă la 23 bolnavi. Am avut 4 fistule pancreatice, apărute de cîte două ori după enucleere de adenom, și după hemipancreatectomie stîngă. În 3 observații fistula a avut un debit relativ mic și s-a închis în 3—4 săptămîni, sub roentgenterapie antiinflamatorie. Într-un caz debitul mare și persistența fistulei au impus reintervenția după 60 de zile, care a constat într-o pancreatogastroanastomoză, cu rezultat bun.

Într-o altă observație a apărut după enucleerea unui adenom o pancreatită acută edematoasă asociată cu o fistulă pancreatică cu de-

Scanned with OKEN Scanner

bit mic. Ambele complicații au evoluat favorabil sub tratament medical, fistula închizîndu-se după un interval de 4 săptămîni.

Am mai înregistrat ca o complicație specifică rezecțiilor pancreatice un abces subfrenic stîng, rezolvat prin drenaj chirurgical.

În acest lot am avut două decese, unul prin hemoragie digestivă gravă secundară unui ulcer de stress, la o bolnavă de 69 ani, și unul prin infarct miocardic la 24 h postoperator.

Morbiditatea postoperatorie pare să fie mai severă după simpla enucleere a adenomului decît după rezecția reglată a pancreasului. Explicația faptului rezidă probabil în aceea că enucleerea favorizează efracția laterală a canalelor pancreatice mari, determinînd atît posibilitatea apariției fistulei cît și a unei pancreatite.

În ceea ce privește tulburările postoperatorii ale metabolismului glucidic, marcate printr-o hiperglicemie în genere tranzitorie, ele reprezintă un fenomen de readaptare la dispariția hiperinsulinismului și nu merită a fi considerate între complicații. Le-am observat la aproximativ jumătate din operații noștri.

7.4. — **Leziunile maligne pancreatice insulino-secretante** se pot prezenta sub două aspecte: macroscopic evident malign (3 observații) sau cu aspect macroscopic aparent benign (o observație).

a. — Diagnosticul macroscopic de certitudine de leziune malignă se sprijină mai puțin pe aspectul tumorii pancreatice, cît pe prezența metastazelor ganglionare peripancreatice și a celor hepatice. În toate cele trei observații tumorile primitive, cu diametrul între 15 și 25 mm, dure, cu limite neprecise, erau localizate în segmentul corporeal al glandei și se asociau cu metastaze ganglionare peripancreatice în marele epiploon și hepatice, predominent în lobul stîng.

Teoretic în asemenea situații ar fi necesară extirparea tumorii primitive și a tuturor metastazelor, care fiind izostructurale și izosecretoare pot întreține sindromul clinic. De regulă însă acest deziderat este irealizabil. În două cazuri a trebuit să ne limităm doar la laparatomie exploratoare, cu evoluție clinică ulterioară marcată de agravarea progresivă a hiperinsulinismului.

În cel de al treilea caz am practicat hemipancreatectomie stîngă: este vorba de o femeie de 34 ani, care la internarea în clinică prezenta stări de comă subintrante, reduse cu greu și temporar la administrarea de glucoză. Glicemiile repetate au dat valori scăzute, pînă la minima de 0,27 g‰. La explorarea chirurgicală s-a găsit o tumoră corpo-reopancreatică de 15 mm diam., cu adenopatii în epiploane și metastaze în lobul stîng hepatic. S-a practicat hemipancreatectomie stîngă, dar bolnava s-a menținut în stare de comă hipoglicemică — pe seama metastazelor — și a exitat rapid după intervenție. Așa dar în toate cele trei observații evoluția postoperatorie rapid nefavorabilă a fost determinată nu de invazia sau generalizarea cancerului ci de persistența și chiar agravarea sindromului hiperinsulinic. Examenul histologic a arătat în toate cele 3 cazuri un carcinom insulino-secretant cu celule beta.

b. — Cea de a patra observație din acest grup este reprezentativă pentru tumorile maligne cu aparență macroscopică benignă.

Obs. 1. — (1955), M.E., fem., 34 ani, cu evoluție de 2 ani marcată de trece-

rea din somnul fiziologic în stare de comă, tremurături, transpirații, creștere ponderală datorită ingestiei masive de dulciuri. La explorarea operatorie s-a găsit la nivelul capului pancreasului o tumoră de aproape 1,5 cm diam., bine încapsulată, care a fost enucleată. Evoluția postoperatorie a fost simplă, iar rezultatul tardiv bun, sindromul de hiperinsulinism fiind absent după 20 de ani de supraveghere.

Histologic însă tumora cu aparențe macroscopice benigne s-a dovedit a fi un adenocarcinom; surprinderea întîmplătoare a unei leziuni maligne înainte de diseminare a permis obținerea unui rezultat bun printr-o intervenție minimă.

Sînt și cazuri în care diagnosticul histologic al proliferărilor insulare întîmpină unele dificultăți; în asemenea împrejurări ca de pildă în cazul amintit mai sus, caracterul de benignitate sau malignitate ține mai mult de evoluția clinică decît de aspectul microscopic al tumorii.

7.5. — Cea mai dificilă situație pentru operator este confruntarea cu un **aspect pancreatic în limite normale,** sau cel mult cu o ușoară granulație perceptibilă palpator care trebuie interpretată cu multă prudență.

În cele 18 cazuri de acest fel atitudinea noastră a fost variabilă în timp, reflectînd încercările și experiența dobîndită pe parcurs.

În esență chirurgul trebuie să opteze între o pancreatectomie corporeo-caudală zisă „oarbă" și limitarea la laparatomie exploratorie.

a. — Am practicat 16 rezecții pancreatice stîngi asociate de regulă cu splenectomie. Sîntem împotriva duodenopancreatectomiei sau a pancreatectomiei totale de la început, intervenții încărcate de riscuri a căror gravitate depășește beneficiul prezumat al unui gest „orb".

Examenul histologic al pieselor de pancreatectomie ne-a furnizat în 14 cazuri explicația morfologică a sindromului clinic, punînd în evidență aspecte de hiperplazie insulară în 13 observații cu caractere de macronezie sau/și polinezie la care s-a adăugat de 3 ori și modificarea raportului celular în favoarea celulelor beta, fără alte modificări. Examenul histologic extemporaneu este util pentru a regla întinderea rezecției pînă în țesut sănătos. În acest grup de 14 cazuri am obținut rezultate bune sub aspectul dispariției hiperinsulinismului.

În celelalte două observații examenul histologic nu ne-a furnizat satisfacția justificării exerezei pancreatice iar sindromul clinic a continuat să evolueze, uneori chiar și după ablația totală a pancreasului.

Obs. 9. — L. M., fem., 50 de ani, prezintă de 4 ani un sindrom confuzional, crize comițiale, tulburări psihomotorii pentru care s-a executat o lobotomie temporală. Intraoperator nu s-au găsit modificări semnificative ale pancreasului, dar s-a practicat totuși o pancreatectomie corporeocaudală cu splenectomie. Examenul histologic nu a adus diagnosticul cauzei hiperinsulinismului; pentru persistența sindromului clinic s-a reintervenit totalizîndu-se pancreatectomia. Nici de data aceasta nu s-au găsit histologic leziuni iar tabloul clinic nu a fost influențat.

Morbiditatea după aceste 6 rezecții pancreatice a fost redusă: un abces retrogastric rezolvat prin reintervenție de drenaj, trei fistule pancreatice cu debit mic, care s-au închis în 3—4 săptămîni, și două hiperglicemii tranzitorii. Într-un singur caz am avut complicații severe cu sfîrșit letal: la un bărbat de 61 ani, la care după splenopancrea-

Scanned with OKEN Scanner

tectomie corporeocaudală evoluția s-a complicat cu abces subfrenic, apoi cu peritonită generalizată, stare toxicoseptică și în final hemoragie digestivă superioară.

b. — În cazurile în care nu se depistază la nivelul pancreasului o leziune care justifică rezecția pancreatică, preferăm să ne limităm la simpla laparatomie exploratorie, stăpînind ulterior sindromul hipoglicemic prin administrare de diazoxid.

Am adoptat această atitudine în două observații, la care am reintervenit după un an. În decursul acestui interval de timp adenomul a crescut în dimensiuni, dîndu-ne posibilitatea să executăm o intervenție țintită pe leziune.

Evoluția poate fi asemănătoare și în unele cazuri la care s-a practicat o pancreatectomie reducțională, după care sindromul de hipoglicemie persistă.

Am reintervenit la un astfel de caz după un an de la o splenopancreatectomie stîngă „oarbă" efectuată în altă unitate. Reintervenția, desfășurată în condiții dificile datorită modificărilor determinate de prima intervenție, ne-a pus în față a două constatări cu caractr deosebit:

— pancreasul avea o dimensiune apropiată de normal cu toate că se executase o pancreatectomie corporeocaudală corectă, ceea ce marchează posibilitatea hiperplaziei pancreatice compensatorii;

— depistarea unui adenom la nivelul corpului pancreasului, de mărimea unei cireșe, care crescuse în intervalul dintre cele două intervenții.

Cazul, înglobat în lotul celor 34 de adenoame, a fost rezolvat prin pancreatectomie corporeală iterativă.

8. Rezultate

Sintetizînd rezultatele postoperatorii pe întregul lot, inclusiv după reexplorarea și rezolvarea secundară a unor leziuni, notăm că hiperinsulinismul a dispărut la 47 bolnavi, în mod stabil; dintre aceștia, doi au prezentat sechele neuropsihice, definitive într-un caz și cu evoluție favorabilă în celălalt.

Hiperinsulinismul a persistat la 4 bolnavi: trei cu leziuni maligne nerezolvate operator, și unul la care nu s-a găsit leziunea.

Complicațiile precoce postoperatorii se situează la o cifră acceptabilă: 8 fistule pancreatice dintre care una singură a necesitat rezolvarea prin reintervenție, o pancreatită acută edematoasă rezolvată medical, și două abcese subfrenice rezolvate prin reintervenție de drenaj.

Am înregistrat 4 decese după rezecții pancreatice stîngi: prin continuarea hiperinsulinismului la un bolnav cu carcinom insular și metastaze hepatice, prin complicații septice postoperatorii la un bolnav cu hiperplazie insulară, prin hemoragie digestivă gravă datorită unui ulcer de stress la o bolnavă cu insulinom, și un infarct miocardic postoperator la 24 ore.

Scanned with OKEN Scanner

BIBLIOGRAFIE

1. BILIOTTI G. C. (1982) — Critical reappraisal of a multi-case study on hyperinsulinism. The Italian Journ. of Surg. Sci., *12*, 177—185.
2. BISMUTH H., LE BRAS J. (1972) — Le dosage per-opératoire de la glycémie dans la chirurgie des adénomes langerhansiennes hypoglycémiants. Chirurgie, *98*, 194—197.
3. CERVERSE P. G., D'AMICO D. (1973) — Hypoglycemic tumours of the pancreas. Chir. gastroent., *7*, 161—168.
4. DOUTRE L. P., PERISSANT J. — De quelques facteurs de succès ou d'échec dans le traitement des nésidioblastomes insulino-sécrétants. J. Chir. (Paris), *110*, 193—201.
5. GUILLEMIN J. şi col. (1965) — Syndrome hypoglycémique. Adénomes langerhansiens. Lyon chir., *61*, 115—119.
6. HOFFMAN D. J., SCHOLZ D. A., REMINE W. H. (1961) — Dilemmas in the diagnosis and surgical management of hyperinsulinism. Surg. Clin. N. Amer., *41*, 951—962.
7. JUVARA I., DRAGOMIRESCU C., GAVRILESCU S., VEREANU I. (1983) — Hipoglicemiile organice de origine pancreatică (50 cazuri operate). Chirurgia, *32*, nr. 4, 269—278.
8. JUVARA I., FUX A., PRISCU AL. (1957) — Chirurgia pancreasului. Ed. Medicală, Bucureşti.
9. JUVARA I., PRISCU AL., CONSTANTINESCU A. (1957) — Hipoglicemia organică de origine pancreatică. Indicaţii, atitudini, rezultate. Chirurgia (Buc.), *17*, 6, 859—868.
10. JUVARA I., RĂDULESCU D. (1965) — Experienţa personală în tratamentul chirurgical al hipoglicemiilor de origine pancreatică. Sesiunea Acad, RSR, Omagiu lui N. G. Lupu. Bucureşti.
11. JUVARA I., RĂDULESCU D., DRAGOMIRESCU C. (1977) — Les hypoglycémies organiques d'origine pancréatique. Arch. Un. méd. balk., *15*, 435—438.
12. JUVARA I., RĂDULESCU D., DRAGOMIRESCU C. (1977) — Hipoglicemiile organice de origine pancreatică. Viaţa med. (Buc.), *4*.
13. JUVARA I., RĂDULESCU D., DRAGOMIRESCU C. (1980) — Chirurgie des hypoglycémies organo-pancréatiques. À propos de 36 cas opérés. Chirurgia, *106*, 213—222.
14. KAPLAN E. L., CHEN-HSEN L.E.E. (1979) — Recent advances in the diagnosis and treatment of insulinomas. Surg. Clin. N. Amer., *59*, 119—130.
15. KOUTRAS PH., WHITE R. R. (1972) — Insulin-secreting tumors of the pancreas. A diagnostic and therapeutic challenge. Surg. Clin. N. Amer., *52*, 299—314.
16. LAGACHE G. şi col. (1973) — The value of repeated peroperative estimations of sugar and insulin in peripheral and portal blood in surgical treatment of organic hypoglycemia of pancreatic origin. Chir. gastroent., *7*, 61—76.
17. LEGER L., LEVI J. P. (1961) — Adénomes langerhansiens et accidents hypoglycémiques, à propos de 7 cas opérés. J. Chir. (Paris) *82*, 401—434.
18. LEGER L., LE MAIGRE G., MOULLE P. (1965) — Chirurgie des hypoglycémies de réduction. Mem. Acad. Chir., *91*, 687—694.
19. LEGER L., PREMONT M., ROUSSET G. (1960) — Les carcinomes langerhansiens. J. Chir. (Paris), *80*, 291—315.
20. MALLET-GUY P., MALLET P. (1944) Le traitement chirurgical de l'hiperinsulinisme. Ed. Masson et Cie (Paris).

Scanned with OKEN Scanner

21. MOULLE P. (1968) — Tumeurs langerhansiennes hypoglycémiantes. J. Chir. (Paris), *95*, 261—286.
22. MILCU ST., JUVARA I., CONSTANTINESCU A. (1956) — Probleme de diagnostic și tratament ale unui caz de insulinom. Endocrinologie (Buc.), *1*, 3.
23. DE PEYSTER F. A. (1970) — Planning the appropiate operations for islet cell tumours of the pancreas. Surg. Clin. N. Amer., *50*, 133—145.
24. SCHRUB J. CL., DUBUISSON M. (1970) — Les hypoglycémies. Cah. Méd., *11*, 935—949.
25. SHATNEY C. H., GRACE TH. B. (1974) — Diagnostic and surgical aspects of insulinoma; a review of twenty-seven cases. Amer. J. Surg., *127*, 1974—1984.
26. SIMIONESCU N. (1969) — Stroma glandelor endocrine și rolul ei în secreția și patologia hormonală. In: Progrese recente în disciplinele morfologice. Ed. Medicală, București.
27. STEFANINI P., CARBONIM., PATRASSI N. (1974) — Beta-islet cell tumours of the pancreas. Results of a study on 1067 cases. Surgery, *37*, 597—609.
28. STEFANINI P., CARBONI M., PATRASSI N., BASOLA A. (1973) — Recent advances regardind islet cell tumours of the pancreas. Chir. gastroent., *7*, 169—178.
29. THOMERET G., DUBOST CL., DEUIL R. (1958) — Guérison d'une hypoglycémie grave par l'ablation d'un adénome pancréatiques des ilots de Langerhans. Méd. Acad. Chir., *84*, 61—66.
30. TSENG-HSIEN-CHIN, YAO CHONG-ZHENG, THONG SHON-XIAN, ZHANG JIAN-XI, ZHU YU, WU CORG YUAN (1983) — Progès récents dans le diagnostic et le traitement chirurgical de l'insulinome. Chirurgie, *109*, 608—611.
31. VIGNAL J., TISSOT E., BAUDET B., FRANCILLON J. (1975) — Deux observations de nésidioblastomes malins non-sécrétants du pancréas. Lyon Chir., *71*, 286—288.
32. WARREN K. W. (1962) — Islet cell tumours and hyperinsulinism. Surg. Clin. N. Amer., *42*, 700—732.

Scanned with OKEN Scanner

Capitolul 8

TUMORILE GLANDELOR SUPRARENALE

PROF. D. SETLACEC, MARIA SERBĂNESCU

1. GENERALITĂȚI
2. FEOCROMOCITOMUL
   2.1. Generalități
   2.2. Simptomatologie
   2.3. Complicații
   2.4. Asociații patologice
   2.5. Diagnostic
   2.6. Feocromocitomul malign
   2.7. Indicații terapeutice
   2.8. Alte tumori catecolamin-secretante
3. TUMORILE CORTICOSUPRARENALE
   3.1. Generalități
   3.2. Sindromul Cushing
   3.3. Hiperaldosteronismul primar
   3.4. Sindromul adreno-genital
   3.5. Tumorile nesecretante
4. ALTE TUMORI ADRENALE ȘI INDICAȚIILE ADRENALECTOMIEI ÎN ALTE TUMORI MALIGNE
5. TEHNICA ADRENALECTOMIEI ȘI A EXTIRPĂRII TUMORILOR

1. Generalități

Sînt puține organe a căror patologie tumorală se manifestă cu predominență printr-o simptomatologie generală evidentă, pregnantă și polimorfă (hipertensiune arterială, obezitate, virilizare sau feminizare, etc.) și printr-o simptomatologie locală în general săracă.

Această particularitate se explică prin mai multe caracteristici proprii glandelor suprarenale.

1) — *Embriologic* glanda suprarenală (sau adrenală) are două origini. Corticala se formează din epiteliul mezodermului celomic de la nivelul mezonefrosului, iar medulara din creasta neurală.

După Crowder (citat în 104), la formarea cortico-adrenalei ar participa trei tipuri de celule diferite: două care provin din epiteliul celomic și unul care își are originea în capsula Bowman a mezo-nefrosului. Din creasta neurală se formează celulele neuro-epiteliale, care evoluează ca celule ale sistemului auto-

Scanned with OKEN Scanner

nom periferic, unele din ele fiind funcționale, altele nefuncționale (Boland în 48).

La embrionul de 19 mm (7 săptămîni) corticala este parțial bine diferențiată. Din creasta neurală se mobilizează celulele cu caracter cromafin care se situează central în corticală și care vor forma viitoarea medulară. În cursul vieții intra-uterine și chiar după naștere, glanda adrenală se modifică în ceea ce privește mărimea în raport cu organele vecine (dela dimensiuni mai mari față de rinichi se reduce proporțional prin dezvoltarea rinichiului), în ceea ce privește raporturile dintre corticală și medulară (inițial corticala este mult mai mare) și în ceea ce privește raporturile dintre straturile corticalei (proliferarea zonei fasciculate față de reticulată). Proporția glandei față de organele vecine și a structurilor intra-glandulare se stabilește cam la 5—6 săptămîni de la naștere.

Celulele medulare și alte celule cu origine în creasta neurală au fost înglobate de Pearse (88) într-un sistem unitar denumit A.P.U.D. (A = amine, P = precursor, U = uptake-captare, O=decarboxilare) (Vezi capitolul 2.7). Celulele care au și caractere proprii citochimice, au deci capacitatea de a capta precursori aminici, de a stoca amine și de a sintetiza hormoni polipeptici. Fac parte din A.P.U.D. înfară de celule din medulară și feocromocitom, celulele C. din tiroidă, celulele din tractul gastro-intestinal (secretoare de glucagon, secretină), din pancreas (secretoare de insulină), celulele din corpusculul carotidian, etc. Importanța încadrării acestor celule într-un sistem constă în cunoașterea posibilității asociațiilor patologice a tumorilor catecolamin-secretante cu alte tumori și displazii neuroectodermale și a tumorilor cu celule din creasta neurală care uneori pot deveni secretante (37) (vezi Capitolele 2.4. și 2.7).

2) — *Existența țesutului adrenal aberant.* Pentru țesutul cortical aberant, problema dezvoltării tumorilor ectopice este mai puțin importantă pentru că deși este prezent la 50% din noii născuți el, în general, se atrofiază și rar desvoltă tumori mai ales în sfera genitală.

Probleme de încadrare și diagnostic mai complicate apar în legătură cu dezvoltarea tumorilor din țesuturi ectopice ale crestei neurale, fie că sînt cromafine și similare cu medulara ca structură și secreție, fie că deși nu au caractere histologice similare cu medulara pot avea — uneori — capacitatea de a secreta catecolamine. Țesutul cromafin aberant extra-adrenal este în cantitate mare la naștere, dar involuează pînă la pubertate cu excepția eventuală a unor insule retropleurale, retroperitoneale (cu evidentă caracteristică adrenală în organul Zuckerkadl).

Relația medulară — tumori ale țesutului aberant, cu sau fără caractere similare cu medulara, se explică prin filiația dezvoltării celulelor și tumorilor din creasta neurală care se poate schița:

Dezvoltarea unor astfel de tumori de la gît pînă la pelvis (Fig. 8.1) și posibilitatea de a fi

simpatogonii (simpatogoniom simpatoblastom)

- **neuroblaste (neuroblastom)** → **celule ganglionare adulte (ganglioneurinom)**
- **feocromocitoblaste (feocromocitoblastom)** → **feocromocite (feocromocitom)**

cromafin — secretante, au creat numeroase confuzii în clasificare și diagnostic, mai ales că uneori și aspectele histologice pot fi intricate, ca de exemplu: tumori în care se găsesc feocromocite și feocromocitoblaste (114), tumoră mediastinală în care s-au găsit elemente de neuroblastom și feocromocitom (Wahl și Robinson — în 69) (vezi Capitolul 2.8.).

Din punct de vedere practic, clasificarea histologică este mai puțin importantă și mai importantă este recunoașterea varietății tumorii și recunoașterea capacității secretorii care impune adaptarea terapeuticii.

Un alt aspect de a cunoaște posibilitatea dezvoltării tumorilor cu origine în țesut aberant sau restant este acela al recunoașterii multiplicității sau a metastazelor. Dezvoltarea unor tumori cu caracter cromafin și catecolamin-secretant în locuri în care poate exista țesut aberant presupune multiplicitatea tumorii, pe cînd descoperirea lor în locuri în care *nu exista* țesut aberant presupune metastazarea unei tumori cromafine maligne. Metastaza trebuie identificată histologic pentru că indiferent unde se dezvoltă (locuri cu posibilitate de țesut aberant — de exemplu retroperitoneal — sau fără posibilități de țesut aberant), ea poate avea și origine într-un cancer primitiv cu localizare în alt organ.

În opoziție cu multiplicitatea țesutului adrenal aberant anomaliile congenitale prin insuficiență de dezvoltare a glandelor adrenale sînt mai rare. Absența glandelor este incompatibilă cu viața, hipoplaziile se asociază de obicei cu insuficiențe grave ale creerului, iar unilateralitatea glandei este rară (2, 20).

3) — Situate într-un *spațiu profund retroperitoneal*, aplicate pe masa musculară lombară, spațiu limitat intern de coloana vertebrală și vasele mari, blocat cranial de diafragm și caudal de rinichi și acoperite anterior de ficat la dreapta, splina și pancreas la stînga, glandele adrenale care au dimensiuni mici (lungime 40—60 mm, lățime 20—30 mm și grosime 2—8 mm) nu sînt accesibile examenului clinic, nici în condiții normale dar nici în majoritatea condițiilor patologice: hipertrofie, tumori de dimensiuni mici sau medii.

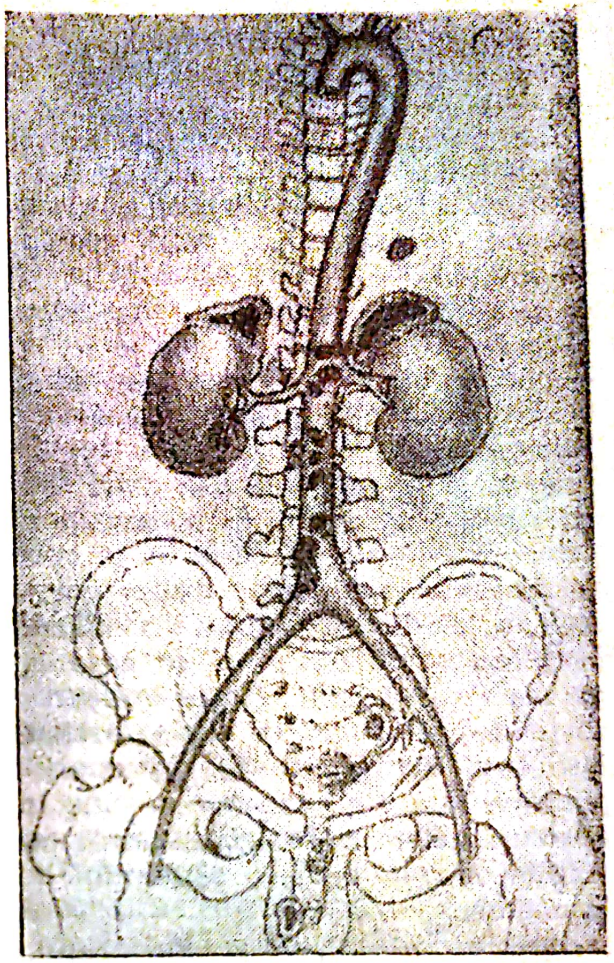

Fig. 8.1. Topografia țesutului cromafin aberant în cavitatea abdominală: subdiafragmatic, preaortic, paravertebral, vezică urinară (localizările mai frecvente).

4) — Manifestările endocrine, la rîndul lor *nu sînt dependente de volumul glandei sau tumorii*, iar tu-

morile în majoritatea lor se manifestă prin hiperactivitate endocrină și mai rar prin nefuncționalitate sau insuficiență glandulară adrenală. Tumori mici sau medii, nedepistate clinic și uneori foarte greu descoperite prin metode de investigație, pot avea deci o simptomatologie generală de hiperfuncție endocrină foarte pregnantă, ceea ce crează dificultăți și în diagnosticul de tumoră adrenală și în diagnosticul de localizare a tumorii, acesta din urmă complicat și de posibilitatea unor tumori medulare ectopice (feocromocitom) sau al tumorilor de creastă neurală catecolamin-secretante (neuroblastom, paragangliom).

De altfel chiar existența unor glande cu aspect morfologic normal nu implică o funcție normală (vezi: sindrom Cushing, hiperaldosteronism, sindrom adreno-genital).

5) — Consecutiv acestor condiții anatomo-clinice s-au făcut mari eforturi în dezvoltarea *metodelor de investigație* în patologia glandelor adrenale.

Tumorile mari și mai ales carcinoamele, au semne locale determinate de dezvoltarea tumorii: dureri, dislocarea rinichiului (care nu intră în loja lui ca în ptoză), a ficatului sau a splinei și semnele generale ale unui neoplasm. În general, metode paraclinice mai simple de diagnostic sînt adesea suficiente pentru confirmarea diagnosticului (urografia, urotomografia, ecografia).

Este mai complicată identificarea tumorilor active și de dimensiuni reduse, situație în care trebuiesc rezolvate două aspecte ale diagnosticului: a). — existența unei boli endocrime produse de o tumoră adrenală sau ectopică (feocromocitom) și b). — localizarea tumorii.

a). — existența unei boli endocrine de origine adrenală (sau extra-adrenală-ectopică în cazul feocromocitomului) este astăzi mai lesne de demonstrat prin progresele făcute în dozarea hormonilor sau a metaboliților în sînge sau în urină, dar impulsul explorator pornește de la cunoașterea clinică (80);

b). — localizarea tumorii cînd este de dimensiuni reduse (mai ales sub 2 cm diametru) și mai ales cînd poate fi aberantă sau multiplă (feocromocitom) este însă mai dificilă.

Nefrotomografia este utilă, fără riscuri, dar insuficientă pentru tumori mici și uneori neconcludentă chiar pentru tumori mari (76). Utilitatea ei se limitează în orice caz la tumori dezvoltate în adrenală și rareori este utilă în tumori ectopice (tumori mari, retroperitoneale care deplasează rinichiul sau ureterul).

Retropneumoperitoneul, cu toate îmbunătățirile aduse metodei (injectare de bioxid de carbon, injectare directă în lojile lombare) este greu suportată de bolnavii cu crize de hipertensiune arterială (feocromocitom) și accidentele sînt posibile; nu are valoare pentru tumorile mici, poate da — relativ frecvent — imagini fals negative sau fals pozitive (107). Posibilitățile de eșec ale metodei se notează chiar și în cazul tumorilor mai mari cu diametru de 8/10 cm (76).

Ecografia este o metodă excelentă, fără riscuri, dar nu este concludentă decît cel mult pentru tumori care depășesc 2—3 cm în diametru.

Angiografia este o metodă sîngerîndă — deși cu instrumentarul actual mult simplificată — dar nu este lipsită de riscuri (crize de H.T.A. în feocromocitom); de riscul unor imagini fals pozitive sau fals negative și nu este foarte sigură pentru tumorile mici. Asociația arteriografie selectivă pe artera renală cu aortografie abdominală este necesară în

Scanned with OKEN Scanner

feocromocitom pentru a obține pe de o parte imagini mai sigure și pe de altă parte pentru a detecta tumori ectopice sau multiple. La copil, în afara riscului declanșării unor crize grave de H.T.A. s-au mai citat și accidente prin tromboze vasculare (103).

Venografia selectivă, prin cateterizarea venei adrenale, poate pune în evidență și tumori mici — sub 1 cm. — dar în 15—30% din cazuri se înregistrează eșecuri în cateterizarea venei adrenale (Ansari, cît de 115), nu este constant fidelă (97) și poate da accidente sau rezultate neconcludente prin exteriorizarea substanței din glandă și „înecarea" în substanță a tumorilor mici.

Cateterizarea venei adrenale, dacă reușește, permite recoltarea sîngelui drenat direct din glandă și dozarea hormonilor (catecolamine, aldosteron) dar eșecurile se citează la 15—30% din încercări (115).

Cateterismul venei cave inferioare de la atriu la bifurcație este utilizat pentru dozarea catecolaminelor în sîngele de la nivele diverse și reperarea unui feocromocitom în special aberant; metoda nu este lipsită de eșecuri.

Scintografia cu ^{131}I-colesterol are meritul de a evidenția tumori corticale mici, uneori hiperplazii și hipertrofii corticale și eventual este utilă pentru depistarea unui feocromocitom mic care deformează corticală sau pentru depistarea de țesut cortical aberant; rezultatele fals pozitive se citează, în ansamblu, în proporție de 3,2%. Scintigrafia cu ^{75}Se-izomercolesterol este, după Dumitru și colab. (22), metoda de electie pentru depistarea adenomului, și avînd persistență prelungită este utilă și în depistarea carcinomului, uneori a metastazelor hepatice (1—2 săptămîni de la injectare) și a țesutului ectopic sau restant postoperator. Scintigrafia pentru țesut cromafin cu ^{131}I-metaiodobenzyl-guanidină nu a dat rezultate concludente în feocromocitomul adrenal și ectopic (Sisson, cit. de 19).

Tomografia computerizată conferă rezultate exacte în 86—96% din cazuri (41) pentru fiecare glandă și pentru totalitatea fiecărei glande. Eșecurile de 3—4% (după datele cele mai optimiste) s-ar imputa obezității bolnavului, explorarea suprarenalei fiind mai precisă — cu această metodă — la bolnavii slabi. Ea este utilă și în cercetarea unor tumori ectopice sau paragangliome mediastinale (97) și poate uneori fi utilă în a deosebi hiperplazia difuză sau hiperplazia nodulară de c glandă normală. Este utilă și în depistarea tumorilor inactive avînd posibilitatea de a le deosebi de tumorile unor organe alăturate (rinichi, splină, pancreas, ficat). Totuși tumorile mici adrenale, tumorile cromafine ectopice care în general sînt mici, și adenomul din hiperaldosteronism, dacă este încărcat cu țesut gras, pot să nu fie depistate chiar cu această metodă.

Metodele de explorare au deci avantajele și dezavantajele lor (de tehnică, credibilitate și uneori economice) și ele se selectează și adaptează în funcție de clinică și bolile glandelor suprarenale (vezi Capitolele respective). Reynes, de exemplu, considerată că la copii și subiecți slabi, cu suspiciunea de feocromocitom este preferabilă tomografia computerizată, iar în sindromul Cushing și aldosteronism trebuie preferată scintigrafia (97).

6) — Un caracter particular — dar nu exclusiv particular — al tumorilor adrenale, aparținînd în egală măsură tumorilor medulare și tumorilor corticalei este *dificultatea de*

diagnostic între tumorile benigne și tumorile maligne. Unele caractere care pot fi considerate ca dovadă de malignitate, ca polimorfismul celular sau invazia venoasă, sînt posibile și în tumorile benigne (adenom). Se admite în general că numai două criterii sînt sigure pentru a putea afirma malignitatea: invazia organelor vecine dovedită histologic și existența sau evoluția cu metastaze. (8, 20, 45, 104).

*

Nu se poate aprecia cu o suficientă exactitate care este frecvența tumorilor suprarenale. Ea a fost determinată mai mult pentru fiecare boală endocrină în raport cu sindromul clinic sau prin studii necropsice, dar datele sînt puțin omogene. Se pot cita ca exemplu adenomul nesecretant care, după unele evaluări necropsice, ar fi prezent între 2—3% și 33% din persoane la totalitatea populației — 20, 120) sau carcinomul, care ar fi cauză de deces la 0,2% din decedații prin cancer (Richie în S.U.A., cit de 32).

În clinica chirurgicală Fundeni, au fost identificate în perioada 1960—1983, 89 tumori adrenale sau de țesut adrenal aberant: 74 au fost operate și 15 au fost descoperite necropsic (1 feocromocitom, 1 carcinom nesecretant și 13 adenoame nesecretante). Tumorile operate reprezintă 0,15% din totalul de 47.352 intervenții practicate în aceași perioadă*.

Datele nu sînt însă reprezentative pentru incidența tumorilor suprarenale într-un serviciu de chirurgie generală pentru că: a) numărul operațiilor înglobează pînă în 1972 și intervențiile de chirurgie cardio-vasculară; b) în aceași perioadă un număr mare de tumori adrenale secretante (mai ales determinante de sindrom Cushing și adreno-genital) au fost operate într-o instituție de specialitate (Institutul de Endocrinologie — București); c) nu s-a făcut o verificare a tuturor protocoalelor necropsice din perioada respectivă pentru a evalua numărul integral al adenoamelor nesecretante descoperite necropsic.

O încercare de a stabili un raport între frecvența tumorilor adrenale sau aberante, și a tumorilor dezvoltare în spațiul retroperitoneal, s-a putut realiza doar folosind ca referință „tumorile retro-peritoneale": 74 tumori adrenale/248 tumori retroperitoneale. Referința este însă artificială pentru că în aceași perioadă nu s-au operat în clinică, în mod curent, alte tumori ale organelor retroperitoneale (de exemplu tumori renale).

2. Feocromocitomul

2.1. — Generalități:

Feocromocitomul este tumora dezvoltată din țesutul medular al glandei adrenale sau din țesutul cromafin extra-adrenal; e constituită din feocromocite și are capacitatea de a secreta în exces hormoni catecolaminici. Se deosebește deci de alte tumori derivate din celulele crestei neurale, tumori care se pot dezvolta în medulara glandei adrenale

* Nu am inclus în grupul tumorilor 2 chiste operate (vezi Capitolul /5).

Scanned with OKEN Scanner

sau în alte zone topografice și care numai uneori pot avea capacitatea de a secreta catecolamine. Unele dintre aceste tumori, pentru că includ feocromocite, au fost confundate cu feocromocitomul (vezi capitolul 2.8).

În general, feocromocitomul (FCT) este o tumoră bine încapsulată și delimitată de restul glandei adrenale și țesuturile vecine (figura 8.2). La secțiune are o culoare roșie sau galbenă brună și poate prezenta intratumoral hemoragii, zone de necroză și pseudo-chiste unice sau multiple (95). Dimensiunile variază de la tumori mici care cu greutate se pot recunoaște prin palparea glandei, la tumori voluminoase ajungînd și la 2.000 gr (104).

Histologic, tumora este formată din celule epiteliale dispuse în cordoane sau grupuri, care conțin granulații eozinofile citoplasmatice cu nuclei ovoizi hipercromatici sau cu forme variate, și celule aproximativ identice în ceea ce privește caracterul citoplasmatic dar cu mare varietate de formă și dimensiuni atît ale celulelor cît și ale nucleilor, sugerînd uneori neoplasmul diferențiat. Între celule se identifică țesut conjunctiv cu vase de neoformație (60, 104). Caracterul particular al celulelor este acidofilia și prezența granulațiilor eozinofile, asemănătoare cu ale celulelor medularei normale; după Negoiță, gruparea lor în grămezi în loc de cordoane ar constitui caracteristica feocromocitomului (84). Cercetări mai recente, cu tehnici moderne de histochimie, deosebesc celule mai clare producătoare de epinefrină și celule mai întunecate producătoare de norepinefrină (60).

Frecvența nu este precis evaluată, incidența ei în populație — apreciată la necropsii — variază între 0,07% și 0,1% (105, 112), iar la bolnavii cu HTA între 0,1%—4% la adult și la

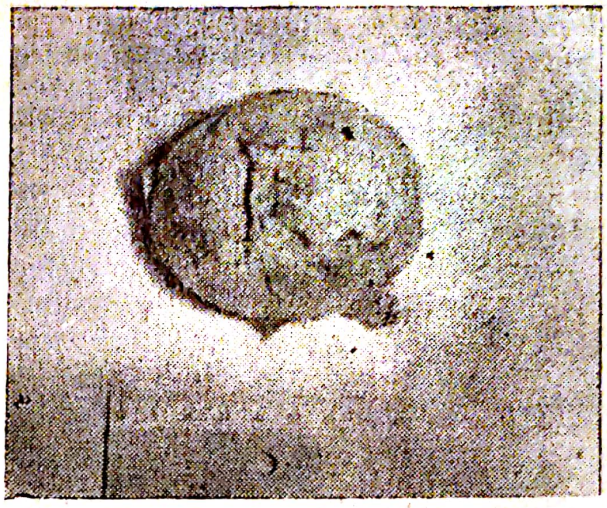

Fig. 8.2. Feocromocitom (piesă operatorie).

1/4 din copii cu H.T.A (45, 105). Între diagnosticul clinic și diagnosticul necropsic este o mare divergență dovedită cu semnificație de Sutton (cit. de 119) care, la 40.000 necropsii, descoperă 54 de tumori adreno-medulare dintre care 76% nu au fost diagnosticate pre-necropsic.

Tumora poate apare la vîrste diferite (a fost găsită la bolnavi între 5 și 82 ani), se dezvoltă mai frecvent în glanda adrenală dreaptă și este mai frecventă la femei.

Un caracter deosebit îl constituie *frecvența bilateralității,* mai ales la copii și ea variază între 4,40 și 11% (95, 105) sau chiar mai mult, Ionescu identificînd 5 tumori bilaterale la 17 bolnavi (52); ea este mai mare la copii (25%—103).

Acestei caracteristici i se alătură *frecvența dezvoltării FCT înafara glandelor adrenale,* la nivelele la care se găsește țesut ectopic cromafin, apreciată în medie la 10% (95, 105). Melmon analizînd 256 cazuri (proprii și din literatură) stabilește că în 90% din cazuri tumora este dezvoltată în glanda adrenală, iar ca localizări extra-adrenale citează pe cele ale organului Zuckerkandl și loca-

Scanned with OKEN Scanner

lizările din hilul renal, para-vertebrale, retro-cave, mai rar sub-diafragmatice, inter aorto-cave (79).

Celor două caracteristici mai sus enunțate se mai adaugă o a treia, la fel de semnificativă din punct de vedere practic, și anume: *multiplicitatea*, apreciată în medie la 7—10% dar cu posibilitatea de procentaj mai mare la copii — 39% (Zimmerman cit. de 104), sau chiar 50% (103). Multiplicitatea implică existența de tumori simultane adrenale și extraadrenale sau chiar numai extraadrenale, sau dezvoltarea succesivă a tumorilor adrenale și extra-adrenale. Manasia și colab. relatează că la 16 bolnavi s-au găsit 22 tumori (71).

O schematizare a localizării feocromocitomului este adoptată de Graham, Scott, Tompkins (104, 121):

Localizare	adulți	copii
— glanda adrenală	78,3 %	... 47,5%
— bilateral adrenal	8,7 %	... 19,7%
— adrenal și extra adrenal concomitent	—	... 4 %
— extra — adrenal (o singură tumoră)	5,8 %	... 9,2%
— organ Zuckerkandl	3,8 %	... 3,8%
— multiple cu diverse localizări	3,4 %	... 15,8%

La aceste date, care au o deosebită importanță pentru diagnostic și rezolvarea integrală a unui bolnav cu feocromocitom (vezi cap. 4 și 5), se mai adaugă și *frecvența malignității* apreciată între 10—13,4% (95, 105) (vezi capitolul 6).

Deși mai mult „caricatural" feocromocitomul a fost denumit „tumora 10%"; denumirea are meritul de a atrage atenția asupra principalelor caractere ale tumorilor cromafine chiar dacă procentul de 10% nu corespunde realității.

În perioada 1960—1983 au fost identificați în clinica chirurgicală Fundeni 38 de bolnavi cu tumori de țesut cromafin diagnosticate ca feocromocitom; 37 au fost operate și la unul din bolnavi FCT. a fost descoperit necropsic (decedat prin șoc după cura unei hernii inghinale). Și în observațiile noastre se confirmă unele date din literatură ca frecvența mai mare la femei (21/38), la bolnavi între 31 și 50 ani (22/38), localizarea majoritară în glanda adrenală (33/37 — într-un caz neidentificată). Localizările extra-adrenale au avut ca sediu: organul Zuckerkandl, între vasele pediculului renal, antero-inferior renal, posterior pediculului renal.

Bilateralitatea și multiplicitatea au fost mult mai rar depistate pînă în prezent, bilateralitatea simultană (Fig. 8.3) fiind constatată la o singură observație (ulterior cu recidivă bilaterală simultană) și bilateralitatea succesivă (contro-lateral după 15 ani de la ablația unui feocromocitom drept) fiind identificată de asemenea într-o singură observație.

Malignitatea o putem aprecia pînă în prezent doar la 3 bolnavi care au prezentat metastaze (o observație se referă la un bolnav la care s-au identificat numai metastazele) ceea ce reprezintă 8% malignitate la bolnavii operați; după datele histologice ea este suspectată la încă 2 bolnavi. În orice caz nu este un procentaj ce poate fi considerat corect, unii bolnavi fiind pierduți din vedere iar alții recent operați.

Scanned with OKEN Scanner

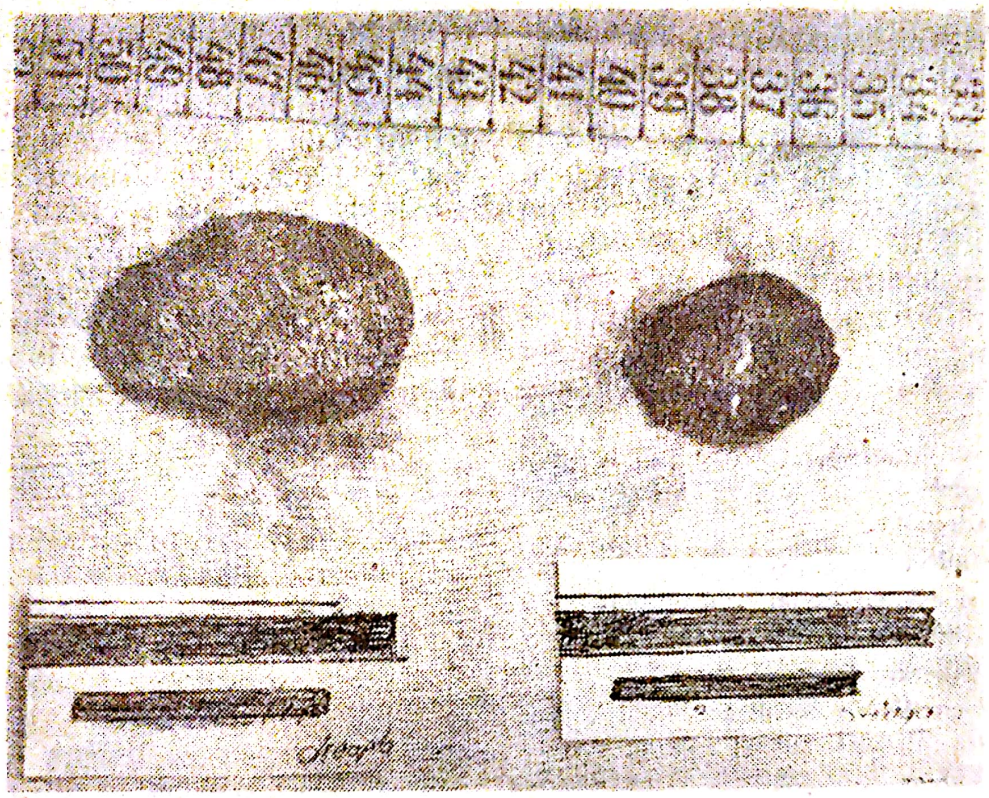

Fig. 8.3. Feocromocitom bilateral — piesă operatorie (operație într-un timp).

— **Fiziopatologie.** În celulele cromafine se sintetizează, prin intervenția unor enzime, catecolaminele, sinteză, care, în etape, debutează prin transformarea fenilalaninei și apoi în tirozină și se încheie cu sinteza norepinefrinei (noradrenalină) și epinefrinei (adrenalină), enzima necesară acestei ultime transformări fiind o metiltransferază (fenil etandomin N. metil-transferaza simbolizată ca F.N.M.T.). Precursori ai norepinefrinei care pot avea un rol în patologie sînt DOPA și dopamina.

Evoluția de la norepinefrină (NE) la epinefrină (E) este favorizată de hormonii glucocorticoizi care trec direct din corticală în medulară prin vase comune. Norepinefrina este mai răspîndită în organism pentru că ea constituie și substanța de transmitere în sistemul nervos simpatic și probabil și la nivelul S.N.C. (unde se și sintetizează), dar epinefrina se sintetizează numai în glanda adrenală (E. e de 6 ori mai concentrată decît NE. — 60) și probabil în organul Zuckerkandl mai ales la copii (36, 71). Epinefrina este de 30—100 ori mai activă decît norepinefrina.

În condiții fiziologice nu se produce exces de catecolamine; producția și sinteza lor este sub control neuro-endocrin. Pentru menținerea concentrației normale a catecolaminelor intervin mai multe mecanisme: a) receptarea catecolaminelor circulante de către celule producătoare: b) intervenția a două enzime: catecol-3-0-metiltransferaza (C.O.M.T.) și monoaminoxidaza (M.A.O.)*; c) inhibiția formării tiro-

* C.O.M.T. este o enzimă citoplasmatică care scindează catecolii circulanți, iar M.A.O. este o enzimă mitocondrială care se găsește în medulară și sistemul nervos periferic și care scindează catecolii în celulele producătoare.

zinei care are un mecanism enzimatic foarte complex.

Metabolizarea catecolilor prin C.O.M.T. și M.A.O. se realizează deci în medulară, plasmă, sinapse simpatice, creer, ficat, rinichi, transformîndu-i în normetanefrină și metanefrină, iar o aminoxidază le virează în acid vanil mandelic (V.M.A.).

Cantitățile de catecoli circulanți în plasmă în condiții normale sînt reduse: N E=0,1—0,6 µg/1; E=0—0,3 µg/1. Eliminarea urinară a catecolilor se face sub forma lor integrală în doze reduse: 3—7% (din eliminarea renală a catecolilor). Eliminarea metaboliților este mai semnificativă, normetanefrina și metanefrina reprezentînd 40%, iar V.M.A. 40% din eliminarea de catecoli.

Ca excreție normală se poate cita în medie:

— catecolamine	10 — 100 µg/24 ore urină
— norepinefrină	10 — 70 µg/24 ore urină (sau 25 — 50 µg)
— epinefrină	0 — 20 µg/24 ore urină (sau 2 — 5 µg)
— normetanefrina și metanefrina	1,3 mgr./24 ore urină
— normetanefrină	100 — 300 µg/24 ore urină
— metanefrină	100 — 200 µg/24 ore urină
— V.M.A.	1,8 — 7,0 mgr./24 ore urină

Cercetarea excreției se face numai în urina colectată pe 24 ore, avînd în vedere variațiile catecolilor în 24 ore și deși cifrele — după cum se vede din tabel — pot fi diferite, după opinia diverșilor cercetători variațiile au puțină importanță avînd în vedere că în condițiile patologice se iau în considerație numai creșteri foarte semnificative (vezi capitolul 5).

Catecolaminele își exercită acțiunea prin intermediul receptorilor: fie alfa receptori (alfa 1, 2) predominenți în mușchii netezi, glande, și la nivelul presinaptic, individualizați pe membrana celulei nervoase și implicați în controlul sintezei catecolaminelor; fie beta receptori (beta 1, 2) predominenți în țesutul miocardic, musculatura netedă, glande, etc. Distribuția inegală a receptorilor la nivelul organelor și țesuturilor, variația sensibilității receptorilor, care se poate modifica, determină și variații în acțiunea catecolaminelor. Cordul, de exemplu, are o predominență a beta-receptorilor, și prin ei catecolaminele au efect inotrop pozitiv și aritmogen. O încărcare predominentă cu beta-receptori au și coronarele, mușchii, scheletici, arterele pulmonare, viscerele abdominale, rinichii. Arteriolele au încărcare predominentă cu alfa-receptori și prin ei catecolaminele își exercită acțiunea de vaso-constricție.

Un alt factor determinant în acțiunea catecolaminelor îl constituie concentrația lor. Astfel E. în concentrație plasmatică scăzută produce prin intermediul beta-receptorilor dilatația vaselor arteriale musculare ceea ce determină scăderea tensiunii diastolice, tahicardie și inotropism crescut și creșterea debitului cardiac. N E. și E. în concentrație mare au efect puternic vaso-constrictiv prin intermediul alfa-receptorilor și determină creșterea tensiunii arteriale cu bradicardie reflexă și vasodilatație coronariană. N E. în cantități mari poate avea și un efect parțial beta stimulator (hipotensiune cu tahicardie și uneori aritmii) dar acest efect este slab și se manifestă mai ales după prealabila blocare a alfareceptorilor.

Scanned with OKEN Scanner

Epinefrina are și importante efecte metabolice: glicogenoliză, scăderea secreției pancreatice de insulină, inhibiția efectului periferic al insulinei și transportului de glucoză (103), stimularea gliconeogenezei, care sînt urmate de hiperglicemie și glicozurie; creșterea activității enzimei triglicerid-lipază în țesutul gras și deci creșterea acizilor grași liberi serici (și slăbire). Efectele metabolice ale N E. sînt foarte slabe.

Dintre precursorii catecolaminelor, dopamina (precursor de N E.) are acțiune inotropă și slab cronotropă, poate determina o creștere a debitului cardiac, are acțiune vaso-dilatatoare asupra vaselor mezenterice și renale (prin intermediul unor receptori specifici), dar nu modifică în condiții fiziologice tensiunea arterială. Excesul de dopamină se elimină pe cale urinară ca acid homovanil mandelic.

Sînt mai multe condiții fiziopatologice care stimulează sinteza și eliberarea crescută a catecolaminelor și creșterea concentrației lor plasmatice: efort, șoc, etc.

Feocromocitomul constituie însă o condiție particulară pentru că producția de catecoli este autonomă și mecanismele de sinteză și eliberare ale precursorilor catecolaminici și ale N E. și E. sînt dereglate (79). În tumorile țesutului cromafin se produc cantități mari de precursori (dopamină), N E și E. fie în raporturi echilibrate (apropiate de cele normale), fie cu predominențe.

În tumorile adrenale medulare existînd F.N.M.T. se produce și E. în exces, pe cînd în cele extraadrenale F.N.M.T. fiind inconstant prezent, se produce aproape exclusiv N E., dar E. poate fi sintetizată totuși mai ales în tumorile organului Zuckerkandl și mai ales la copii (36); după Harrison 30% din tumorile extra-adrenale — și mai ales cele din vecinătatea glandei adrenale care au cortisolul necesar activării F.N.M.T. — pot sintetiza și E (42). Existența unor tumori cromafine adrenale producătoare exclusiv de N E. a fost contestată, iar tumorile adrenale producătoare exclusiv de E sînt foarte rare (104).

Capacitatea de eliberare autonomă a catecolaminelor de către tumoră nu este probabil totală și ea poate fi stimulată (efort, spaimă, emoție) dar poate fi și total independentă (apariția crizelor independent de evenimente determinante).

În tumoră mecanismul de inhibiție al sintezei se menține dar este depășit de capacitatea de sinteză, ceea ce duce la o acumulare excesivă de catecoli, care depășește posibilitățile de stocaj și deci eliberarea lor în circulație, aceasta deci fiind influențată de sinteză. O parte din catecolii circulanți sînt metabolizați de enzime, o parte sînt reținuți la nivelul nervilor simpatici periferici și o parte sînt captați de medulo suprarenala indemnă care îi poate depozita și metaboliza. Producția și eliberarea nu sînt în raport cu mărimea și sediul tumorii și Negoiță citează tumori care depășesc 2.500 gr., dar care nu determină H.T.A. (84). Nici intensitatea crizelor de H.T.A., frecvența, durata lor și nici valorile catecolaminelor nu sînt dependente de sediul și mărimea tumorii (Manger, Gifford, cit de 26).

Unele organe pot depozita catecoli: miocard, ficat (43), splină (care depozitează mai ales N E — 26, 69), sistemul simpatic. S-a emis ipoteza că și țesuturile suprasaturate pot produce o descărcare bruscă de catecoli. Eliberarea de catecoli din tumoră explică eliberarea lor masivă în timpul manevrelor operatorii și H.T.A. consecutivă (25), iar eliberarea

Scanned with OKEN Scanner

din țesuturi ar constitui o explicație a menținerii unui nivel crescut (mai ales de metaboliți) mai multe zile după operație; în tumorile producătoare de N.E. după operație se poate decela o eliberare mai ales de E., explicabilă prin mobilizarea N.E. din țesuturi și transformarea în E. de către țesutul adrenal restant în glanda operată și glanda opusă (42).

Inconstant feocromocitomul poate fi plurisecretant adăugîndu-se la secreția catecolominică, A.C.T.H., V.I.P. (peptide vasomotorii intestinale), calcitonină, P.T.H. (hormon trofic pituitar) și care pot deci adăuga feocromocitomului fenomene asociate: sindrom Cushing, hiper- sau hipo-calcemie, dar fără traducere importantă clinică și în general nerecunoscute (79); secreția unui factor stimulator al eritropoezei ar fi responsabilă parțial de creșterea hematocritului (Frabourgh, cit de 79).

În consecință, la bolnavii cu feocromocitom există o creștere a concentrației plasmatice de catecoli — de peste 10 ori — variabilă în 24 de ore (vezi capitolul 5) și care explică manifestările caracteristice tumorii: H.T.A., transpirații, sindrom Raynaud, tulburări metabolice, etc. La unii bolnavi se produce o scădere importantă a volumului plasmatic datorită regimului de vasoconstricție. Fenomenul este constant la bolnavii cu regim catecolic crescut dar gravitatea lui este diferită și nu este în raport cu nivelul H.T.A., ci mai mult cu permanența H.T.A. și cu excesul de norepinefrină, la ultimele două categorii de bolnavi scăderea volumului plasmatic fiind mai pronunțată (118).

Feocromocitomul și hipertensiunea arterială reno-vasculară (H.R.V.). — Dezvoltarea tumorii medulare poate determina compresiuni, cuduri, strangulări prin țesut fibros, ale arterei renale, posibile mai ales în tumori care se dezvoltă în afara glandei, în vecinătatea pediculului renal (Naidich, cit. de 48). Reducerea debitului arterei renale ar asocia și o hipertensiune reno-vasculară (45, 100, 125). Studiile arteriografice și fiziopatologice au schimbat însă unele puncte de vedere demonstrînd existența concomitent cu tumora a unor stenoze ale arterei renale, independente de tumoră, prin plăci de aterom, și rolul vasoconstricției datorită catecolaminelor sau al difuziunei directe a catecolaminelor în peretele arterei renale ceea ce determină spasm și în timp fibroză stenozantă (Mc. Bride, Escoffer, Garett, cit. de 56).

Precizarea componentei H.R.V. prin dozarea reninei în vena renală corespunzătoare tumorii nu a adus clarificări, pentru că la bolnavi cu feocromocitom s-a găsit renina crescută independent de asociația cu o stenoză arterială. S-a emis ipoteza creșterii reninei datorită scăderii volumului plasmatic determinat de tumoră, dar și aceasta a fost negată în favoarea ipotezei vasoconstricției catecolaminice (45) și care poate fi urmată de fibroză subintimală și hiperplazie fibro-musculară (Abraham și Sisson, cit de 57). Kaufman invocă și alte posibilități ale asocierii cu H.R.V., ca asocierea cu neurofibromatoza care poate interesa și artera renală, scleroza periarterială stenozantă după extirparea tumorii, existența unei stenoze arteriale controlaterale tumorii (58). Multe ipoteze privind H.R.V. prin prezența și acțiunea directă a tumorii asupra arterei renale sînt contrazise de constatarea că regimul crescut de catecolamine plasmatice crește activitatea reninei plasmatice (115).

Scanned with OKEN Scanner

2.2. — Simptomatologie

Simptomatologia este dominată de eliberarea masivă a catecolaminelor și mai rar de dezvoltarea tumorii, cu excepția puținelor cazuri cînd tumora ajunge la dimensiuni foarte mari sau este malignă.

Fără a fi constantă, H.T.A. este simptomul dominant, prezent la 62% din adulți și 92% din copii cu tumori cromafine (105).

Manifestările nu sînt însă uniforme și se deosebesc mai multe forme:

a) — paroxisme acute de H.T.A. prezintă 30—50% din bolnavii cu feocromocitom (78, 95, 104), dar formele cu paroxisme pe fond normotensiv pot fi și mai rare: 3 din 16 (92) și se caracterizează prin creșterea bruscă a tensiunii arteriale la nivele care depășesc 200 mm.Hg. (pînă la 300 mm.Hg. sau mai mult). H.T.A. se asociază cu cefalee, tahicardie și palpitații, paloare sau roșeața feței, transpirații, stare de neliniște sau anxietate, la care se pot adăuga greață, vărsături, crize anginoase, astenie (în formele grave extra-sistole ventriculare), crize de sindrom Raynaud, sincopă; la copii apar uneori tulburări de vedere și convulsii. După criză, bolnavul are transpirații, o senzație de epuizare și uneori poliurie. În timpul crizei poate crește leucocitoza (10—30.000), limfocitoza, glicemia, apare glicozurie, uneori și hematii și albumină în urină.

Durata paroxismelor — de la cîteva minute pînă la cîteva ore — și frecvența atacurilor — de la cîteva crize pe an la cîteva crize pe zi — sînt variabile și se pot modifica, agravîndu-se în cursul evoluției.

Paroxismele pot apare spontan sau determinate de evenimente psihice sau fizice ca spaimă, nemulțumire, conflict, efort, atmosferă rece, consum de alcool, traumatism abdominal sau lombar (uneori palpare brutală și insistentă a regiunii lombare). O criză, sau chiar prima criză, poate fi determinată de o anestezie, act chirurgical, naștere, administrare de histamină pentru studiul secreției gastrice. Într-unul din cazurile noastre feocromocitomul a fost descoperit necropsic, bolnavul decedînd prin șoc postoperator după cura unei hernii inghinale.

Localizările în vezica urinară se caracterizează prin apariția crizelor, fie cînd vezica este plină, fie la sfîrșitul micțiunii.

b) — formele cu H.T.A. continuă (existente, după Remin, pînă la 40% din bolnavi) se manifestă cu o H.T.A. în care presiunea diastolică depășește 140 mm. Hg., și produce suferințe ca: cefalee, amețeală, transpirație, stare de neliniște, de lipsă de aer, anorexie, greață, stare de slăbiciune și epuizare și uneori se asociază cu crize de tip Raynaud. Bolnavii care se încadrează în această formă au uneori o primă criză de H.T.A. după care ea se permanentizează (60). În aceste forme tulburările metabolice sînt mai frecvente (hiperglicemie, glicozurie, metabolism bazal crescut, slăbire). Hematocritul este mult crescut (prin scăderea volumului plasmatic). Sînt frecvente retinopatii importante (20).

Formele cu H.T.A. permanentă sînt frecvente la copii (50, 140) care acuză cu deosebire cefalee, greață, tulburări de vedere și vome. Atipia clinică la copii și consecutiv identificarea insuficientă a bolii determină o letalitate prin complicații care poate ajunge la 22% (Stackpole, cit. de 104).

c) — formele cu H.T.A. permanentă și crize paroxistice intermitente, sînt mai frecvente decît precedentele (după Melicov în jur de

50% și Popovici), suferința este permanentă și crizele se supraadaugă periodic (78, 92).

d) — formele fără H.T.A. au o frecvență de 11—17—30% (49, 78, 84). Huebner consideră că în absența H.T.A. pot apare tulburări metabolice dacă au exces epinefrinic (49) și localizările ectopice pot fi fără H.T.A. O sinteză a explicațiilor absenței H.T.A. este întocmită de Negoiță: efect predominent betareceptant, proces activ de metabolizare a catecolilor, pierderea sensibilității receptorilor adrenergici, scăderea mare a volumului plasmatic (84).

Asociația tulburărilor metabolice, posibilă în oricare din formele clinice semnifică a predominență a secreției de E și deci existența cu precădere a unei tumori adrenale.

La bolnavii analizați de noi, am constatat în 2 cazuri semne de diabet și în 6 cazuri fenomene Raynaud.

La cele 37 observații de bolnavi operați în clinica noastră, forma cu hipertensiune paroxistică a fost dominantă: 27 bolnavi. La 7 bolnavi H.T.A. a fost permanentă cu paroxisme, la 2 permanentă; un bolnav cu FCT malign și metastaze nu avea H.T.A.

Credem că merită de remarcat faptul că în recidive simptomatologia poate fi diferită de aceea a primei tumori cromafine, fapt constatat de noi la doi bolnavi pe care îl exemplificăm cu observația:

— Bolnavul V.G. revine în clinică în mai 1983. La vîrsta de 12 ani, în februarie 1968, a fost operat în clinică pentru feocromocitom drept, formă cu crize paroxistice. În ultimele luni înainte de a doua internare este spitalizat într-o altă unitate pentru dureri dorso-lombare și investigațiile —, orientate și de antecedente — demonstrează existența unei tumori adrenale stîngi care evoluează *fără H.T.A. sau echivalentele clinice ale unui feocromocitom.* La intervenție se confirmă tumora (diametru 5—6 cm.) și examenul histologic al tumorii extirpate precizează diagnosticul de feocromocitom.

Tulburările neurologice (cu excepția celor determinate de accidente vasculare ale hipertensiunii) se explică prin excesul de catecolamine în S.N.C. care, înafara celor produse la nivelul lui, nu primește în mod fiziologic catecolamine circulante pentru că ele nu străbat bariera vasculo-nervoasă; excesul de catecolamine însă reușește să străbată această barieră.

O parte din bolnavi prezintă hipotensiune ortostatică explicabilă parțial prin scăderea volumului plasmatic (în general bolnavi cu hematocrit crescut), prin scăderea volumului total sanguin, dar nu există o corelație totală între aceste condiții fiziopatologice și hipotensiunea ortostatică, ea fiind posibilă și la bolnavi fără modificări ale masei circulante. Alte explicații fiziopatologice invocă blocajul excesiv al sinapselor ganglionare prin excesul de catecolamine (79) sau pierderea sensibilității receptorilor vasculari adrenergici (84) și deci lipsa de adaptare a distribuției masei circulante în poziție ortostatică.

Nu se poate face o relație între mărimea tumorii, benignitate sau malignitate și expresia clinică.

În general deci, evoluția clinică nu este foarte tipică, formele cu H.T.A. paroxistică nu au frecvență foarte mare nici la copii, și deci absența unui simptom sau a unui grup de simptome nu exclude feocromocitomul (105).

Examenul clinic este foarte rareori sugestiv în feocromocitom, tumorile fiind în marea majoritate a

Scanned with OKEN Scanner

cazurilor de dimensiuni reduse sau uneori se remarcă un rinichi deplasat caudal, care nu reintră în loja sa (ca în ptoză), semn deci de dislocare renală prin tumoră suprarenală.

Rareori, în tumorile de dimensiuni foarte mari, se poate palpa tumora, care dislocă nu numai rinichiul ci și ficatul la dreapta, sau la stînga splina.

Palparea unei formațiuni tumorale aberante paravertebrale este rară, pentru că în general au dimensiuni mici, dar cînd sînt mari devin palpabile (55). Declanșarea unei crize de H.T.A. sau a unei crize de transpirație, tahicardie sau tahiaritmie, asociată cu răcirea extremităților, prin palparea regiunii lombare sau paravertebrale nu este frecventă.

Rata de identificare a feocromocitomului este foarte bine exprimată de Melicov care, analizînd 100 de bolnavi, remarcă un diagnostic corect la 70, dar la 30 tumora a fost descoperită cu ocazia unei intervenții pentru altă afecțiune, sau necropsic; după părerea sa, la 17 cazuri neidentificarea era justificată, bolnavii neavînd o traducere clinică a tumorii (78).

Asociind două tabeluri care prezintă frecvența semnelor feocromocitomului, întocmite de Hume și de Stackpole (pentru copii) apare mai clar polimorfismul simptomatic al bolii (104):

	după HUME		după STACKPOLE
	la adult	*la copii*	După *la copii*
— H.T.A. perzistentă	65%	92%	88%
— H.T.A. paroxistică	30%	8%	12%
— cefalee	80%	81%	75%
— transpirații	70%	68%	67%
— palpitații și anxietate	60%	30%	
— paloare facială	40%	27%	
— tremurături	40%	0	
— greață	30%	56%	și vărsături 48%
— ameteală, slăbiciune	25%	27%	
— metabolism bazal peste 20%	50%	83%	
— glucoză peste 120 mg%	40%	40%	
— glicozurie	10%	3%	
— modificări oculare	30%	70%	
— slăbire			38%
— tulburări de vedere			37%
— dureri abdominale			32%
— polidipsie și poliurie			31%
— convulsii			22%
— acrocianoză			22%

2.3. — Complicațiile feocromocitomului

Complicațiile atacului de H.T.A. sînt comune cu ale altor forme de H.T.A.: comă, hemipareze sau paralizii, decompensare cardiacă, tulburări de ritm cardiac și aritmii, și ele pot fi reversibile sau letale (hemoragii cerebrale, fibrilație ventriculară). Analizînd evoluția a 28 de bolnavi cu FCT., Harrison, constată că 3 bolnavi au decedat prin complicațiile H.T.A. fără ca FCT să fi fost identificat înainte de necropsie (45).

La copii este mai frecventă evoluția cu insuficiență cardiacă congestivă și cu encefalopatie gravă, uneori fatală.

„Feocromocitomul acut", formă rară deosebit de severă (23, 42), se caracterizează prin apariția unei crize de H.T.A. cu valori foarte mari (uneori prima criză) însoțită de complicații cardiace (aritmii ventriculare), urmată de scădere tensională pînă la șoc, însoțită de febră, ileus dinamic, leucocitoză crescută (10—15.000), I.R.A. (oligoanurie, creșterea ureei și creatininei) și simulează uneori un șoc toxico-septic cu care se confundă (42). Crizele se repetă cu o frecvență dramatică (20 de atacuri în 2 zile — 23) și evoluția spre letalitate poate fi foarte rapidă — 3 luni de la debutul bolii (Weinberg, cit de 23). Negoiță consideră că șocul este expresia unei eliberări masive de catecolamine, urmată de vasoconstricție intensă și reducerea masivă a întoarcerii venoase și a debitului cardiac (84). În cursul crizelor poate apare encefalopatie, convulsii, comă (34, 50). Crizele cu caracter de „feocromocitom acut" pot fi determinate și de o probă cu histamină efectuată pentru explorarea ulcerului (104).

Șocul poate fi determinat și de hemoragii intra-tumorale care au uneori caracter dramatic și evoluție letală. El mai poate fi determinată de hemoragii și necroze intra-tumorale cu ruptură de tumoră și hemoragie retroperitoneală. Diagnosticul poate fi sugerat de antecedente sau de apariția șocului la un bolnav cu FCT cunoscut (125). Lawson relatînd un astfel de caz, la care a intervenit pentru hematom retroperitoneal și a descoperit feocromocitomul evacuînd hematomul, atrage atenția asupra simptomelor valabile în general în hemoragia de cauză adrenală: durere violentă lombară și abdominală, cu stare de șoc, interpretată ca ruptură de anevrism, la care aortografia infirmă anevrismul rupt dar remarcă deplasarea rinichiului de partea unde a debutat durerea (62).

Șocul poate fi declanșat de o anestezie, o intervenție chirurgicală (de obicei la un hipertensiv), situații în care tumora este descoperită la necropsie; ele explică unele „opriri cardiace" într-un asemenea context (104).

Miocardita catecolică se constituie la bolnavii cu suferință veche. Anatomopatologic se identifică degenerare și necroză miocardică în jurul vaselor, cu infiltrație limfocitară și scleroză (Van Vlelt, cit. de 20). Nu este exclusă și o participare la procesul de miocardită a acizilor grași liberi. Se acceptă noțiunea de „miocardită catecolică" pentru că se consideră că leziunile și consecințele lor (aritmii, decompensare cardiacă) sînt determinate — în astfel de cazuri — de excesul de catecoli și nu de H.T.A.

Retinopatia, evolutivă și gravă, este o complicație care aparține cu predominență de formele cu H.T.A. permanentă.

Starea febrilă care însoțește uneori formele grave de feocromocitom se explică prin hemoragii și necroză tumorală, sau prin difuziunile catecolilor în grăsimea extra-glandulară și necroza țesutului gras (78).

Hemoragiile digestive prin necroze și ulcerații ischemice intestinale apar datorită unei arterite obliterante a vaselor intestinale intramurale supuse regimului excesiv catecolaminic. Uneori la bolnavii cu hemoragii fatale (copii sau adulți) tumora a fost găsită necropsic (11, 36, 70, 82).

Scanned with OKEN Scanner

Asociația *feocromocitom cu sarcină* este foarte gravă, ceea ce explică de ce identificarea feocromocitomului se face mai mult post-mortem la bolnave cu toxemie sau eclampsie. Riscul decesului brusc apare mai mult post partum decît în perioada de parturiție. Asociația este rară (3,5% din bolnavele cu feocromocitom — Cannon, Parisch, cit de 72), dar letalitatea maternă și infantilă în această asociație ajunge la 40—50% (11). Botts sintetizînd date de literatură constată că la 96 cazuri au supraviețuit 8 mame și 50 noi născuți, iar Leack prezintă și date mai optimiste: la 21 cazuri, 4 decese mamă și 9 decese fetale, (cit. de 119).

Reducerea acestor rezultate dramatice este posibilă doar prin recunoașterea FCT și adoptarea unei atitudini în funcție de vîrsta sarcinei. Pentru recunoașterea FCT. se indică cercetarea tuturor gravidelor cu H.T.A., cu toxemie sau eclampsie prin investigații biologice și ecografice (nu influențează produsul de concepție). Dacă FCT a fost depistat în primele luni, se recomandă avort terapeutic și intervenție pentru FCT și, în mod excepțional, controlul bolii prin tratament medical, care dacă este eficace permite temporizarea intervențiilor. În ultimele luni se recomandă operație cezariană concomitent cu ablația tumorii (30), astfel de situații fiind rezolvate de Prof. Nana și Prof. Cosma (72).

2.4. — Asociații patologice

Sipple, în 1961, descrie o asociație cu caracter familial de feocromocitom cu carcinom medular tiroidian.

Ulterior, a fost recunoscută neoplazia* endocrină multiplă (M.E.N.) sau adenomatoză multiplă endocrină (M.E.A.), termeni similari pentru o boală cu caracter familial care cuprinde concomitent elemente ale sistemului nervos și endocrin. M.E.N. are mai multe variante.

M.E.N. I. —include adenomul pituitar, tumori insulare pancreatice (± sindrom Zollinger—Ellison), hiperplazie sau adenomatoză paratiroidiană și în 30—50% din cazuri și hiperplazie adreno-corticală. Este cunoscut și sub denumirea de sindrom Werner (nu se confundă cu Verner—Morrison caracterizat prin diaree). Are caracter autosomal dominant dar nu sistematic și poate apare ca incomplet, de exemplu sub forma de sindrom Zollinger—Ellison (85). Nu este important din punct de vedere al feocromocitomului.

M.E.N. II. cuprinde două variante:

M.E.N. II.-a include bolnavi care prezintă carcinom medular tiroidian (M.C.T.) dezvoltat din celulele parafoliculare ale tiroidei și care își au originea în creasta neurală, hiperplazia paratiroidelor (cu hipercalcemie) și feocromocitom adrenal bilateral, uneori multiplu și uneori malign — corespunde sindromului Sipple. Bolnavii pot avea și aspect cushingoid, pentru că uneori se produce o secreție crescută de A.C.T.H. (79). Are caracter familial autosomal dominant și se poate manifesta și incomplet.

M.E.N. II.-b (denumit și M.E.N. III) include un feocromocitom adesea bilateral, M.C.T., habitus marfanoid, neurinoame ale mucoaselor tubului digestiv (cavitate bucală, intestin) sau ale altor mucoase, fără componență paratiroidiană. Poate prezenta

* Neoplazia nu exprimă malignitate; termenul este utilizat în conținutul lui corect de proliferare celulară indiferent de caracterul benign sau malign.

Scanned with OKEN Scanner

și diverticuloză intestinală (cu manifestări digestive, dureri, colici, vome) și ganglioneuromatoză (128). Poate fi familial dominant dar mai des este non familial (128).

Pearse a inclus M.E.N. în sistemul A.P.U.D. (vezi: 8.1. — generalități); ceea ce însă impune unele rezerve este faptul că celule paratiroide nu au origine în creasta neurală (88).

Feocromocitomul din cadrul bolilor M.E.N., dacă însoțește M.C.T. este bilateral în 70—80% din cazuri; în M.C.T. sporadic, FCT este asociat doar în 30% din cazuri. În general, în boala familială, FCT este bilateral la 50—80% din bolnavi și fără prezența unor forme ectopice, pe cînd în FCT sporadic bilateralitatea este rară și localizările ectopice mai frecvente (85, 128). După Hume (105) însă în formele familiale, bilateralitatea este de 50%, localizările extraadrenale de 14% și multiplicitatea de 9% ceea ce totalizează la 73% condițiile particulare ale localizării. Clinic, aceste forme, se manifestă mai des prin H.T.A. permanentă iar malignitatea nu este neglijabilă (4/14, după 131).

În formele familiale se pot asocia și displazii neuro-ectodermale ca boala Recklinghausen scleroza tuberoasă, sindromul Sturge—Weber*, sindromul Landau—von Hippel**.

Frecvența asociațiilor nu poate fi precis apreciată. Scott, cit. de 104), analizînd 46 cazuri de FCT, găsește la 3, M.E.N.-II, la 3 boala Recklinghausen și la doi boala Landau—von Hippel. Remine constată M.E.N.-II.a. la 3% din bolnavii cu FCT (96), iar Ionescu, analizînd 17 cazuri, descoperă 1 caz de M.E.N.-II.a. și două cazuri de feocromociton familial (52). Asociația cu boala Recklinghausen variază după autori între 3 și 30% (49, 60).

Dificultatea aprecierii frecvenței apare datorită faptului că unele componente apar succesiv, mai ales la copii la care FCT bilateral este prima manifestare; adesea este și malign (14). M.C.T. poate apare mai tîrziu, dar poate fi recunoscut precoce prin identificarea imuno-reactiv-calcitoninei, hormon secretat de celule C. din M.C.T., care dacă este în concentrație mare, la bolnavi cu boală familială, semnifică debutul unui carcinom tiroidian inaparent clinic (14). A fost recunoscută și posibilitatea ca în M.C.T. fără FCT aparent, medulara adrenală să fie foarte activă (probe biologice) și cu modificări hiperplazice la examenul microscopic.

Cercetarea activității paratiroidelor la un bolnav cu FCT poate pune în evidență o adenomatoză clinic inaparentă.

Cunoașterea asocierilor este importantă pentru că poate duce de la diagnosticul de feocromocitom (mai ales bilateral) la M.C.T. sau la o boală familială (Ionescu, la cazul de M.E.N.-II.a. citat, descoperă doi frați cu M.C.T. subclinic — 52) sau invers, de la diagnosticul de M.C.T. la descoperirea unui feocromocitom. Neconcordanța apariției manifestărilor obligă la urmărirea unor astfel de bolnavi și la investigarea mediului familial.

Au fost semnalate procente mari (25—40%) de concomitență a FCT cu litiaza biliară (79, 95), dar ipoteza

---

* — Sindromul Sturge — Weber include ataxie cerebrală, telangiectazie conjunctivală, meningiom menigo-facial și este boală familială.

** — Sindromul Landau — von Hippel include hemangio-endoteliom în S.N.C. și ocular, hipernefrom, chiste în diverse organe abdominale (ficat, plămîn, rinichi, pancreas, etc.) paragangliom și rar feocromocitom — este boală familială autonomă dominantă.

Scanned with OKEN Scanner

creșterii acizilor grași liberi nu susține suficient o relație patogenică (44, 50).

S-au mai remarcat și *alte asociații patologice*, fie endocrine ca acromegalie, hiperaldosteronism, boala Cushing (2 bolnavi cu FCT la 155 boli Cushing — 69), fie malformații ale altor organe ca megacolon, megaureter familial (79), rinichi în potcoavă (în una din observațiile noastre).

2.5. — Diagnostic

Diagnosticul feocromocitomului include trei etape:

1) — Diagnosticul clinic în funcție de simptomatologie; nu trebuie luat în considerare numai la bolnavii cu crize de H.T.A. Alte semne, la bolnavii cu sau fără H.T.A., pot fi semnificative: nervozitatea, anxietatea, palpitațiile, transpirațiile, paloarea, crizele de tip Raynaud, tulburările de vedere la copii, etc.

Unele examene paraclinice nespecifice pot fi utile, ca: hematocritul crescut, leucocitoză mărită mai ales în criză, hiperglicemie, glicozurie, metabolism bazal crescut.

O radiografie simplă abdominală poate decela calcifieri în zona suprarenală, tumorile avînd uneori depozite calcare.

O retinopatie de gradul III—IV la un bolnav cu H.T.A., nu foarte veche, este un semn de suspiciune (60).

Rezistența unei H.T.A. la tratament medical timp de 2 ani, cu persistența unor crize de H.T.A. sau palpitații, transpirații, cu grad avansat de retinopatie, cu hiperglicemie și metabolism crescut fără semne de hipertirodie, sugerează un feocromocitom (60).

2) — Cercetarea prin examene biochimice, dozarea catecolilor și metaboliților este utilă la toți bolnavii la care simptomatologia și explorările nespecifice sugerază FCT. Rezultatele explorărilor biochimice depind de capacitatea de secreție a tumorii, de tipul secreției (predominent N E sau E) și de capacitatea enzimelor metabolizante. Ele pot fi uneori negative dar la cel puțin 90% din bolnavii cu FCT, și mai ales în criză de H.T.A., sînt pozitive (43).

În prezența tumorii medulare catecolaminele și metaboliții cresc pînă la cifrele:

— catecolamine urinare	200 — 1000 µg/24 ore (sau 10 µg/oră)
— V.M.A.	10 — 12 gr./24 ore (sau 500 µg/oră)
— metanefrina	peste 1,3 gr./24 ore (sau 60 µg/oră)

Datele orare sînt necesare pentru dozările în timpul sau imediat după o criză.

Diagnosticul biochimic trebuie să corespundă unor necesități clinice diferite: diagnosticul de feocromocitom, diagnosticul de recidivă sau tumoră succesivă, cercetarea sistematică a bolnavilor cu H.T.A., etc.

Majoritatea opiniilor consideră că acestor deziderate le corespunde dozarea în urina de 24 ore a V.M.A. și metanefrinei (104; Sheps, Sjoerdsma, cit. de 79), rezultatele false citîndu-se la sub 10% din bolnavi. Dacă rezultatul este fals negativ și clinica totuși indică existența unui FCT se recurge și la dozarea catecolaminelor în sînge (121). Farndon, constatînd o corelație logaritmică între V.M.A. și mărimea tumorii (neconfirmată și de alții ca Manger și Gifford — 73), acordă atîta încredere V.M.A.-ului încît dacă acesta este mult crescut

Scanned with OKEN Scanner

și tumora găsită este mică, indică și căutarea unei alte tumori (26).

Sînt și rezerve în ceea ce privește mai ales valoarea V.M.A.-ului, considerînd superioare dozarea de metanefrină, normetanefrină și catecolamine urinare (45, 95, 131).

O condiție mai sigură de a obține un rezultat real este aceea de a cerceta urina obținută în criza de H.T.A. sau manifestări corespunzătoare, situație în care, după Comoy, dozarea de metanefrină este superioară V.M.A.-ului (15). Melmon acordă importantă uniformității prezenței catecolilor sau metaboliților în urina diurnă și nocturnă, neobișnuită în condiții fiziologice (79).

Unele tumori — rare — secretă cu predominență DOPA și dopamină și în urină apare metabolitul respectiv (H.V.A. — acid homovanilic) dar afirmația că acest caracter hormonal ar aparține tumorilor maligne nu s-a confirmat (121).

Pentru cazurile în care rezultatul negativ al examenelor biochimice nu corespunde datelor clinice, s-au propus testele biologice.

Testul la regitină (alfa blocant) întrerupe atacul de H.T.A. dar poate da în 30% rezultate fals pozitive sau fals negative și accidente grave prin hipotensiune ireversibilă; testul cu doze mici, pentru a evita accidentele grave, nu are valoare (45).

Testele de stimulare a eliberării de catecolamine și declanșarea unei crize de H.T.A. se pot realiza cu histamină, glucagon sau renină, dar pot determina crize grave și accidente; Sheps (citat de 79) le prescrie la bolnavii care fac tratament pentru H.T.A. și a căror tensiune depășește 170/100 mm.Hg. Un test de stimulare mai puțin riscant, dar și mai puțin eficient, este testul de poziție: poziția Trendelenburg prelungită și trecerea bruscă la ortostatism stimulează secreția de catecolamine prin deplasare de masă sanguină (ca într-o hemoragie). Testele de stimulare impun urmărirea H.T.A., manifestările clinice și efectuarea probelor biologice (catecolamine și metaboliți). În ansamblu, înafară de faptul că în FCT acestea au un indice de eroare de 30%, pot fi potrivite și la 10—15% din bolnavii cu H.T.A. fără FCT.

Sheps apreciază valoarea testelor la FCT., după cum urmează: testul la regitină, pozitiv la 40% din bolnavi, testul la histamină pozitiv la 75%, testul cu tyramină 25% rezultate fals negative și testul cu glucagon neconcludent (cit. de 79).

Unele condiții au valoare de „test accidental": administrarea de histamină pentru studiul secreției gastrice, anestezia, o intervenție chirurgicală, nașterea. În aceste condiții se pot produce crize de H.T.A., eventual urmate de șoc cu evoluție fatală, mai ales prin hemoragie intra-tumorală sau ruptură de tumoră și hemoragie retroperitoneală.

Un aspect important al investigațiilor îl constituie determinarea tipului de secreție catecolică: noradrenalină sau adrenalină, pentru că în general tumorile cu predominentă N E. se caută cu precădere înafara glandei adrenale. Clinica și examenele curente pot sugera tipul de secreție pentru că tumorile secretante de E. au un caracter mai grav, cu creștere predominentă a presiunii sistolice și cu tulburări metabolice (slăbire, hiperglicemie). Dozarea catecolaminelor în sînge și mai ales în sîngele recoltat din vena adrenală este un criteriu superior dar mai greu de obținut. Melmon consideră că dacă în urină epinefrina reprezintă 20% din totalul catecolilor (sau mai mult) tumora este adrenală sau în organul Zuckerkandl, și dacă este

Scanned with OKEN Scanner

scăzută ea este situată extra-adrenal (79).

3) — Diagnosticul de localizare urmează diagnosticului biologic, cu excepția cazurilor cu crize grave subintrante, cînd cele două grupe de investigație devin urgente și paralele (vezi și capitolul 8.1. — generalități).

Metodele actuale au redus indicațiile retropneumoperitoneului și datorită accidentelor hipertensive și datorită rezultatelor fals negative sau fals pozitive.

Nefrotomografia este prima metodă indicată iar dislocarea rinichiului sau depistarea tumorii apare în 67,4% din tumorile care au dimensiuni apreciabile, dar nu este utilă pentru rumori cu diametru sub 2,5—3 cm (95). Metoda este mai puțin apreciată de Gifford și colaboratorii, Zelch și colab. după care, rezultatele corecte se reduc la 23—27%, 32%, 48%, cit. de 79). Melmon o consideră și el insuficient de concludentă în tumorile cu diametru peste 2,5 cm; doar 48—74% rezultate pozitive (79).

Ecografia, excelentă pentru tumori peste 2—3 cm diametru, nu depistează tumorile sub aceste dimensiuni.

Scintigrafia cu ^{14}C — dopamină și ^{131}I metaiodobenzyl — guanidină, care ar avea proprietatea de se concentra în FCT, nu a dat rezultate concludente. Scintigrafia pentru cortico-suprarenală cu ^{131}I — colesterol poate prezenta două semne sugestive în feocromocitomul cu localizare adrenală: deformarea suprarenalei și reducerea intensității imaginei corticale, dar și cu această metodă nu apar tumori sub 3 cm diametru (115).

Arteriografia selectivă (artera renală) și abdominală (pentru tumori ectopice), cu rezerva unor accidente posibile (crize de H.T.A.), este o metodă credibilă (80—90% rezultate corecte — 48), dar pune în evidență tumora numai dacă este bine vascularizată (Figura 8.4). După unele păreri s-ar putea depista prin arteriografie selectivă și tumori mai mici de 2 cm diametru (121). Rezultatele fals pozitive sau fals negative nu sînt însă neglijabile (79).

În majoritatea cazurilor operate în clinica noastră, diagnosticul a fost stabilit prin aortografie (18 bolnavi) și retropneumoperitoneu (5 bolnavi), dar nu au lipsit situațiile în care aortografia a avut un rezultat negativ și datorită simptomatologiei s-a recurs la retropneumoperitoneu care a confirmat tumora sau invers (Fig. 8.5.).

Cateterismul venei adrenale este util ca metodă angiografică (dar nu lipsită de riscuri și eșecuri) și ca metodă de recoltare de sînge pentru dozarea catecolaminelor.

Cateterismul venei cave inferioare de la atriu la bifurcația venei și dozarea catecolilor în sînge de la diverse nivele, pentru a repera poziția unui FCT. nedepistat prin alte metode, este excepțional de rar utilizată, și ar avea capacitatea de a depista tumori ectopice sau multiple, sau alte tumori catecolamin secretante cu sediu toracic de exemplu, dar unele rezultate relativ inexacte pot fi imputate anomaliilor venoase (44).

Tomografia computerizată are avantajul unei bune identificări a tumorilor adrenale și extraadrenale (Figura 8.6) (torace sau abdomen) și chiar a unor detalii ca hemoragii. necroze, chiste intra-tumorale (97), dar insuficientă și ea pentru tumori mici (1 cm diametru sau mai puțin) și pentru explorarea obezilor. Ea completează alte explorări pentru că adenoamele cortico-suprarenale fiind

Scanned with OKEN Scanner

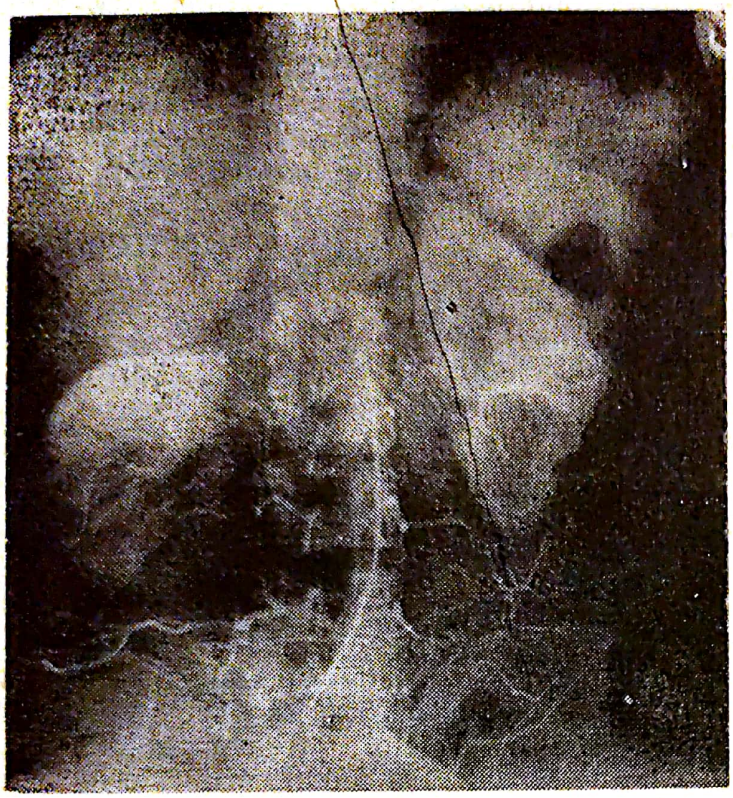

Fig. 8.4. Feocromocitom drept — arteriografie (feocromocitom cu vascularizație bogată).

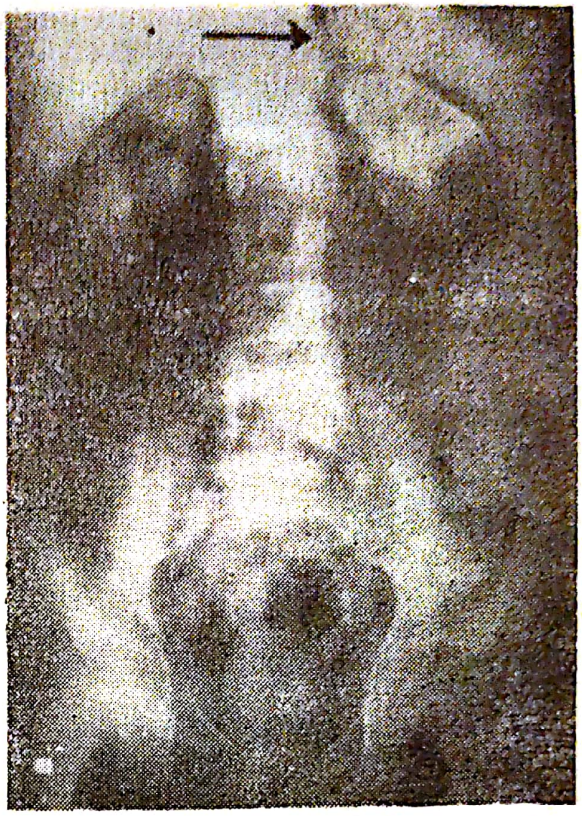

Fig. 8.5. Feocromocitom sting aparent la retropneumoperitoneu, neidentificat prin arteriografie (feocromocitom cu vascularizație săracă).

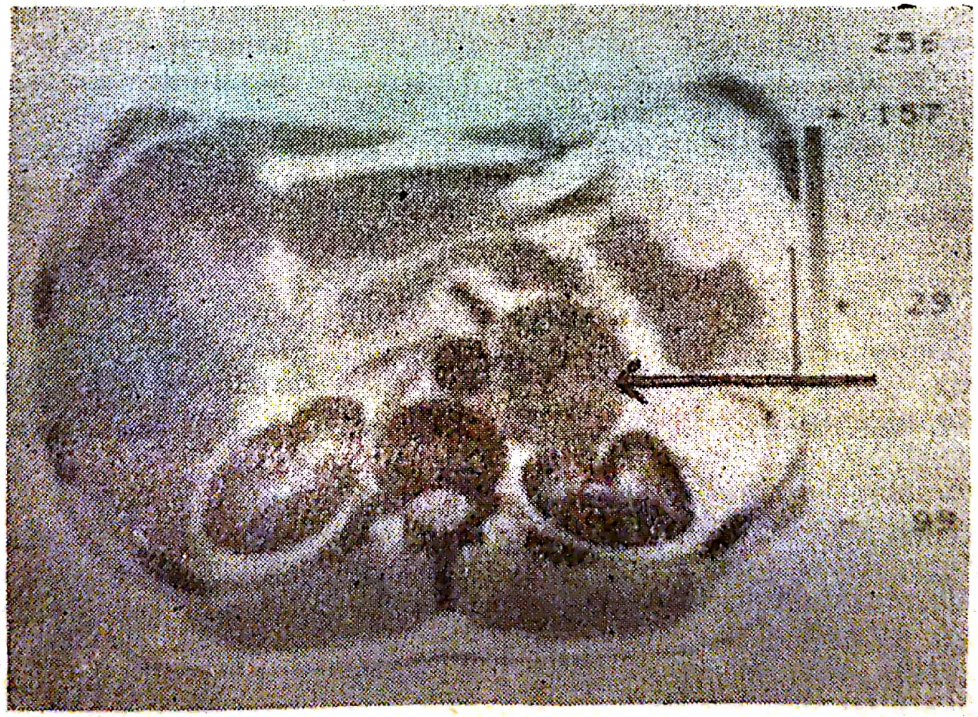

Fig. 8.6. Feocromocitom sting identificat prin tomografie computerizată.

Scanned with OKEN Scanner

frecvente, nu orice tumoră depistată prin T.C. este semnificativă pentru FCT., nu este ideală în descoperirea tumorilor aberante care adesea sînt și mici și în orice caz imaginea nu are caracter patognomic (90).

Pînă în prezent experiența noastră cu ecotomografia (4 bolnavi) și T.C. (4 bolnavi) este pozitivă, dar este prea limitată pentru a permite exprimarea unei opinii.

Cu toate că astăzi FCT este mai bine cunoscut clinic, cu toate progresele realizate în metodele de explorare, de confirmare sau de localizare, încă mai există împrejurări în care tumora nu este identificată sau localizată (mai ales în multiplicitate) și reperarea ei se face prin laparatomie sau uneori numai necropsic.

— **Diagnosticul diferențial:** Manifestările clinice diferite, existența unor tulburări metabolice secundare, manifestările neurologice la copii mai ales, dificultățile de localizare și faptul că adesea bolnavul se prezintă la medic după o criză (avînd deci la examen o tensiune normală) pot orienta eronat diagnosticul spre:

— *hipertiroidie*, datorită nervozității, anxietății, metabolismului bazal crescut și confuzia este posibilă mai ales la bolnavi care au și semne de hipertiroidie și H.T.A.

— *diabet*, datorită hiperglicemiei, glicozuriei și testului de toleranță la glucoză care are carcater diabetic; la bolnavii decedați prin complicații ale diabetului" (bronchopneumonie, ulcerații digestive, comă) a fost uneori descoperit un FCT (34).

— *insulinom*, datorită agitației psiho-motorii, transpirațiilor, etc.

— *psihoze*, datorită anxietății, nervozității, tremurăturilor, transpirațiilor; Parada citează și un caz de simulare prin ingestie de droguri adrenergice (87).

— *boli neurologice*, mai ales la copii care prezintă tulburări de vedere, vărsături, convulsii; epilepsia diencefalică care se însoțește și de H.T.A., tahicardie, înroșirea feței și o modificare a catecolaminelor (73); migrena; tulburări vaso-motorii cerebrale, pseudo-radiculo-nevrită Guillain—Barré cu H.T.A. și catecoli crescuți (84).

— *insuficiență cardiacă congestivă* și encefalopatii de altă cauză, mai ales la cei cu H.T.A. permanentă;

— la copii, *coarctația de aortă* și boli renale cu H.T.A. și alte boli endocrine ca: *hiperaldosteronismul și sindromul Cushing* (103);

— *porfirie acută intermitentă* (84:

— *sindrom carcinoid* datorită crizelor de congestie ale feței;

— *menopauză*, datorită crizelor de congestie ale feței, transpirațiilor, creșterii T.A. și modificărilor psihice;

— *toxemie sau eclampsie* din sarcină;

— *hemoragii post-operatorii* datorită hipertensiunii și șocului post-operator la bolnavii cu FCT operați pentru alte afecțiuni;

— *boală Hirschsprung*, datorită constipației (se citează și cazuri de FCT operate pentru boala Hirschsprung — 79);

— *diarei de altă cauză* în tumori care secretă și substanțe vaso-active intestinale (79);

— *șoc toxico-septic* în formele acute cu leucocitoză, febră (Herman și Fred, cit. de 104);

— *tumori vezicale* în localizările vezicale fără H.T.A.

— **Diagnosticul de boli asociate și forme particulare** are o deosebită importanță, mai ales în formele M.E.N. și în special la copii cu FCT bilateral sau multiplu și familial, la care trebuie cercetat M.C.T. clinic și

Scanned with OKEN Scanner

prin dozarea de tiroid-calcitonin-hormoni la bolnav și în mediul familial. Cifrele mari de hormon corespund unor tumori tiroidiene cu metastaze (128).

Existența unor tumori unilaterale la copil impune și urmărirea în timp pentru a descoperi bilateralitatea sau multiplicitatea succesivă.

Identificarea unei boli neuroectodermale impune și cercetarea unui feocromocitom.

2.6. — Feocromocitomul malign

Nu se remarcă o caracteristică clinică în FCT malign, nici în ceea ce privește H.T.A., nici în ceea ce privește semnele echivalente ca transpirație, tahicardie, etc. Mai mult, procentul de tumori maligne fără H.T.A. nu este neglijabil: 32 astfel de forme dintr-un total de 207 cazuri de FCT analizate de Graham (cit. de 70).

Probele biologice sînt similare în tumorile benigne și maligne și supoziția că secreția crescută de dopamină și excreția de H.V.A. (acid homovanil mandelic) sau de 3 orto-metyldopamină ar corespunde tumorii maligne, s-a infirmat (43, 104, 131).

Clinic, malignitatea poate fi cel mult suspicionată cînd pre-operator bolnavii acuză dureri lombo-dorsale, tenace, vii, stare subfebrilă sau febrilă, scădere ponderală în interval scurt și au V.S.H. crescut și anemie. Scott consideră că pre-operator mărimea tumorii, (tumori cu diametru de 6 cm), poate fi considerată ca un semn de eventuală malignitate (104).

Depistarea preoperator a unor metastaze hepatice sau pulmonare confirmă malignitatea lor, dar un examen histologic este în principiu necesar pentru a înlătura confuzia cu metastazele unui alt neoplasm (117).

În cursul intervenției chirurgicale, malignitatea se confirmă numai dacă se identifică metastaze în regiuni în care nu poate exista țesut cromafin aberant sau în alte organe (ficat, ganglioni). Este necesară confirmarea histologică.

Ca în toate tumorile de suprarenală, datele examenului histologic nu sînt argumente decisive în diagnosticul de malignitate al tumorii și prezența de cordoane celulare în limfatice sau vene nu constituie un argument de malignitate. Înafară de metastaze, numai invazia atmosferei peritumorale și a organelor vecine (rinichi, ficat, splină, etc.) demonstrată histologic constituie un argument pentru malignitate.

De cele mai multe ori, evoluția este singurul argument pentru a afirma malignitatea, mai puțin prin apariția recidivelor — posibile și la tumori benigne — ci prin apariția metastazelor verificate histologic în regiuni și organe în care nu se află țesut ectopic adrenal (ganglioni, ficat, etc.).

Din aceste motive frecvența feocromocitomului malign este apreciată diferit, depinzînd și de timpul de urmărire. La adult, procentul de malignitate admis este de 10—13,4% (95, 104), iar la copii de 2,4% (50, 106). La femei, feocromocitomul malign depășește procentul de frecvență al feocromocitomului benign — 72,3% din tumorile maligne sînt descoperite la femei (95).

Un număr important de malignizări apar și în localizările extraadrenale: 4 din 8 FCT maligne (104), 6 din 18 (95).

Evoluția feocromocitomului malign este similară cu a tumorii benigne, cu aceleași complicații.

Evoluția ca neoplasm este în general rapidă, în formele fără H.T.A., confundată cu a unei tumori retro-

Scanned with OKEN Scanner

peritoneale (106), dar și unele supraviețuiri îndelungate nu sînt excluse (vezi cap. 7 — indicații terapeutice — rezultate).

La cei 37 bolnavi operați, argumente sigure de malignitate au fost prezente doar la 3 bolnavi, prin metastaze sau recidivă și metastaze. Din punct de vedere clinic merită remarcată observația bolnavei:

— V. N. 41 ani, transferată în clinică din altă unitate (octombrie 1980) pentru subocluzie intestinală. Bolnava nu a prezentat antecedente patologice (nu a avut H.T.A.) și declară debutul suferinței actuale cu 5 zile în urmă cînd au apărut dureri abdominale (colici) cu vărsături și scaune melenice. La examenul din clinică, constatîndu-se ocluzia intestinală și anemie severă, se intervine de urgență (conf. M. Stăncescu) descoperindu-se o invaginație jejunală determinată de o tumoră ce pare a fi dezvoltată în peretele intestinal. Se practică o rezecție segmentară jejunală. Evoluție post-operatorie bună. În investigațiile post-operatorii se remarcă și aspecte de metastaze pulmonare. Examenul piesei relevă o tumoră cromafină cu caractere de malignitate, dezvoltată în mezenter juxta-jejunal cu invazia peretelui care sugerează metastază de feocromocitom sau paragangliom malign. Catecolaminele în sînge nu indică o creștere a nivelului lor. Nu se identifică tumora de origine. Existența metastazelor multiple impune un tratament cu citostatice pe care bolnava nu îl urmează și decedază în cîteva luni.

2.7. — Indicații terapeutice și rezultate

Vindecarea spontană a unui feocromocitom — prin hemoragie intra tumorală și necroză — a fost semnalată, dar ea rămîne un eveniment excepțional în evoluția unei tumori.

— *Tratamentul medical* este indicat cel mult la bolnavii care prezintă un risc chirurgical deosebit de grav din cauza unor accidente recente de H.T.A. (infarct miocardic recent, accident vascular cerebral recent, etc.), fie datorită unor boli asociate. Se recurge în acest scop la blocanți adrenergici adaptînd dozele la bolnavi și la tratamentul de lungă durată. S-au mai folosit și droguri care limitează sinteza catecolaminelor ca alfa-metyltirozină care inhibă hidroliza tirozinei (83) care însă au dezavantajul unor tulburări secundare neurologice și digestive (Engelman, cit. de 79).

— *Tratamentul chirurgical* reduce excesul de catecolamine și înlătură toate tulburările fiziopatologice și clinice. Rezultatele obținute astăzi — letalitate 0 sau sub 1% — față de rezultatele inițiale în chirurgia FCT. — 30—40% letalitate — se datoresc posibilităților de tratament pre-intra- și post-operator, adaptate fiziopatologiei și rezolvării integrale a masei tumorale în cazurile de bilateralitate sau multiplicitate.

1) — **Pregătirea pre-operatorie.** Se recurge la anxiolitice și în unele cazuri la blocarea receptorilor pentru care se folosește fentolamina (regitina) și fenoxybenzamina, care inhibă stimularea alfa-receptorilor și propranololul care inhibă stimularea beta-receptorilor. Prin blocarea alfa-receptorilor se urmărește reducerea H.T.A. și prevenirea crizelor de H.T.A. și refacerea unui volum sanguin normal în cazurile cu hipovolemie, deziderat care însă necesită timp mai îndelungat de tratament, iar prin beta-blocare se urmărește prevenirea unei aritmii grave. Blocarea unor receptori are acțiune de stimulare asupra celor opuși (60).

Scanned with OKEN Scanner

Indicația blocării receptorilor este însă controversată și Harrison propune ca indicații ale alfa-blocării: presiune arterială peste 200/130 mm Hg., atacuri frecvente și severe de H.T.A., scăderea semnificativă a volumului plasmatic (hematocrit peste 50%) și administrarea de beta-blocanți. Ca indicații ale beta-blocării propune tahicardia peste 130/minut, aritmia cardiacă în antecedente sau o permanentă aritmie extra-sistolică, secreția predominentă de epinefrină (peste 75%) (42, 45). În acești parametrii se înscriu aproximativ 1/3—1/2 din bolnavii cu FCT și nu se înscriu bolnavii cu secreție echilibrată de norepinefrină și epinefrină și mai puțin de 50% din bolnavii cu secreție predominent norepinefrinică. Alfa-blocarea este indicată mai frecvent după Miller (la aproximativ jumătate din bolnavi) dar beta-blocarea este necesară excepțional de rar (82).

Bolnavii care au volum plasmatic foarte redus, fenomen în realitate inconstant (91) (15—25% din bolnavi,) mai frecvent la cei cu forme de H.T.A. permanentă (60), necesită o pregătire cu alfa-blocare pentru că aceasta permite refacerea volumului plasmatic și evită hipotensiunea brutală după scoaterea tumorii, cînd vaso-dilatația rupe echilibrul dintre conținător și conținut. Înafara acestei condiții, alfa-blocarea poate fi folosită cel mult la bolnavii cu crize frecvente și grave de H.T.A. și aritmie provocată de ele.

O folosire sistematică a alfa-blocadei prezintă și riscuri: hipotensiune cu aritmie și oprire cardiacă (conform schemei Harrison, beta-blocarea asociată este necesară), hipotensiune gravă și rezistentă la tratament după scoaterea tumorii din cauza epuizării sensibilității receptorilor respectivi la stimulul catecolaminic sau a prelungirii excesive a efectului alfa-blocant.

Blocarea excesivă a beta-receptorilor poate determina: oprire cardiacă ireversibilă pre- sau per-operatorie (dozele de beta blocant se reduc la minimul necesar), aritmie la bolnavii cu secreție predominent epinefrinică, rezistență periferică mare și influență nefavorabilă a epinefrinei asupra miocardului (43).

Fentolamina (alfa-blocant) se poate administra pe cale orală, dar are absorbție necontrolabilă și se preferă calea intra-venoasă (1—5 mg/doză; 2—50 mg oră). Are efect rapid dar trecător (în 20—30 secunde și durează 20—30 minute/doză), este indicată mai ales pentru reducerea crizelor de H.T.A. pre- și per-operator.

Phenoxybenzamina (alfa-blocant) pe cale orală are efect în 1—2 ore de la administrare și efectul ei se tatonează prin administrări de doze reduse (20—40 mg/24 ore) care pot fi crescute pînă la 200 mg/24 ore; dozele mari au eficiență pînă la 5—7 zile. Aceste caracteristici o fac preferabilă pentru tratamentele cronice (contraindicații chirurgicale, indicații de temporizare a intervenției, bolnavi cu volum plasmatic scăzut). Administrarea se întrerupe cu cel puțin 24 ore înaintea intervenției pentru a evita efectul după scoaterea tumorii (hipotensiunea gravă necontrolabilă). În crizele acute se poate administra intra-venos în doze de 0,5—1 mg/kilo corp, în perfuzie lentă concomitent cu refacerea volumului plasmatic.

Propranololul (beta-blocant) se administrează per os (10—40 mg×6 24 ore) în pregătirea pre-operatorie sau intravenos în aritmiile grave 0,3—0,5 mgr (pînă la 1—5 mg). Nu

Scanned with OKEN Scanner

este indicat la bolnavii cu astm bronșic, bloc cardiac sau insuficiență cardiacă ireductibilă.

În cadrul indicațiilor amintite ale blocării receptorilor adrenergici există mari variații individuale la medicația blocantă și debutul tratamentului coincide cu administrare de doze mici de tatonare (45, 121). Durata tratamentului se adaptează în raport cu răspunsul la medicație și durează în condițiile obișnuite 5—14 zile, durata scurtă fiind preferabilă. În formele de feocromocitom acut care nu răspund la tratament este indicată intervenția de urgență și nu prelungirea tratamentului (44); acești bolnavi pot beneficia și de administrarea unui vaso-dilatator cu acțiune directă asupra fibrei musculare netede (nitroprusiat de sodiu — vezi: tratamentul intraoperator), asociat dacă este necesar cu beta-blocadă și o scurtă reechilibrare volemică. Reechilibrarea volemică se instituie sub controlul presiunii venoase centrale și a hematocritului pentru a evita accidentele vasculare și cardiace.

La bolnavii cu decompensare cardiacă, digitala se administrează cu prudență pentru că mai ales la cei cu secreție epinefrinică predominentă, miocardul și sistemul de conducere pot răspunde cu aritmii. Dacă digitala și beta-blocanții s-au dovedit necesari și eficienți, nu se întrerup pre-operator.

Preoperator se controlează sistematic potasemia (hipopotasemia favorizează aritmiile) și hematocritul, pentru a aprecia eventuala reducere a volumului plasmatic și în cazurile cu hematocrit foarte crescut, administrarea de soluții fiziologice în perfuzie cu 24—48 ore înainte de operație este utilă (sub control permanent al T.A. și administrare de nitroprusiat).

2) — **Pregătirea preoperatorie imediat premergătoare** intervenției impune administrarea de anxiolitice excluzîndu-se scopolamina, atropina și meperidina, dacă a primit alfa-blocanți, precum și droperidolul și fentolamina, dacă nu a avut o indicație specială (crize de H.T.A.). Dacă în cursul transportului la sala de operație și a pregătirii pentru anestezie apar crize de H.T.A. sau aritmii, se recurge la fentolamină, propanolul sau xilocaină, administrate intra-venos (45, 89, 104). Bolnavii cu alfa-blocant în pregătire au mai frecvent aritmii și indicație de propanolul (aproximativ 50%—34).

3) — **Perioada per-operatorie:**

a). — *Anestezia* generală cu intubație și respirație controlată este indicată, excluzîndu-se anestezicele care au efect stimulant adrenergic (ciclopropan); se recurge de preferință la Halotan, etran sau fentanil (morfină) cu asociațiile necesare relaxării și analgeziei. Halotanul este preferat deși i s-a imputat sensibilizarea cordului la catecolamine; se evită curarele eliberatoare de histamină (119).

b). — *Controlul intra-operator.* Controlul complicațiilor posibile intra-operator, impune o monitorizare complexă: catetere pentru perfuzie pe două căi i.v., cateter pentru determinarea presiunii venoase, cateter arterial, cateter vezical, electrozi pentru electrocardiogramă. În formele grave și la bolnavii vîrstnici este necesară și determinarea presiunii capilare pulmonare, a activității ventriculului stîng, a debitului car-

Scanned with OKEN Scanner

diac și a rezistenței totale periferice*.

Aritmiile ventriculare se tratează de preferință cu medicație beta-blocantă sau cu antagoniști ai „canalului de calciu" ca isoptin 2,5—5 mgr. i.v., iar extrasistolele ventriculare se tratează cu propanolol sau xilină i.v.

Controlul oscilațiilor tensiunii arteriale și al crizelor de H.T.A. se soluționează mai puțin prin aprofundarea anesteziei sau prin medicația alfa-blocantă ci prin alte resurse terapeutice apărute în ultimii ani.

Labetolul este concomitent alfa și beta-blocant, dar cu eficiență mai redusă față de regitină și propanolul. Are efect rapid și se administrează i.v. 5—10 mgr (16, 18, 62, 75).

Nitroprusiatul de sodiu are acțiune directă asupra receptorilor situați pe membrana celulară a musculaturii vasculare, acțiune foarte scurtă, ceea ce necesită administrarea în perfuzia continuă în doze de 0,5—3 μg./Kgr./corp/minut, urmărindu-se constant efectul și este indicat pentru controlul crizelor de H.T.A. (24, 67, 68).

Ca și nitroprusiatul, nitroglicerina are acțiune directă pe membrana celulară a musculaturii netede (receptori nitrici), cu efect variabil în funcție de doze (doze mici efect pe vene, doze mari, pe artere). Similar cu nitroprusiatul ca afect, nitroglicerina se administrează în perfuzie continuă 60—100 μg/minut (75).

Apariția hipotensiunii arteriale după ligatura vaselor venoase principale ale tumorii și scoaterea ei, orientează terapia în funcție de masa circulantă pierdută, hipovolemia care însoțește feocromocitomul, dezechilibrul dintre conținut și conținător produs prin vaso-dilatația ce urmează îndepărtării tumorii și efectul drogurilor blocante. Scăderea masei circulante și necesitatea de a adapta conținutul conținătorului a fost remarcată de Brauges și Sheps (—34). Pentru combaterea hipotensiunii se restabilește volumul plasmatic prin administrare de soluții coloide, substituenți de plasmă, albumină umană, soluții cristaloide și sînge, în raport cu nivelul tensiunii arteriale și al presiunii venoase, pentru că volumul plasmatic nu este scăzut în măsură egală la toți bolnavii. La bolnavii cu modificări care sugerează o scădere importantă a volumului plasmatic (hipotensiune ortostatică, hematocrit foarte crescut, H.T.A. permanentă, etc.) și la care deci este posibilă o prăbușire importantă a tensiunii arteriale, restabilirea masei circulante poate debuta înainte de scoaterea tumorii sub controlul perfuziei de nitroprusiat (73). În formele grave pot fi necesare administrări care global ajung la 4—5.000 ml. (45, 105). După Biskin (cit. de 79), 50% din bolnavi prezintă hipotensiune după extirparea tumorii și utilizarea exclusivă a agenților presori (noradrenalină) este una din explicațiile mortalității operatorii crescute înainte de a se clarifica fiziopatologia hipotensiunii. Astăzi agenții presori au indicații excepționale, în cazurile în care restabilirea masei circulante nu reușește să combată hipotensiunea (efortil, norepinefrinice). Restabilirea „agresivă" a masei circulante poate da accidente la bolnavii care nu au masă volemică scăzută sau la bolna-

* Introducerea pe cale venoasă a unui cateter Swan — Ganz (foarte subțire) pînă în capilarul arterial pulmonar pe care îl „înfundă" permite controlul activității cordului sting (ventricul) prin înregistrarea presiunii capilare dependente de cordul sting și calcularea debitului cardiac și rezistenței periferice (prin metodă termo-dinamică).

Scanned with OKEN Scanner

vii cu miocardită adrenergică (31) datorită unei hipervolemii și decompensării cardiace, ceea ce impune adoptarea acestei atitudini numai sub monitorizare hemodinamică.

La bolnavii cu secreție predominent epinefrinică sau cu intervenție bilaterală și extirparea glandelor adrenale, poate fi necesară și administrarea de hidrocortizon (79).

S-a recomandat ca după reechilibrarea bolnavului, înainte de închiderea plăgii operatorii, să se procedeze la o probă de stimulare (cu histamină), pentru că dacă aceasta determină o criză de hipertensiune semnifică coexistența unei alte tumori restante.

4) — **Perioada postoperatorie imediată.** În condițiile unei rezolvări integrale a tumorii și a unei bune compensări volemice intra-operatorii, rareori se produc complicații specifice.

O perzistență a hipotensiunii sugerează fie compensare insuficientă, fie o decompensare cardiacă prin hipervolemie, fie perzistența unei excesive vaso-dilatații, dacă s-au folosit alfa-blocante sau dacă receptorii și-au pierdut sensibilitatea la catecoli (constituie o indicație de administrare de catecoli-noradrenalină), fie o hemoragie. Monitorizarea hemodinamicei, a hematocritului, a diurezei orientează tratamentul. După 24 ore poate apare o hipotensiune rezistentă la tratament „șocul adrenalinic" care se corectează prin administrare de corticoizi (hidrocortizon 200—300 mgr repetat la nevoie) (42).

O hipertensiune arterială moderată post-operatorie poate fi secundară unui exces terapeutic (hipervolemie) sau efectul refacerii sensibilității receptorilor adrenergici (sau efectul epuizării alfa-blocanților, dacă au fost administrați în prealabil). Controlul acestei H.T.A. se face de preferință prin administrare de diuretice, prin administrare de nitroprusiat și nu prin administrare de alfa-blocanți.

O hipertensiune arterială importantă sau apariția crizelor de H.T.A. (uneori urmate de șoc grav) sugerează o rezolvare incompletă, respectiv persistența unei sau unor alte tumori cromafine secretante. Criza poate fi controlată prin regitină, dar la 3—5 zile (79; Engelman, cit. de 111) se redozează catecolii și metaboliții, și dacă se confirmă perzistența unei tumori este necesară reintervenția. Alte cauze de perzistență a H.T.A. pot fi arterioscleroza, H.T.A. esențială coexistentă sau ligatura arterei renale (111).

Rezultatele post-operatorii imediate sînt astăzi, în general, excelente (letalitate 0 sau sub 1%) și majoritatea deceselor pot fi imputate — mai ales la copii — unui șoc determinat de perzistența unei tumori nerezolvate (103).

În observațiile noastre, la bolnavii operați pentru FCT., nu am înregistrat letalitate post-operatorie.

— *Rezultatele îndepărtate:*

În feocromocitomul benign, rezultatele sînt în general foarte bune: 95% (95). Perzistența unui grad moderat de H.T.A., luni sau ani fără crize de H.T.A. este posibilă (28 bolnavi cu H.T.A. la 103 operați — 95). Și la copii tensiunea se normalizează în 2—3 luni (103). Alte cauze determinante de H.T.A. ca ateroscleroză sau renovasculare, etc., sînt posibile.

Nu este exclusă însă existența unei alte tumori restante, a unei recidive sau a dezvoltării unei alte tumori, uneori la intervale foarte lungi, ceea ce este mai ales posibil la copii și în cazurile care se încadrează în boala familială. Harrison citează 7 recidive la 28 bolnavi operați, unul

Scanned with OKEN Scanner

din ei avînd 4 recidive la diverse intervale și cu diverse sedii (45), iar Manasia și colab. relatează la 13 vindecați 4 reintervenții în interval de 16 luni — 5 ani (71).

În vederea depistării în timp util a acestor cazuri se recomandă supraveghere periodică clinică și biologică.

Și în observațiile noastre — puține însă — se dovedește că aprecierea reală a recidivelor nu se poate face decît în timp înelungat. În două cazuri de recidivă, una s-a manifestat controlateral la 15 ani de la prima intervenție, iar a doua la 7 ani de la o exereză pentru FCT bilateral, recidiva fiind tot bilaterală; în ambele cazuri prima intervenție s-a efectuat la vîrsta copilăriei, respectiv 12 și 14 ani.

La bolnavii care se încadrează în forma M.E.N. II. trebuie urmărită și depistarea precoce a neoplasmului tiroidian.

— *Tratamentul feocromocitomului malign.*

Dacă feocromocitomul malign este recunoscut intra-operator, beneficiază de rezecții largi (vezi capitolul 8.6) extinse la organe vecine care pot da uneori rezultate neașteptate (16 ani, cit. de 106). Dacă rezecția completă nu este posibilă, exereza de reducere a masei tumorale este indicată — chiar în prezența metastazelor — pentru că se pot obține uneori rezultate neașteptate.

Recidivele locale se depistează prin control clinic, dar aceasta nu este întotdeauna suficient mai ales la debutul recidivei și pentru toate formele de recidivă (locală sau la distanță) pentru că nu toate recidivele se însoțesc de H.T.A. Controlul biologic este mai fidel dar au fost semnalate și recidive locale sau la distanță (metastaze) fără expresie biologică.

Pentru tratamentul recidivelor se recurge la exereza chirurgicală, pe cît posibil integrală, ReMine, care citează o supraviețuire de 20 ani după exereza unei recidive, constată că supraviețuirea medie la bolnavii cu recidive este de 5—6 ani (95).

Metastazele — mai ales cele osoase — beneficiază de iradiere, rezecții, rezecții și iradiere. Scott exemplifică rezultatele mai mult decît acceptabile ce se pot obține în recidive și metastaze printr-o atitudine terapeutică „agresivă" și tenace: asociind chirurgia cu iradiere și chimioterapie se citează unele supraviețuiri de 10—25 ani (106).

Ca tratament citostatic s-au folosit asociații de cytoxan, vincristină sau bis-chloretyl-nitrosurea și vincristină, completată sau nu cu adriamicină. U.I.C.C. recomandă pentru toate tomurile dezvoltate din creasta neurală asociația ciclofosfamidă + vincristină + adriamicină (113).

În realitate nici iradierea și nici chimioterapia nu sînt considerate ca deosebit de eficiente în tratamentul țesutului restant după extirparea tumorii, al recidivelor locale sau metastazelor; dar ele fiind inconstant eficiente — deci uneori eficiente — tratamentul complex trebuie adoptat.

Dacă metodele citate nu pot controla evoluția unui feocromocitom malign (inoperabilitate, recidive) manifestările clinice se pot controla în parte cu blocanți adrenergici (recidivele și metastazele sînt în general secretante de noradrenalină sau cu predominanță noradrenalinică). A fost utilizat și Labetolul (concomitent alfa- și beta-blocant) și s-a testat administrarea de inhibitori ai sintezei catecolilor prin blocarea unor enzime ca alfa-metil-tirozină care blo-

Scanned with OKEN Scanner

chează tirozindehidroxilaza. În general au efecte slabe, inconstante (119).

În ansamblu, rezultatele obținute în tratamentul feocromocitomului malign sînt greu de apreciat, datele din literatură fiind relativ reduse și neomogene. ReMine și Tompkins consideră că supraviețuirea medie la 5 ani este 44% (95, 121) dar unii bolnavi decedează în primele 9—17 luni.

Rezultatele sînt mai proaste în tumorile cromafine extra-adrenale, care nu dau șanse de supraviețuire la 5 ani (9).

În orice caz, posibilitatea de a obține eventual un rezultat bun la distanță prin tratamentul „agresiv" citat, obligă la instituirea unui astfel de tratament în toate cazurile.

Două din observațiile noastre de FCT malign confirmă evoluția uneori temporar favorabilă îndelungată.

Una se referă la o bolnavă (T. E. 41 ani) la care s-a practicat în Iulie 1965 ablația unui feocromocitom malign stîng cu metastaze hepatice, dar nu s-a recoltat material biopsic din ficat. În decembrie 1973, bolnava se prezintă pentru o suferință determinată de o litiază biliară și se reintervine argumentat și de necesitatea controlului evoluției tumorii maligne. Se constată: aspect similar al metastazelor, recidivă locală în zona suprarenală; examenul histologic din metastaza hepatică confirmă aspectul de țesut cromafin malign (Observația Conf. M. Stăncescu).

A doua observație se referă la o bolnavă cu H.T.A. paroxistică care este operată pentru prima oară în altă unitate pentru feocromocitom malign drept în decembrie 1975 (O. I. 26 ani), efectuîndu-se o rezecție a tumorii cu nefrectomie dreaptă constatîndu-se și un nodul tumoral în peretele V.C.I. În iulie 1976, reapărînd H.T.A. cu paroxisme, este reoperată în clinica noastră: se remarcă evoluția tumorii sub vena cavă inferioară și vena renală contro-laterală. Se realizează ablația tumorii și se rezecă un petec din vena cavă cu nodulul respectiv. Examenul histo-patologic confirmă recidivă de FCT și metastază în V.C.I. (ceea ce confirmă caracterul malign). În 1982, reapărînd fenomene clinice este reoperată în clinica noastră pentru metastază într-un ganglion paravertebral drept și o metastază la rădăcina mezocolonului transvers. Bolnava supraviețuiește deci, sub controlul și tratamentul Institutului de Endocrinologie București, după 8 ani de la prima intervenție la care era prezentă metastaza în peretele V.C.I.

Nu este exclus ca — asemenea altor tumori maligne — ablația tumorii primare să fie urmată de inhibiția evoluției metastazelor.

2.8. — Alte tumori catecolamin-secretante

Existența unor tumori dezvoltate, ca și feocromocitomul, din creasta neurală (vezi 8.1. — generalități) și care pot determina H.T.A. fără a avea structură de feocromocitom, a fost recunoscută de Masson în 1957 la un copil cu tumoră intratoracică. Observațiile înmulțindu-se, tumorile catecolamin-secretante (cu sau fără H.T.A.) cu origine în creasta neurală, sînt considerate ca mai puțin excepționale. Și alte tumori pot fi secretante de amine presoare fără a avea origine în creasta neurală și au fost grupate de Albeaux—Fernet în grupul pseudo — feocromocitoamelor: tumori renale, chiste ale lojei supra-renale (cit. de 84).

Scanned with OKEN Scanner

Neuroblastomele* sînt tumori mai des maligne și pot avea un caracter de boală familială (103). În ansamblu, au mare malignitate dar se citează și regresiuni spontane sau evoluții spre forme mature (de la simpatoblastom cu mare malignitate la ganglioneurom cu malignitate redusă — 20). Sînt mai frecvente la copii mici (2—5 ani) și mai rare la copii mari și adolescenți, primele avînd în general mai mare capacitate malignă (79); după Szava și colab. neuroblastomele și tumorile Wilms constituie grupul cel mai frecvent de tumori la copii (116).

Localizarea preferențială nu este suficient precizată. După Schwartz, mediastinul ar fi sediul cel mai frecvent (61%) urmat de retroperitoneu (13%), glande adrenale 13%, cervicale 4,5%, sacrococigiene (4,3%) (103).

După Dluhy și Gross (20, 104) 40—50% din neurinoame se dezvoltă în glanda adrenală, urmate de localizările toracale, retroperitoneale, pelvine, cervicale și organul Zuckerkandl; Grosfield apreciază că dezvoltarea în acest organ urmează ca frecvență glandei adrenale (cit. de 28).

La copii mici (1—2 ani) predomină simpatogoniomul și simpatoblastomul cu malignitate foarte mare, cu evoluție rapidă și extensie locală la organele vecine, depășirea liniei mediane, extensie în mediastin prin hiatusuri și precoce metastazare în sistemul osos, orbită, baza craniului; la descoperirea tumorii, procesul de metastazare ajunge pînă la 60% din copii (Gross, cit. de 104) sau 90%, majoritatea metastazelor fiind hepatice, osoase (103), ultimele fiind prezente la 35% din copii cînd se descoperă tumora (111). Tumora se manifestă cu dureri abdominale care devin rapid violente, tenace, cu slăbire, paloare; este sau devine rapid palpabilă, mare. Asociația cu semne neurologice ca deficit cerebral, întîrzie în dezvoltare, encefalopatie mioclonică, paralizii prin invazia și compresiunea medulară etc., este frecventă pînă la 82% (103).

La copii mari sînt mai frecvente formele cu malignitate mai redusă (ganglioneurom), evoluția este mai lentă și predomină durerile, slăbirea, anemia.

În leziunile abdominale, retroperitoneale, se palpează tumori paravertebrale care sînt dure, fixe, neregulate, sau se remarcă dislocare de organe: rinichi, ficat, splină.

Febra prin hemoragii și necroze intra-tumorale este frecventă.

Diareea, frecvent asociată, este un semn mai frecvent decît H.T.A. (79, 103) și se explică prin: secreția unui hormon activator al motilității intestinale; prin secreție de serotonină (20); prin asociația unei alte endocrinopatii; prin secreție de dopamină (45).

Hiperglicemia, de asemenea frecventă, s-ar explica și ea prin secreția unui hormon (96, 103).

Unele neuroblastome pot produce exces de catecolamine, aproape exclusiv norepinefrină (36) și dopamină, ceea ce se recunoaște prin prezența în urină de V.M.A. și H.V.A. (metabolitul dopaminei: acid homovanil-mandelic). Secreția de catecoli nu este dependentă de dezvoltarea tumorii în glanda adrenală, în vecinătatea ei sau a zonelor cu țesut adrenal cromafin aberant pentru că s-au identificat și neurinoame me-

* În grupul „neuroblastomelor" sînt de cele mai multe ori incluse simpato-gonioamele, simpato-blastoamele și ganglio-neuro blastomul, respectiv tumorile maligne; nu este inclus în general ganglio-neuromul, tumoră benignă (104).

diastinale cu secreție similară (6). Ganglioneuromul localizat intraadrenal (localizare recunoscută de Marchand în 1898) sau extraadrenal este mai rar secretant de catecoli pentru că celulele sînt maturizate dar are capacitate secretorie în unele cazuri cînd conține și celule cromafine (45).

Cu toate acestea H.T.A. nu este frecventă, deși Dluhy constată că peste 40% din acești bolnavi au H.T.A.; absența ei s-ar explica printr-un metabolism foarte activ al catecolilor la nivelul tumorii (20). Alți bolnavi au numai semne asociate ca nervozitate, cefalee, senzație de tensiune intra-cranianã (126). Nu există un raport între secreția catecolaminică, localizarea, mărimea tumorii și gradul de malignitate.

Cînd tumora este dezvoltată în glanda adrenală sau în vecinătatea ei, H.T.A. poate fi produsă și prin mecanism reno-vascular. Un exemplu îl constituie observația:

— P.M., 6 ani, sex masculin, internat în aprilie 1964. Debutul bolii cu o lună și jumătate în urmă prin dureri abdominale, pierdere ponderală; V.S.H. inițial 35 mm. La trei săptămîni de la debut, stare de comă cu nistagmus și la examenul medical se constată o criză de H.T.A. (maxima 180 mm.Hg.). Tratamentul hipotensiv este relativ eficient, pacientul continuă să prezinte variații tensionale (maxima 130—170 mm.Hg.). Examenul clinic decelează o tumoră în regiunea lombară stîngă, denutriție, anemie. La intervenție se găsește o tumoră (diametru aproximativ 8 cm.) dezvoltată între coloana vertebrală și rinichiul stîng, care înglobează pedicului renal și adenopatie regională; extirparea tumorii cu nefrectomie stîngă. Examenul piesei: tumora strangulează artera renală stîngă. Examen histo-patologic: neuroblastom cu elemente nediferențiate, stenoza arterei renale prin tumoră, la nivelul rinichiului hiperplazia celulelor justa glomerurale. Neefectuîndu-se dozări de catecoli și metaboliți și de renină este greu de spus care din factori a determinat H.T.A. (endocrin sau reno-vascular) sau dacă ea nu a fost rezultatul cumulării lor. Evoluția ulterioară cu revenirea tensiunii arteriale la normal, dar supraviețuire scurtă prin recidivă, metastaze și cașexie (107).

Pentru diagnosticul paraclinic sînt utile metodele curente de investigație: radiografie toracică, abdominală (uneori prezintă calcifieri), radiografiile de schelet, urotomografia (importantă și pentru eventuala nefrectomie ipsilaterală), echografia, scintigrafia hepatică și investigațiile biologice ale metaboliților catecolaminelor.

Se deosebește de feocromocitom, cu care se poate confunda datorită probelor biologice, prin evoluția rapidă și apariția precoce a metastazelor osoase și prin examenul histologic; tumorile sînt formate din celule mici cu nuclei în rozetă dar fără caracterele principale ale feocromocitelor. Datorită posibilităților de asociații celulare, uneori diagnosticul real între feocromocitom și neuroblastom este dificil.

Tratamentul lor implică excizie largă, iradiere (unele sînt radio-rezistente) și chimioterapia adecvată tumorilor de creastă neurală (vezi capit. 8.7). În tumorile inoperabile se poate recurge întîi la iradiere și chimioterapie care reconvertesc tumora într-un stadiu operabil. Deși Emerson (cit. de 104), Schwartz (103), Fonkalsund (cit. de 28) citează regresiuni spontane sau regresiunea malignității, aceste tumori au în majoritate evoluție agresivă și necesită tratament complex „agresiv". Numai cînd boala este localizată se pot obține supraviețuiri îndelungate sau chiar o vindecare (20, 104).

Scanned with OKEN Scanner

Schwartz (103) stadializează neuroblastoamele în:

— Stadiul I. localizare în adrenală sau altă regiune, dar neinvazivă;

— Stadiul II. metastaze în ganglionii ipsilaterali și invazie în țesutul peritumoral sau organe vecine fără depășirea liniei mediane;

— Stadiul III. metastaze în ganglionii controlaterali sau depășirea liniei mediane;

— Stadiu IV. metastaze la distanță (ganglioni, schelet, organe parenchimatoase;

— Stadiu V. bolnavi cu stadiu I. sau II., fără metastaze, dar cu mai multe localizări.

Cu excepția stadiului I. cînd chirurgia radicală este posibilă, în toate celelalte stadii este necesar tratamentul complex.

*

Clasificarea tumorilor catecolamin-secretante dezvoltate înafara glandei adrenale, care au și caractere de feocromocitom, fiind foarte dificilă, a intrat în uzul curent și denumirea de *paragangliom*, înțelegîndu-se prin aceasta „masa de celule din creasta neurală, situată cu precădere în șanțul paravertebral, care, inclusiv cele care sînt dezvoltate din chemoreceptori, sînt capabile de a depozita catecolamine în granule celulare“ (21). Definiția implică deci și unele chemodectoame care sînt noncromafine dar care foarte rar au capacitatea de a secreta catecolamine.

Identificarea paragangliomelor și feocromocitoamelor este uneori foarte grea și înafară de faptul că unele paragangliome au fost confundate și prezentate ca feocromocitom, ele au mai fost confundate și cu un angiosarcom, neuroblastom, ganglioneurom (19).

Juvara și colaboratorii, de exemplu, denumesc paragangliom o tumoră dezvoltată infrarenal stîng la care din examenul histologic se deduce că într-o masă celulară cu caracter nespecific se găsesc „pe alocuri elemente celulare cu nuclei giganți sau neregulați, fără mitoze atipice sau frecvente. În citoplasma acestor celule s-a evidențiat reacție cromafină de intensitate moderată cu aspect granular“. Deși tumora este catecolamin secretantă cu predominență norepinefrinică și clinic se prezintă cu semne de feocromocitom aberant, autorii, considerînd aspectul histologic, au preferat foarte justificat încadrarea ei în grupul paragangliomelor (55).

Din grupul paragangliomelor fac parte tumorile dezvoltate din corpusculul jugular și carotidian (93), tumori paravertebrale din mediastin, abdomen, organul Zuckerkandl și mai rar tumori cu alte localizări ca duoden (19), vezică urinară. Ele pot fi multiple, multiplicitatea fiind eventual adrenală și paravertebrală mediastinală sau abdominală (Cone, cit. de 70).

Caracterul catecolamino-secretant nu este același pentru toate tumorile și mai ales încadrarea chemadectoamelor în grupul paragangliomelor a fost foarte greu admisă, dar s-a dovedit că pot secreta cu predominență neorepinefrină (și epinefrină în cazul glomusului carotidian — 41, 96) și pot genera H.T.A. În localizările toracice și abdominale, capacitatea catecolamin-secretantă este mult mai frecventă (30—60% în organul Zuckerkandl — după Dial — 19).

Foarte des, probabil datorită acestor caractere, paragangliomele au fost prezentate ca feocromocitom și uneori ca feocromocitom multiplu. Dealtfel, studii cu metode recente

Scanned with OKEN Scanner

biochimice și electrono-optice au dovedit că astfel de tumori noncromafine, la studiul cu metode uzuale, sînt în realitate cromafine (96).

Procentul de manifestare prin H.T.A. arterială este mai mic decît procentul de secreție catecolaminică (dovedit prin investigațiile biochimice) dar unele au alte manifestări sugestive: transpirații abundente, fenomene periferice vasomotorii, tahicardie, hiperglicemie, care în localizările urinare pot apare la micțiune (19). Este posibil ca H.T.A. să apară la anestezie sau operație (Overhald cit. de 70).

Posibilitățile de malignizare ale acestor tumori sînt inegal apreciate: 20—40% din paraganglioamele retroperitoneale pot fi maligne (Lack cit. de 19).

Înafara celor 38 de feocromocitoame s-a identificat în clinica noastră în aceeași perioadă, și un paragangliom prerenal stîng (tumora a fost identificată intra-operator la o bolnavă nehipertensivă la care s-a intervenit pentru ulcer recidivat postoperator după vagotomia cu anastomoză gastro-jejunală Jaboulay — Alexiu).

Din punct de vedere practic, încadrarea acestor tumori este mai puțin importantă (70) pentru că practic trebuie reținut că:

1. orice tumoră paravertebrală (de la gît la bazin) poate fi o tumoră catecolamin-secretantă;

2. tumorile catecolamin-secretante pot fi multiple;

3. tumorile catecolamin-secretante se pot manifesta ca feocromocitom (cu H.T.A. sau semne asociate) dar dacă nu au aceste semne pot apare manifestări similare cu ale feocromocitomului (crize de H.T.A. sau de hipotensiune) cu ocazia unei anestezii, intervenții chirurgicale, nașteri, extirparea tumorii.

Un exemplu îl constituie:

— Bolnavul I.F., de 45 ani, internat în ianuarie 1969, suferă de aproximativ 8 luni de dureri epigastrice, în hipocondrul stîng și regiunea dorso-lombară, stare febrilă (38°). Repetate examene medicale nu decelează modificări de tensiune arterială iar din examenele paraclinice curente se reține doar V.S.H. crescut (56 mm). La examenul efectuat în clinică nu se palpează o tumoră dar rinichiul stîng și unghiul stîng al colonului sînt dislocate caudal (urografie, irigografie). Se intervine chirurgical pentru tumoră retroperitoneală, se confirmă existența unei tumori cu diametru de 15 cm aderentă la glanda adrenală și rinichiul stîng și se practică exereza tumorii cu adrenalectomie și nefrectomie stîngă. Intervenția se desfășoară fără incidente, fără sîngerare importantă și cu compensarea volemică corespunzătoare. După extirparea tumorii se produce o hipotensiune brutală, neinfluențată de perfuzie dar rapid corectabilă prin perfuzie cu noradrenalină și administrare de hidrocortizon.

Examen histologic: simpatoblastom malignizat. Evoluție postoperatorie imediată bună, deces după 27 luni prin metastaze.

Observația ilustrează posibilitatea șocului la extirparea tumorii care era probabil catecolamin-secretantă (107).

În principiu deci, tumorile paravertebrale pot fi catecolamin-secretante chiar dacă nu au semne clinice și dacă nu s-a cercetat capacitatea lor secretantă; pentru intervenția chirurgicală trebuie întrevăzută posibilitatea unor manifestări asemănătoare cu ale feocromocitomului și pregătite măsurile corespunzătoare de combatere a accidentelor hiper- sau hipotensive.

Scanned with OKEN Scanner

3. Tumorile cortico-suprarenale

3.1. — Generalităţi:

Spre deosebire de tumora medulară — unică în forma anatomo-patologică şi clinică — tumorile corticale conferă patologiei glandelor suprarenale un polimorfism clinic. Structura complexă a corticalei — zonele glomerulară, fasciculată şi reticulată — şi polimorfismul activităţii secretorii — gluco- şi mineralocorticoizi, hormoni androgeni şi estrogeni — explică această variabilitate clinică.

Tumorile benigne (adenom) sau maligne (carcinom) sînt fie hipersecretante, fie clinic inactive, dar nu determină insuficienţă cortico-adrenală.

O evaluare exactă a frecvenţei tumorilor nu se poate face şi ea este destul de relativă chiar pentru fiecare formă clinică în parte. În ansamblu, decesele prin tumori maligne ar reprezenta 0,2% din decesele prin cancer (în S.U.A. — Richie, cit. de 32); în acelaşi timp însă adenomul (cu mare frecvenţă inactiv) este apreciat ca cea mai frecventă tumoră afirmîndu-se că este prezent la 1/4 din populaţie (20).

În ceea ce ne priveşte nu putem prezenta o frecvenţă a tumorilor corticale din mai multe motive. În primul rînd, pentru că nu am investigat pentru perioada 1960—1983 prezenţa adenomului nesecretant la toate examenele necropsice, prezenţă foarte frecventă (vezi: 3.5. — tumori nesecretante). În al doilea rînd pentru că în perioada respectivă s-au operat în clinică un număr mai redus de tumori secretante (tratate în mod particular la Institutul de Endocrinologie C. I. Parhon) şi un număr mai mare de tumori nesecretante interpretate ca tumori retroperitoneale sau hepatice, ceea ce ar falsifica referinţele la activitatea generală a unei clinici chirurgicale.

Putem menţiona doar că în perioada respectivă au fost identificate în clinica noastră 51 tumori cortico-adrenale, 37 fiind operate (3 adenoame şi 34 carcinoame), iar 14 au fost descoperite necropsic (13 adenoame şi 1 carcinom). Atît în cazul adenoamelor (14 din 16) cît şi în cazul carcinoamelor (25 din 35) au predominat formele nesecretante ceea ce se explică probabil prin condiţiile arătate mai sus.

Tumori cortico-adrenale 1960—1983

	Operate		descoperite necropsic	Total
	secretante	nesecretante		
— Adenoame	2	1	13	16
— Carcinoame	10	24	1	35
Total	12	25	14	51

Progresele dobîndite în ultimele decenii privind fiziologia, fizio-patologia şi biochimia secreţiei normale şi patologice a cortico-adrenalei, precum şi progresele realizate în tehnica investigaţiilor biochimice, au contribuit spectacular la cunoaşterea şi diagnosticul bolilor determi-

Scanned with OKEN Scanner

nate de tumorile corticale. Clinica însă constituie primul element al orientării investigațiilor și numai prin ea se poate ajunge la un diagnostic precoce și un tratament eficient în carcinom.

Pentru depistarea tumorilor, investigațiile se orientează deci în funcție de caracterul clinic, dar confirmarea tumorii aparține în parte investigațiilor biochimice (tumorile maligne secretă cantități mari de 17 ketosteroizi) și metodelor curente de depistare ale tumorilor adrenale (examen clinic, urotomografie, ecografie, angiografie arterială selectivă sau venoasă, cateterismul venei adrenale și recoltarea sîngelui pentru dozări hormonale, scintigrafia și tomografia computerizată). În ansamblu, față de tumorile medulare, în diagnosticul tumorilor corticale un rol mai important revine scintigrafiei care poate depista tumori mici, benigne, mai frecvente în unele boli endocrine (hiperaldosteronism primar) și care poate depista eventualele tumori ectopice ale țesutului corticalei, în realitate însă foarte rare, dar unele insuficiente ale ei determină eșecuri tocmai în situații în care ar trebui să ofere maximum de credibilitate: nu detectează tumori mici în unele tumori cu încărcare lipidică mare care nu se deosebesc de restul glandei (97). Tomografia computerizată constituie un progres (120). În realitate, metodele de exploatare nu se folosesc „în concurență" ci adaptate la caz: în unele adenoame cu hiperaldosteronism examenul sîngelui recoltat din vena adrenală este de neînlocuit, iar angiografia renală poate deveni necesară pentru diagnosticul diferențial al unei H.T.A. renovasculare.

Diagnosticul diferențial între tumorile benigne și maligne este dificil. Clinica oferă uneori argumente ca: evoluția rapidă a bolii, semnele locale de carcinom ca, durere mare, permanentă, tenace și evoluția progresivă a tumorii, semnele generale ale carcinomului (slăbire); aspectele complexe ale secreției pledează pentru carcinom. Determinările hormonale și constatarea unui nivel de 17 ketosteroizi foarte mult crescut și a unei secreții endocrine complexe sînt de asemeni argumente pentru carcinom.

Aspectul operator al tumorii ca, tumori mari, bine delimitate (cu plan de clivaj și extirpabile) cu hemoragie și necroze sau transformări chistice intratumorale, nu este decisiv în favoarea uneia dintre forme, ele fiind posibile și în adenom și în carcinom.

Caracterele histologice care ar pleda pentru carcinom ca, polimorfismul celular, modificările nucleare (nuclei mari cu forme bizare, mitoze atipice), hemoragii, necroze, calcifieri intra-tumorale, invazia venelor și ruptura capsulei sînt posibile și în carcinom și în adenom (50).

Argumentele categorice pentru malignitate constituie doar invazia organelor vecine (dovedită histologic) și existența sau apariția în timp a metastazelor, mai frecvent ganglionare, pulmonare, hepatice (40); aspectul total nediferențiat poate fi un argument de malignitate.

În ansamblu, tumorile maligne au un prognostic grav, cu letalitate de 8% în primul an, și 31% la 5 ani (121); Dluhy apreciază că letalitatea la 2 ani este de 50% și supraviețuirile la 3 ani sub 25% (20), iar Brennen (9) constată o malignitate mai mare a carcinoamelor nefuncționale (11% supraviețuire la 5 ani) în comparație cu cele funcționale (18% supraviețuire la 5 ani).

Scanned with OKEN Scanner

Stadializarea tumorilor maligne cortico-adrenale se poate schița după Tompkins (121) în funcție de următoarele criterii:

T = tumoră
T_1 = 5 cm diametru și limitată la glandă
T_2 = 5 — 10 cm. diametru sau aderentă la rinichi
T_3 = 10 cm. diametru sau invazie neoplazică în organele vecine
M = metastaze
M_0 = fără metastaze
M_1 = metastaze în ganglionii ragionali
M_2 = metastaze la distanță
R = țesut restant după rezecție
R_0 = excizie totală
R_1 = tumoră aderentă la organele vecine dar extirpabilă
R_2 = țesut tumoral restant cunoscut după exereză
D = grad histologic de malignitate
D_1 = tumoră histologică diferențiată fără invazie capsulară sau venoasă
D_2 = tumoră moderat diferențiată cu invazie capsulară sau venoasă
D_3 = anaplazie

Stadializarea este foarte variabilă în funcție de criterii și Tompkins propune un exemplu, pe care îl reproducem:

S.I. = $T_1 M_0 R_0 D_1$
S.II. = $T_2 M_0 R_1 D_2$
S.III. = $T_3 M_1 R_1 D_2$
S.IV. = $T_1 M_2 R_2 D_3$

Se consideră, de către Tang și Grey, că prognosticul este mai bun în tumorile mici, iar Bradley (citați de 121) schițează un prognostic în funcție de stadializare, care îl reproducem deși are defectul întocmirii lui pe un număr prea limitat de observații:

S.I. = 15 ani supraviețuire (medie)
S.II. — 5,3 ani
S.III. — 13,3 luni
S.IV. — 10 luni.

Principiile tratamentului în carcinomul cortico-adrenal secretant sau nesecretant implică un tratament complex:

— tratament chirurgical — extirparea tumorii, eventual exereze complexe (cu organe vecine invadate) sau exereze cu țesut restant cunoscut. Remarcăm însă că, spre deosebire de feocromocitom, exerezele tumorilor corticale maligne, mai ales exerezele complexe, exerezele de reducerea masei tumorale în prezența metastazelor dau o letalitate importantă post-operatorie — în cazurile noastre ea a fost de 18,4%;

— iradiere locală post chirurgicală mai ales în formele cu metastaze ganglionare, cu invazia organelor vecine, cu țesut restant cunoscut sau cu metastaze osoase mai ales unice;

— chimioterapie cu Mitotane* asociată precedentelor cu excepția stadiului I. Alte citostatice nu s-au dovedit eficiente (20, 121). Dacă Mi-

* Mitotane (o, p' — DDD) este un derivat din DDT (insecticid). Acțiunea lui determină necroza și atrofia corticalei. Răspunsul poate fi apreciat la 3 luni dela debutul tratamentului. Necesită dozare periodică a cortizolului plasmatic pentru a urmări efectul destructiv asupra tumorii și glandei și a indica terapia de substituție. Are multiple efecte secundare, unele semnificative (tulburări vizuale, diplopie, hipotensiune, hematurie cu proteinurie, amenoree, greață, vome, diaree, depresiune nervoasă, somnolență, letargie, vertij, cefalee, confuzie; toxicitatea se citează pînă la 90% (inclusiv formele ușoare) și uneori este necesară suprimarea terapiei dacă efectele secundare sînt grave. Doza de debut a tratamentului este de 2 — 6 gr./24 ore și crește la 8 — 10 gr. în funcție de toleranță. Este indicat și la formele nesecretante. La formele inoperabile, răspunsul este apreciat la 35% — 50% (reducerea masei tumorale, cedarea durerii, reducerea metastazelor pulmonare) (20, 46, 121, 123).

Scanned with OKEN Scanner

totane nu este suportat, se poate recurge la Metyrapone** care are eficiență mai mare asupra metastazelor, dar efectele secundare nefavorabile sînt importante (20, 121).

În general, chimioterapia este indicată în stadiile avansate inoperabile sau cu metastaze și răspunsul poate fi pozitiv (reducerea durerilor, reducerea volumului tumoral și prelungirea vieții) fără, bineînțeles, vindecări (46, 121). O apreciere exactă și concludentă a rezultatelor însă nu s-a obținut.

După Hajjar, tratamentul chimioterapic exclusiv nu mărește supraviețuirea dar asociația chirurgie — chimioterapie este eficientă în ceea ce privește durata de viață, fără însă a putea afirma cu siguranță că la acest rezultat a contribuit și chimioterapia (40).

Hutter și Kayhoe constată un efect favorabil al chimioterapiei la bolnavii cu carcinom și activitate endocrină, efectul favorabil referindu-se la reducerea simptomatologiei endocrine, care este însă trecător (în medie 4,8 luni cu prelungire pînă la 7 luni dacă sub tratament se reduce masa tumorală) (citați de 50). După Lubitz, la mitotane se obține un răspuns favorabil la 61% din bolnavi și la 81% o reducere a secreției de steroizi (citat de 9).

Este un acord general în a considera că în cazurile cu condiții de rezecabilitate totală, rezultatele chirurgicale sînt superioare: 7,2 ani supraviețuire la 43% din bolnavi (9).

Unele rezultate excelente la distanță, după extirparea unor tumori bine incapsulate și extirpabile în totalitate, ar putea fi explicate și prin confuzia între adenom și carcinom.

3.2. — Sindromul Cushing

Boala descrisă de Cushing are drept cauză un adenom al pituitarei. Ulterior s-a dovedit că aceeași boală poate avea și alte cauze, adoptîndu-se — pînă la clasificarea etiologică — denumirea de sindrom Cushing, care poate fi determinat de:

1) — Exces de A.C.T.H. prin prezența unui adenom pituitar sau prin hiperactivitate fără tumoră, ceea ce determină o hiperplazie cortico-suprarenaliană bilaterală cu exces de secreție cortisolică prin stimularea celulelor din zona reticulată; este cauza sindromului la 63% din bolnavi (104).

2) — Exces de secreție de A.C.T.H. extrapituitară, ectopică, determinată de tumori benigne și mai ales maligne ale altor organe (pulmon, rinichi, tub digestiv, sau timus și creasta neurală la copii), cauză de sindrom Cushing la 13% din bolnavi (45, 56, 105, 103). Sursele extra-pituitare de A.C.T.H. sînt determinate mai ales de cancerul pulmonar (50%), cancerul timic (25%), cancerul pancreatic (10%) și mai rar de cancerele digestive, renale, biliare, hepatice, tiroidiene, etc.

3) — Tumori ale cortico-adrenalei care secretă cortisol în exces și sînt cauză de sindrom Cushing la 24% din bolnavi (104).

** Metyrapone este un aminoglutethimid (cytadren, elepten) analog cu hipnoticul Doriden introdus în terapie ca anticonvulsivant. Inhibă conversiunea colesterolului și a fost folosit mai ales în tumorile maligne ale bolii Cushing și în tumori ectopice secretante de A.C.T.H. Se administrează pe cale bucală, dar necesită o foarte strictă supraveghere clinică și hormonală pentru că are grave efecte secundare ca prurit și erupții cutanate, modificări hematologice pînă la anemie aplastică, febră, somnolență, ataxie, nistagmus, letargie (46).

Scanned with OKEN Scanner

Sindromul Cushing produs de tumora cortico-adrenală este mai frecvent la femei, poate apare la orice vîrstă (7—70 ani—104), dar mai ales în decadele 4—6. Tumora este mai des malignă (45, 104) deși sînt date care demonstrează contrariul (50, 60, 114). Tumori corticale aberante (ovar, testicul) secretoare de cortisol sînt excepționale.

Boala este ușor de recunoscut cînd se prezintă sub forma ei completă.

Bolnavii acuză astenie și nu sînt excepționale formele cu tulburări psihice: depresiune, stări de anxietate, uneori stări confuzionale, halucinații, stări schizofrenice; ele pot fi atribuite excesului de cortisol (8).

Obezitatea cu o dispoziție particulară, depunere de grăsime prevalînd la față, nas, coapse, regiunea dorsală superioară a toracelui, trunchi, care contrastează cu atrofia musculară a membrelor, este una din caracteristicile bolii. Examenul clinic remarcă echimoze, striațiuni tegumentare și hirsutism. Modificările fluxului menstrual sau atrofia testiculară pot fi prezente. Hipertensiunea arterială însoțește uneori sindromul Cushing. Prin examenele paraclinice curente se decelează osteoporoză, uneori hipopotasemie sau leucocitoză crescută cu neutrofilie, eozinofilie sau limfopenie și poliglobulie (20, 51), hiperglicemiei, (pînă la 20% din bolnavi — 66) și scăderea toleranței la glucoză. Aproximativ 20% din bolnavi au litiază renală asociată (66).

La debutul bolii sau în formele atipice cu manifestări incomplete, boala este mai greu de recunoscut: hirsutismul este absent la 20% din bolnavi, osteoporoza la 55%, striațiile tegumentare la 75% (104), H.T.A. este prezentă la numai 75—85% din bolnavi (84); deși ea este în general moderată, letalitatea, prin complicațiile H.T.A., este apreciată la 40% (Plotz, cit. de 69). În cursul evoluției bolii pot apare fracturi spontane și diabet tipic.

Bolnavii cu evoluție îndelungată a bolii prezintă ateroscleroză, nefroscleroză, boli infecțioase supra-adăugate care pot constitui și cauză de deces (50).

Supraviețuirea medie la bolnavul cu sindrom Cushing prin tumoră malignă cortico-adrenală netratată este de 3 ani (50).

Aspectele clinice impun și probleme de *diagnostic diferențial* mai ales la bolnavele obeze care au H.T.A., diabet și eventual un grad de hirsutism, manifestări ce pot fi determinate de tulburări de origine ovariană. După Nuget (citat de 8) dintre bolnavele cu aspect clinic care poate sugera un sindrom Cushing, cele mai multe nu au această boală.

Boala are drept cauză excesul de secreție de cortisol (glucocorticoid) care determină un catabolism crescut, cu mare pierdere de proteine tisulare ceea ce explică reducerea masei musculare și a țesutului conjunctiv și, secundar, fragilitatea structurilor tegumentelor (echimoze, striații), depunerea de țesut gras, osteoporoză, tulburări de creștere la copii, scăderea rezistenței la infecții, scăderea toleranței la glucoză; tulburările menstruale și atrofia testiculară sînt efectul acțiunii directe a cortisolului.

Scanned with OKEN Scanner

Steroizi		Valori normale[1]	
— plasmă	cortisol		
	8 A.M.	6 — 28 µg./100 ml.	
	seara	2 — 12 µg./100 ml.	
		bărbați	*femei*
— urină	17 H.D.C.S.	4 — 11 mgr./24 ore	3 — 11 mgr./24 ore
	17 keto.	10 — 20 mgr./24 ore	5 — 15 mgr./24 ore

1) după Hume și Th. Harrison (45, 50).

Coexistența hipertensiunii arteriale nu se explică suficient printr-o retenție sodată și o creștere a volumului plasmatic.

Negoiță și Ortansa Berneagă cred în stimularea concomitentă a mineralo-corticoizilor și în retenția de sodiu în peretele vascular, ceea ce favorizează acțiunea aminelor presoare (7, 84).

Labhart consideră importantă relația dintre cortisol și acțiunea hipertonică a noradrenalinei care este favorizată de cortisol (60).

La copii care prezintă mai des sindrom Cushing prin tumori cortico-adrenale maligne (50% carcinom, 15% adenom, din copii cu Cushing — 103) apar concomitent și tulburări în dezvoltare, motiv pentru care diagnosticul de sindrom Cushing, la un copil cu dezvoltare normală, este îndoelnic (60). De altfel, la copii și uneori și la adulți cu carcinom cortical, boala poate apare cu aspecte clinice mai complexe, asociată cu feminizare, masculinizare, hiperaldosteronism, ceea ce se explică prin faptul că tumora malignă are uneori capacitatea de a secreta precursori sau metaboliți de steroizi sau și alți hormoni (8, 103).

Tumorile maligne producătoare de corticoizi nu prezintă deosebiri față de carcinomul cortico-adrenal care determină alte boli endocrine, sau față de carcinomul inactiv. În 70% din cazuri el determină o atrofie a glandei colaterale (la copii poate fi bilateral — 10% — 103) datorită inhibiției secreției de A.C.T.H. determinate de cortisolul în exces.

Tumora benignă — adenomul — format din celulele zonei reticulate conține celule asemănătoare cu ale zonei respective, dar care au un procent mai mare de lipide și glicogen. Adenomul poate fi bilateral (1—2%) dar diferența între adenom și nodulii hiperplastici din hiperplazia adenomatoasă a corticalei determinată prin excesul de A.C.T.H. este greu de făcut, mai ales cînd adenomul este multiplu și bilateral (60).

Ca leziuni anatomo-patologice însoțitoare se remarcă atrofia ovariană sau testiculară, o supraîncărcare pancreatică cu țesut gras și uneori necroza grăsimii pancreatice și o hipoplazie a celulelor insulare pancreatice (50).

Diagnosticul sindromului Cushing cuprinde mai multe etape:

1) — Confirmarea bolii prin dozarea cortisolului sanguin (peste 30 mgr. în 24 ore și peste 7 µg./dl. plasmă — 66) și a cortisolului urinar (peste 100 µg./24 ore); este proba de cea mai mare certitudine, dar în același timp cea mai dificil de efectuat. Pentru că în același timp sînt mult crescuți 17 ketosteroizi și 17 hidroxicorticoizi se recurge în mod curent la dozarea lor în urină, decisivă fi-

Scanned with OKEN Scanner

ind în special creşterea 17-H.O.C.S. care depăşeşte 12 mgr./24 ore (normal 3—12 mgr/24 ore). O investigaţie care exclude defectele colectării urinare pe 24 ore este raportarea 17-H.O.C.S. la creatinina urinară: în sindrom Cushing 17-H.O.C.S. depăşesc 10 mgr. la 1 gr. creatinină urinară (faţă de normal: 3—7 mgr. la 1 gr. creatinină).

Administrarea de dexometason (steroid de 30 de ori mai activ decît cortisolul) este considerată de Liddle ca proba cea mai bună (66). În doze mici (2 mgr.) dexomethazonul inhibă secreţia de A.C.T.H. şi scade la normal secreţia de 17-H.O.C.S. sub 2,5 mgr./zi, ceea ce nu se produce în sindromul Cushing. Dacă este posibilă dozarea cortisolului, se poate urmări variaţia lui sanguină, diferenţele dintre seară şi dimineaţă prezente la normal (vezi tabelul pag. 325) dispărînd (56, 66, 105).

2) — A doua etapă a diagnosticului o constituie identificarea leziunii care determină boala: hiperplazie cortico-adrenală prin secreţie de A.C.T.H. pituitară, secreţie de A.C.T.H. extrapituitară (ectopică) sau tumoră cortico-adrenală.

Diagnosticul se poate impune şi prin clinică dacă bolnavul prezintă semnele clinice ale unei tumori suprarenale sau altei tumori pulmonare, timice, etc., sau prin examene paraclinice curente.

Dacă acestea nu sînt concludente, se recurge la probe de laborator, prima dintre ele fiind administrarea unei doze mari de dexamethason (66) care inhibă complet o sursă pituitară (deci scădere plasmatică de A.C.T.H., cortisol şi 17-H.O.C.S. urinari) şi nu se modifică dacă sursa este autonomă (deci tumoră cortico-adrenală).

În acelaşi scop se poate recurge la stimularea cu A.C.T.H. care determină creşterea hormonilor dacă sursa este pituitară şi nu o modifică dacă este tumorală (cortico-adrenală).

Este mai dificil de făcut diagnosticul între o sursă pituitară şi o sursă extra-pituitară de A.C.T.H. dacă aceasta din urmă nu se face remarcată prin semne clinice şi examenele curente; în general, în ultima eventualitate sindromul este mai puţin tipic pentru că el se dezvoltă în timp, pe cînd neoplasmele determinante de sindrom Cushing au o evoluţie mai rapidă. Totuşi sînt şi date care arată că neoplasmul poate evolua mult dezvoltînd sindrom Cushing.

Pentru acest diagnostic este utilă în primul rînd dozarea A.C.T.H.-ului sanguin care este puţin crescut în sindrom Cushing de sursă pituitară şi foarte mult crescut în sursele extra-pituitare (51); nu este modificat faţă de normal în sindromul Cushing determinat de tumoră corticală.

Proba cu dexomethason în doze mari, citată anterior, este utilă pentru că ea modifică A.C.T.H. (moderat mărit) şi cortisolul dacă sursa este pituitară, nu modifică nivelul mult crescut al A.C.T.H. dacă sursa de A.C.T.H. este ectopică şi nu modifică cortisolul crescut dacă sursa este tumoră corticală (nu are creştere de A.C.T.H.). Dozarea de A.C.T.H. se poate asocia cu dozarea steroizilor urinari (dozarea cortisolului fiind dificilă) care scad dacă sursa este pituitară, care nu se modifică concomitent cu A.C.T.H. crescut dacă sursa de A.C.T.H. este ectopică şi nu se modifică (concomitent cu A.C.T.H. nemodificat) în tumorile cortico-adrenale (110). Această probă precum şi proba stimulării cu Metyrapon sînt considerate mai puţin decisive.

S-ar putea conclude deci că sursele extra-pituitare prezintă nivel crescut de A.C.T.H., nivel crescut de cortisol şi steroizi (sanguin sau uri-

Scanned with OKEN Scanner

nari), nu sînt influențate de dexomethason (66), ar prezenta în plus fluctuații foarte mari ale steroizilor urinari (de la zi la zi) după Bledsoe (8) și determină un sindrom mai puțin tipic.

3) — Ultima etapă a diagnosticului trebue să identifice tumora cortico-adrenală și natura ei. Tumora adrenală se identifică uneori de la primul examen clinic: tumoră palpabilă, dislocare de organe (rinichi, ficat, splină), dureri dorso-lombare și abdominale.

Examene paraclinice curente o pot confirma: urotomografia (deplasarea caudală a unui rinichi este și ea semnificativă), existența unor calcifieri în zona adrenală, ecografia, scintigrafia hepatică (în special profilul orientează deplasarea lobului drept în tumorile ipsilaterale).

Mai complicate sînt determinarea benignității sau malignității și depistarea tumorilor mici.

Tumora benignă — adenomul — este mai rară, uneori bilaterală (5—10% din cazuri — 56), determină o lungă evoluție a bolii și o simptomatologie mai puțin completă.

Raritatea tumorii benigne față de tumora malignă nu este însă unanim admisă (114).

Tumora malignă este mai frecventă la copii, tineri și la femei, evoluează în timp scurt, determinînd forme complete și grave, însoțindu-se de dureri dorso-lombare și abdominale. În ambele situații tumora poate fi mare, adenoamele ajungînd uneori la dimensiuni apreciabile, palpabile și cu dislocare de organe.

Pentru tumora malignă pledează și aspectele de asociere patologică endocrină (la copii în special), hirsutism, virilism, întîrziere în dezvoltare, osteoporoza, hiperaldosteronism (20, 42, 56, 60), carcinomul avînd — față de adenom — mai ales caracter pluri-secretant.

Dintre probele biologice este semnificativă creșterea foarte mare a 17-steroizilor urinari (40—100 mgr/24 ore) care pledează pentru carcinom. Probele cu Metyrapon sau A.C.T.H. nu sînt foarte concludente pentru că dacă la carcinom ele rămîn fără răspuns, la adenom uneori se poate obține un răspuns similar cu acela din hiperplazia glandulară prin stimulare pituitară.

Cînd diagnosticul de tumoră adrenală este stabilit, dar tumora nu se descoperă prin examenele curente, se recurge la acele examene care pot detecta o tumoră mică. Ecografia este mai puțin utilă, bolnavii fiind obezi, este superioară însă scintigrafia cu ^{131}I-1-9 iodcolesterol (22) mai ales că unele interpretări pot fi utile chiar în diagnosticul cauzal: glanda apare mărită bilateral în hiperplaziile determinate de secreție crescută de A.C.T.H. (semn relativ, dimensiunile glandei nefiind uniforme); în adenom glanda este mărită și hipercaptantă și glanda controlaterală necaptantă, în carcinom glanda este inaparentă iar glanda controlaterală hipocaptantă sau practic inaparentă prin inhibiție (51). În condiții particulare se recurge la arteriografie selectivă, tomografie computerizată sau la cateterismul venelor adrenale.

În condiții excepționale, în care nu este descoperită tumora în glandele adrenale, ea trebuie căutată în zone unde este posibilă existența de țesut cortical ectopic: sfera genitală (ovar, testicul) (60).

Diagnosticul de tumoră malignă sau benignă poate fi clarificat intraoperator și postoperator numai dacă se constată metastaze sau invazie în alte organe (dovedită histologic).

Scanned with OKEN Scanner

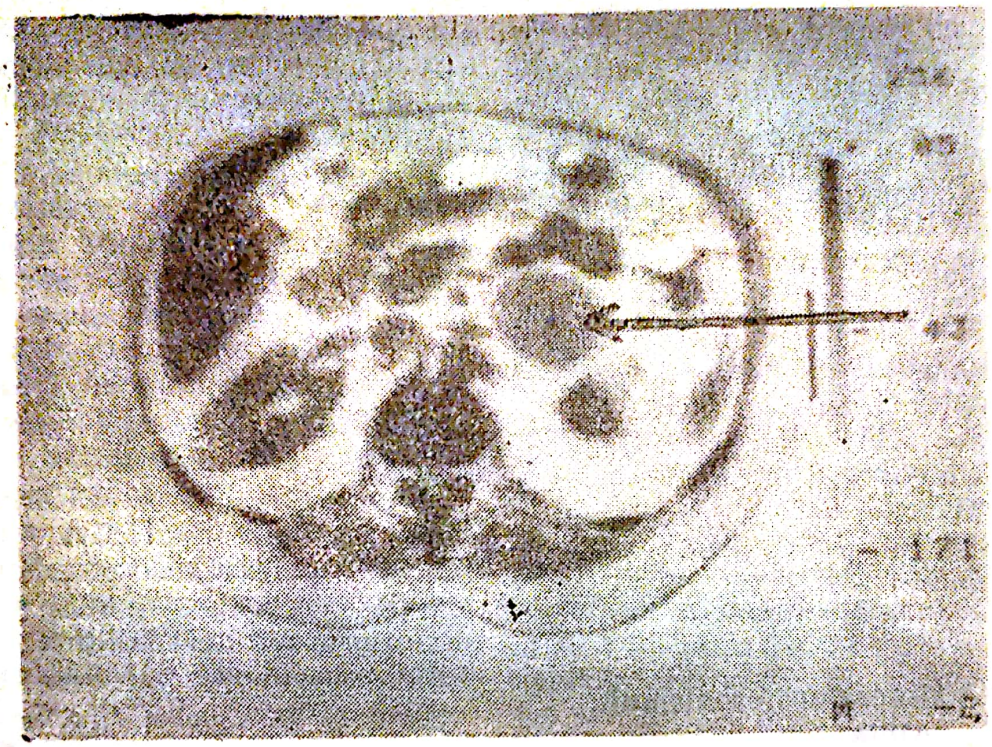

Fig. 8.7. Adenom corticosuprarenalian sting (sindrom Cushing) identificat prin tomografie computerizată.

— *Tratamentul tumorilor* adrenocorticale este în primul rînd chirurgical și aceste urmărește ablația adenomului sau a glandei în totalitate și exereza tumorii în carcinom, eventual extinsă la organe vecine dacă există invazie neoplazică (vezi capitolul 6).

Mortalitatea post-operatorie se apreciază la 2,5%.

În perioada post-operatorie imediată este necesară o terapie de substituție, mai ales după extirparea unei tumori maligne, glanda controlaterală fiind inhibată (hidrocortizon).

După Liddle, ablația tumorii nu este urmată imediat de normalizarea nivelului de A.C.T.H. și cortizol, proces care durează luni de zile (66).

Rezultatele la distanță sînt bune după extirparea tumorilor benigne și mai puțin bune pentru tumorile maligne care recidivează local sau la distanță — metastaze endocrin active — în 8—12 luni de la intervenție. Ca în toate carcinoamele de glandă adrenală trebuie persistat în tratamentul chirurgical (exereze largi) și tratamentul complex pentru că uneori se pot obține și supraviețuiri îndelungate de 3—12—16 ani (104).

Tratamentul sindromului Cushing prin secreție ectopică de A.C.T.H. se adresează tumorii respective, dar evoluția este dependentă de evoluția acestei tumori care mai des e o tumoră cu mare malignitate.

Dacă tumora primară poate fi controlată, sau invers, nu poate fi controlată, și sindromul Cushing dobîndește un caracter grav, se poate recurge la tratament cu Mitotane (inhibă secreția cortico-adrenală) sau la suprarenalectomie bilaterală (96, 104).

— În clinica noastră s-au operat 7 bolnave cu sindrom Cushing determinat de tumori adrenale: un adenom și 6 carcinoame. Cu excepția adenomului și a unui carcinom, ce-

lelalte 5 carcinoame au prezentat diverse complicații, fie determinate de mărimea tumorii, aderentă la fața inferioară a ficatului și mai ales a unei circulații retroperitoneale extrem de dezvoltate (cu hemoragie intra-operatorie, tulburări de coagulare — 1 observație — și deces), fie prin prezența metastazelor hepatice (tumorile adrenale au fost extirpate — două observații cu un deces) sau ganglionare (1 caz verificat histologic, cu extirparea tumorii adrenale), fie prin gigantismul tumorii care a fost extirpată, dar la care recidiva apărută la un an nu a mai putut fi soluționată.

3.3. — Hiperaldosteronismul primar

Hiperaldosteronismul primar a fost descris de Conn ca un sindrom caracterizat din punct de vedere fiziopatologic prin secreție crescută de aldosteron (mineralo-corticoid) determinată de o tumoră adreno-corticală sau de o hiperplazie adenomatoasă a zonei glomerulare și din punct de vedere clinic prin hipertensiune arterială.

Frecvența hiperaldosteronismului primar (H.A.P.) nu este exact apreciată și ea variază între 1—3% din bolnavii cu H.T.A. (43, 104), iar Zimmerman constată că în literatură frecvența variază între 0,5—7,5% (130). Conn consideră că 10—20% din bolnavii cu H.T.A. „esențială" au mici adenoame corticale (104).

În general însă H.A.P. este rar, apare mai frecvent la femei în decadele 4—5 și este foarte rară la copii și bătrîni.

Bolnavii acuză cefalee, oboseală, astenie musculară în musculatura periferică, paralizii musculare trecătoare sau staționare, parestezii, uneori spasme musculare (spasm carpopedal) și uneori polidipsie cu poliurie și nicturie cu caracter de diabet insipid.

Examenul clinic descoperă o H.T.A. medie sau severă, caracterizată printr-o presiune diastolică mare (90—160 mm. Hg.) fără modificări retiniene, uneori cu hipotensiune ortostatică (29) care evoluează cu rezistență la tratamentul medical, dar fără necroză arteriolară și fenomenele ei secundare renale, cardiace.

Manifestările și complicațiile sînt dependente fie de H.T.A. (cefalee, insuficiență cardiacă congestivă, accidente cerebrale vasculare, etc.). fie de un profund dezechilibru ionic (astenie musculară, paralizii, etc.).

Tumora care determină boala este foarte rar un carcinom și frecvent un adenom, bine încapsulat, format din celule clare, particulare zonei glomerulare (uneori conține și elemente din zona fasciculată) și care macro și microscopic este greu de deosebit de alte adenoame secretante (sindrom Cushing) sau nesecretante (84). Adenoamele — care după Harrison (45) determină boala la 70% din bolnavii cu hiperaldosteronism — sînt mici, în majoritate cu un diametru de 3 cm (86% din cazuri) și cu o greutate de 1—6 gr. Mai frecvent sînt unilaterale, în glanda stîngă (75—90% din cazuri) și mai rar sînt multiple în aceași glandă (10%) sau bilaterale (2—5% — 21, 45, 60).

Adenomul secretant din H.A.P. are în raport cu alte adenoame, o concentrație de aldosteron de 10—100 ori mai mare.

În afara tumorilor, H.A.P. poate fi determinat (în 15—30% din cazuri) de o hiperplazie adrenală bilaterală, cu sau fără mărirea de volum a glandei, dar cu caracter hiperplazic difuz sau nodular (8, 12, 20, 104).

Scanned with OKEN Scanner

În afara modificărilor de la nivelul glandei s-au descris leziuni renale cu un caracter particular prin leziunile arteriolare și ale tubilor proximali de tip degenerativ și uneori calcificări, denumite de Conn „nefropatie kaliopenică" care cu o frecvență pînă la 30% (43), dau scăderea capacității de concentrare (66); acestea sînt reversibile dacă boala este tratată în timp util.

Producția excesivă și autonomă de aldosteron, determinată de tumoră sau hiperplazia corticală, are drept consecință o pierdere de K. (cu reducerea K intracelular), o retenție de Na și o pierdere de ioni de H. Se realizează astfel hipopotasemie cu hipernatremie și hipovolemie, alcaloză metabolică și hiperkaliurie cu hiponatriurie.

H.T.A. nu se explică suficient prin hipernatremie și hipervolemie, mai ales că bolnavii pot avea diureză crescută — cu un volum care permite interpretarea bolii ca diabet insipid; activitatea plasmatică a reninei fiind scăzută în hiperaldosteronism, nici acest mecanism nu poate fi invocat pentru a explica H.T.A. După Tarazi, există și o rezistență vasculară crescută care ca și H.T.A. nu este corelată cu debitul cardiac care poate fi crescut (efect direct miocardic al aldosteronului) sau scăzut, fără raport cu H.T.A. sau rezistența vasculară (118). În realitate, pentru fenomenul caracteristic bolii — H.T.A. — nu s-a dat încă o explicație satisfăcătoare (20).

La copii H.A.P. — semnalat și la vîrsta de 3, 1/2 ani — boala este determinată mai des de hiperplazia corticală și mai rar de adenom; uneori sînt prezente forme de H.T.A. gravă.

Din punct de vedere chirurgical, identificarea H.A.P. și mai ales a formelor determinate de adenom este esențială, dar precizarea diagnosticului impune trei etape:

1. — Confirmarea hiperaldosteronismului. Existența unei H.T.A. cu hipokalemie (între 1,8—3,9 m.Eq./l.) cu hipernatremie nu întotdeauna foarte marcată (între 137—160 m.Eq./l), cu hiperpotasiurie (30—50 m.Eq./l), care prin diureză ajunge la 160—390 m.Eq. K^+ în 24 ore și hiponatriurie, sugerează hiperaldosteronismul. Alcaloza metabolică ($C.O._2$ între 24—54 m.Eq./l) este un argument în diagnostic. Electrocardiograma evidențiază modificări caracteristice hipopotasemiei — uneori pînă la aritmii ventriculare grave. Toleranța la glucoză este scăzută (la 50% din bolnavi — 60). Nu sînt modificări în excreția altor steroizi (cu excepția unora, nesemnificative, de D.O.C.).

Nivelul aldosteronului (normal 1—3 μg./100 ml. plasmă) depășește valorile de 20—100 μg./100 ml. plasmă, iar nivelul aldosteronului urinar (normal 2—12 μg./24 ore) crește la valori de 20—40 pînă la 150 μg/24 ore. O parte din aldosteron se elimină metabolizat ca tetrahidroaldosteron (30—50% din aldosteron) și depășește cifra de 50—200 μg./24 ore. Investigațiile pentru dozarea aldosteronului se execută în condițiile: regim sodat normal, fără tratament cu diuretice thiazidice, dozări repetate, valorile fiind variabile în zile diferite (64).

Prin tehnicile radio-imune, mai precise decît cele biochimice*, se poate determina producția zilnică de

* Dozările de aldosteron prin tehnicile radio — imune sînt mai precise, dar datele ce se obțin variază în raport cu tehnica și produsul folosit.

aldosteron care, de la valori de 95—240 µg./24 ore, poate ajunge pînă la 2.000 µg./24 ore (Coopage citat de 104). Cantităţile de hormon găsite în urină se apreciază la 60—170 µg./24 ore (45, 64, 66, 104).

Un test simplu al confirmării hiperaldosteronismului îl constituie testul cu spirolactonă (antagonist al aldosteronului) care determină creşteri ale potasemiei, efect ce nu apare la bolnavii cu hipopotasemii de altă cauză.

Mai recent, diagnosticul s-a dovedit mai dificil identificîndu-se formele de H.A.P. mai puţin tipice ca: H.A.P. normokalemic, formă mai uşoară din punct de vedere clinic şi biologic, cu nivelul hormonului mai puţin crescut, determinată de hiperplazia glandulară şi nu de tumori; forma hipopotasemică dar fără H.T.A., considerată de Conn precursoare formei cu H.T.A.; forma cu pierdere mare de potasiu dar fără creşterea nivelului de aldosteron; forma congenitală cu hiperplazie adreno-corticală considerată de Conn ca H.T.A. malignă şi cu H.A. secundar (44, 50, 60); Negoiţă semnalează H.A.P. care cedează la administrare de DOCA, iar la copii la administrare de glucocorticoizi (dexomethasin) (84).

Confirmarea hiperaldosteronismului impune şi *diagnosticul diferenţial* care, ca entităţi clinice majore, trebuie să îndepărteze:

— nefropatii hipertensive şi hipertensiuni esenţiale sau secundare (feocromocitom care nu prezintă hipokalemie şi hiperpotasiurie). În H.T.A. malignă cu leziuni renale avansate este posibilă o eliberare importantă de renină şi deci stimulare de secreţie aldosteronică (Laragh — sindrom — 61);

— H.T.A. reno-vasculară, mai frecventă înainte de 35 ani şi după 50 ani la bolnavii fără antecedente familiale, care prezintă brusc o agravare a unei H.T.A. existente, cu H.T.A. progresivă şi rezistentă la tratament medical, dar cu funcţie renală bună (74, 124);

— nefropatia tubulară pierzătoare de potasiu sau nefropatia familială pierzătoare de potasiu cu H.T.A. în care proba cu spirolactonă este negativă (60, 66);

— abuzul de laxative care conţin glicerizină şi licviritină (licviriţia = glycyrrhiza glabra) care se însoţesc de hipopotasemie, fără hiperpotasiurie şi de acidoză (102);

— abuzul de diuretice thiazidice care produc o creştere a aldosteronului şi se însoţesc de alcaloză;

— Bartter — sindromul la copii cu hiperplazie cortico-adrenală şi creşterea aldosteronului şi a reninei, dar nu prezintă H.T.A.;

— sarcina cu H.T.A. care datorită retenţiei de sodiu prin exces de estrogeni şi creşterea activităţii reninei plasmatice poate simula H.A. (102);

— unele tumori renale care secretă concomitent aldosteron şi renină, asociaţie hormonală care obligă la cercetarea existenţei tumorii renale (45);

— sindrom Cushing cu hipopotasemie — în realitate asociaţie de hipersecreţie gluco- şi mineralo-corticoidă semnificativă pentru carcinom cortico-adrenal.

2. — Confirmarea existenţei hiperaldosteronismului este urmată de etapa diagnosticului diferenţial între hiperaldosteronismul primar (H.A.P.) şi hiperaldosteronismul secundar (H.A.S.).

H.A.S. apare în situaţii clinice foarte diverse: pierderi de lichide şi ioni, deci şi de potasiu, cu retenţie de Na. pentru menţinerea masei circulante (vărsături, diaree), ciroză hepatică

Scanned with OKEN Scanner

cu ascită, decompensare cardiacă, exces de A.C.T.H., exces terapeutic de estrogeni (inclusiv contraceptive), diverse condiții clinice care se însoțesc de edeme mari cronice (cardiaci, cirotici) și care au retenție de Na dar nu hipokalemie.

Condiția clinică în care diagnosticul între H.A.P. și H.A.S. este dificilă o constituie H.T.A. „esențială" sau „malignă" sau reno-vasculară cu caracter malign, pentru că în aceste situații este crescută activitatea plasmatică a reninei (și deci a angio-tensinei II) care are un efect stimulator pentru zona glomerulară și determină creșterea aldosteronului; prin alte condiții secundare unei astfel de H.T.A., insuficiența cardiacă, necroză arteriolară renală, pot apare hipopotasemie și alcaloză.

Spre deosebire de aceste condiții clinice în H.A.P. activitatea plasmatică a reninei este scăzută pentru că creșterea nivelului de aldosteron inhibă secreția de renină: hiperaldosteronismul cu renină scăzută este dovada H.A.P. (66, 103).

În general H.A.P. se cercetează la bolnavii cu H.T.A., hipopotasemie și hiperpotasiurie, dar în formele cu H.T.A. esențială, malignă, reno-vasculare poate exista o hipopotasemie (mai puțin marcată în medie 3,6 m.Eq./l) și un hiperaldosteronism dar mai puțin important (în medie 47 µg./24 ore urină față de H.A.P. cu medie de 72 µg./24 ore urină — Baer, cit. de 27).

Pentru clarificarea diagnosticului s-au imaginat o serie de probe care de fapt urmăresc modificările secreției de aldosteron prin variațiile sistemului renină-angiotensină-aldosteron (124).

O indicație de H.A.P. o constituie probele cu variații ale regimului sodat. La regimul hipersodat (200 m.Eq. și 60—90 m.Eq K^+/24 ore) care la normali scade aldosteronul, la H.A.P. nu-l modifică (secreție autonomă) și în plus crește hipopotasiuria și scade hipopotasemia. La regimul hiposodat (10 m.Eq./24 ore) aldosteronul nu se modifică dar scade renina și determină o scădere a pierderii de potasiu urinar și creșterea potasiului în sînge (20, 66, 98, 104).

Espiner propune o dietă hiposodată de 5 zile (10 m.Eq. Na și 60 m.Eq. K/24 ore) urmată de două zile de perfuzie cu ser fiziologic 2.000 ml. care modifică aldosteronul urinar la normal și în H.A.S. dar nu-l modifică în H.A.P.

S-au propus și probe mai complexe cu asocieri ale poziției verticale prelungite (2—3 ore) cu variații ale regimului sodat și administrare de dexomethazon sau diuretice thiazidice în diverse formule (20, 43, 66, 104).

Administrarea de dezoxicorticosteron acetat ar fi utilă pentru că nu modifică excreția urinară de aldosteron în H.A.P. dar o scade în H.A.S. (Biglieri — citat de 20).

Testul cu spirolactonă (400 mgr./24 ore) normalizează în cîteva săptămîni H.T.A. la H.A.P., dar același efect apare și la 20—30% din bolnavii cu H.T.A. esențială (45).

3. — A treia etapă a diagnosticului se referă numai la determinarea cauzei H.A.P.: tumoră sau hiperplazie glandulară.

În general bolnavii cu tablou mai puțin sever clinic și biologic (H.T.A. mai puțin severă, hipokalemie și alcaloză mai puțin marcată, cu aldosterón mai puțin crescut și activitatea plasmatică a reninei mai puțin scăzută au hiperplazie glandulară și nu tumoră. (8).

Formele severe corespund tumorilor.

Identificarea tumorilor însă este dificilă pentru că în general sînt

Scanned with OKEN Scanner

mici, așa încît nefrotomografia, ecografia pot da răspunsuri fals negative. Scintigrafia corticală cu ^{131}I-colesterol este metoda indicată avînd în vedere capacitatea de a detecta tumori mici; pentru mărirea contrastului Harrison o asociază cu dexomethazon care inhibă contrastul în hiperplazie și nu în tumoră (44).

Arteriografia selectivă nu întrunește opinii favorabile unanime pentru detectarea adenoamelor mici, deși Zimmerman (130) o consideră satisfăcătoare la 75% din bolnavi (chiar în tumori de 7—8 mm. diametru).

Venografia, prin cateterismul venei adrenale, datorită eșecurilor acestei investigații în tumori mici, nu este considerată deosebit de utilă, dar recoltarea de sînge din vena adrenală și dozarea aldosteronului și reninei ar avea valoare la 80% din bolnavi (64). Și această explorare poate avea incertitudini, creșterile de aldosteron fiind bilaterale și în adenomul bilateral și în hiperplazia glandulară care este constant bilaterală, dar în adenom creșterile hormonului sînt foarte mari (130).

Tomografia computerizată are și ea defectul neidentificării tumorilor mici, dar rămîne foarte utilă pentru adenoamele (sau carcinoamele) care depășesc 2—3 cm. diametru.

În orice caz tumorile nu trebuie căutate înainte de a avea convingerea unui H.A.P. pentru că există riscul identificării, la un bolnav cu H.T.A., a unui adenom nesecretant care este foarte frecvent în general în populație, și eventual a unei intervenții chirurgicale inutile.

Abaterile de la această regulă sînt permise în condiții cu totul excepționale.

— Bolnava T. E., de 69 ani, internată în octombrie 1983, se transferă din clinica de cardiologie spitalul F ndeni (Prof. C. Carp) unde este internată pentru o hipertensiune arterială descoperită în 1968 care prezintă și crize de exacerbări ale H.T.A. Bolnava are și un astm bronșic (boală existentă la mai mulți membrii ai familiei). În ultimii ani, tratamentul H.T.A. este ineficient, apar crize cu valori tensionale care ajung la 300/160 mm.Hg. însoțite de cefalee, amețeli, palpitații cu ritm rapid, dureri precordiale, iar în perioada precedentă internării crizele sînt mai frecvente, unele subintrante, cu valori tensionale de 200/100 mm.Hg., însoțite de cefalee, dispnee și palpitații cu ritm rapid. Se suspicionează un feocromocitom, dar V.M.A. este normal, iar ionograma sanguină nu este suficientă de evocatoare pentru boală Conn (K+ între 3,5—4,1 m.Eq./1.; Na+ între 130—140 m.Eq./1). Se practică o T.C. care demonstrează existența unei mici tumori (diam. 2 cm.) în glanda adrenală dreaptă situată în segmentul caudal al glandei.

Avînd în vedere frecvența crizelor, componenta gravă cardiacă demonstrată de examenele E.C.G. care arată tahicardie supraventriculară și flutter atrial în crize care evoluează spre tahicardie la ritm rapid (150 pe minut) bloc A—V. variabil, extrasistole ventriculare, se consideră că se impune actul chirurgical, timpul necesar investigațiilor suplimentare pentru precizarea naturii tumorii nefiind tolerat de evoluția bolnavei. La intervenție (laparatomie subcostală dreaptă) nu se recunoaște tumora cu siguranță (explorarea este dificilă, bolnava fiind supraponderală) și se practică adrenalectomie dreaptă 2/3 externe, cu evidarea de grăsimi a lojei suprarenale (în care se palpează formații dure probabil grăsoase dar posibil și tumorele-paragangliom, feocromocitom aberant?). Examenul anatomo-patologic pune în evidență un adenom cortical și hiperplazie cortico-adrenală cu caracter adenomatos.

Postoperator imediat bolnava a mai prezentat timp de 36 de ore H.T.A. cu

Scanned with OKEN Scanner

valori peste 200 mm.Hg. care a necesitat control cu nitroprusiat și digitalizare; ulterior tensiunea stabilindu-se la 140—160 mm.Hg. Perioada cu valori tensionale mari a coincis cu fibrilație atrială cu ritm rapid ceea ce a impus administrarea de Izoptin și tulburarea de ritm cardiac a dispărut odată cu reducerea valorilor T.A.

Odată cu vindecarea se constată H.T.A. restantă (160—170 mm.Hg.) dar dispar crizele de H.T.A., de tulburări de ritm cardiac. Interpretînd boala ca un sindrom Conn se explorează la Institutul de Endocrinologie în vederea depistării unui hiperaldosteronism restant (corticala avînd caracter hiperplazic adenomatos), dar aceasta nu se confirmă. H.T.A. restantă se controlează cu medicația curentă (hydergin), valorile T.A. sub tratament variind în jur de 120—70 mm.Hg.

Dificultățile de identificare ale tumorilor mici sînt de asemenea natură încît uneori se impune explorarea chirurgicală a glandelor.

În vederea actului chirurgical este necesară o pregătire pre-operatorie pentru corectarea hipopotasemiei care expune la complicații grave post-operatorii: aritmie, paralizia mușchilor respiratori, șoc ireversibil (104). Pregătirea implică administrare de K^+ pînă la 300 m.Eq./24 ore sub controlul nivelului sanguin al potasiului sau administrarea de spirolectonă (300—400 mgr./24 ore) 1—2 săptămîni (45).

Pentru rezolvarea unei tumori identificate se recurge, după localizare și mărime, la abordul translombar, transabdominal sau transtoraco-abdominal.

Pentru tumori neidentificate este necesară expunerea bună, totală, a glandelor (începînd cu stînga) care trebuesc bine văzute și palpate (vezi Subcap. 8.5.).

Comportamentul față de glandă este însă discutabil. Chiar în adenoamele identificate sînt opinii care preferă adenomectomiei extirparea glandei în totalitate (27, 29). Dacă însă nu se identifică tumora, opiniile variază între biopsie, extirparea unei glande (pentru examen histologic) care poate identifica mici adenoame (17, 104), adrenalectomie subtotală bilaterală cu reducerea de 80% a masei glandulare (33, 98) sau totală bilaterală. Este adevărat că dacă H.A.P. a fost sigur demonstrat, glandele prezintă mici adenoame sau hiperplazii adenomatoase, dar mutilările endocrine care crează cortico-dependență, par astăzi excesive pentru că în formele hiperplazice există o soluție medicală — spirolactona (42, 66, 104).

În perioada post-operatorie imediată extirpării tumorii este necesară o supraveghere a variațiilor ionice pentru că unii bolnavi prezintă o bruscă hiperpotasemie și hiponatremie (33).

Uneori este necesară, după extirparea unei tumori, și o terapie cu corticoizi (obligatorie după adrenalectomii largi) pentru că unele tumori secretă și corticoizi (60).

Rezultatele extirpării adenomului în H.A.P. sînt apreciate la: 70% foarte bune (vindecări), 20% bune (reducerea H.T.A.) și 5% eșecuri (104). Întîrzierea diagnosticului precis, după mai mulți ani de evoluție a H.T.A., explică de ce aproximativ 60% din bolnavi au H.T.A. remanentă.

Faptul că după o adrenalectomie bilaterală unii bolnavi rămîn cu H.T.A., deși se echilibrează biologic (44), constituie un argument împotriva acestei atitudini (29).

În carcinom, rezultatele sînt similare cu ale carcinomului cortico-adrenal în general.

Scanned with OKEN Scanner

3.4. — Sindroame adreno-genitale determinate de tumori adrenocorticale

Sindromul adreno-genital (S.A.G.) de cauză cortico-adrenală poate fi produs de hiperplazii glandulare, de deficiențe secretorii sau de tumori. Dluhy (20) schematizează astfel condițiile în care apare sindromul adreno-genital:

1) — prenatale, sînt produse mai ales de tulburări în funcția corticalei, cu modificări ale structurii hormonilor și bolnavii prezintă malformații existente la naștere: pseudohermafroditism, macrogenitosomie, etc. Au glandele mărite de volum, nu sînt determinate de tumori (cu excepția a două cazuri cunoscute în literatură — 94) și nu au indicație chirurgicală (5, 35, 66).

2) — postnatale și prepuberale, cu precocitate izo- sau hetero-sexuală la copii de genul masculin sau femenin; pot fi produse de hiperplazii corticale (nu au indicație chirurgicală) tumori ale sistemului nervos central, tumori de ovar sau tumori cortico-adrenale, mai ales maligne; precocitatea sexuală poate fi familială (mai frecventă la sex masculin) și nefamilială (mai ales la fete), ultima formă fiind, în raport cu precedenta, mai des determinată de tumori, unele cortico-adrenale. Spre deosebire de formele precedente, modificările endocrine apar la copii, care la naștere au dezvoltare normală (35, 94, 101, 103).

3) — post-puberale, ca virilismul și feminizarea, apar la adolescenți, tineri sau adulți, normali anterior și sînt determinate *mai des de tumori* și mai ales de tumori maligne.

Clasificarea are printre altele meritul de a releva faptul, important din punct de vedere practic, că sfera sindroamelor adreno-genitale la care trebuiesc căutate tumorile se restrînge la cazurile cu dezvoltare normală la naștere, cuprinde mai puțin cazurile cu malformații familiale, și include mai ales copiii cu precocitate sexuală nefamilială, mai des de genul feminin și în sindroamele adreno genitale post-puberale.

În afara modificărilor sexuale la unii bolnavi cu S.A.G. de cauză familială se poate manifesta și o H.T.A. care, după Ortansa Berneagă, este expresia unei secreții de DOC, corticosteron și 18 hidro-corticosteron care favorizează retenția de sodiu și apă, asociată cu pierdere de potasiu, ioni de hidrogen și deci cu alcaloză metabolică (7).

Ca expresii majore ale S.A.G. de cauză tumorală cortico-adrenală sînt virilismul și feminizarea.

— *Virilismul:*

Se carcaterizează prin apariția sau exacerbarea precoce a caracterelor sexuale masculine și absența sau regresiunea caracterelor sexuale feminine.

a) — Heterosexul, virilizarea apare la genul femenin pre-puberal sau post-puberal.

Virilismul heterosexual pre-puberal (post natal) poate apare din primele luni și este determinat mai des de tumori, mai frecvent maligne, și diagnosticul implică constatarea dezvoltării normale la naștere (clitoris normal). Se manifestă prin apariția precoce a părului axilar și pubian, cu distribuție în general de tip masculin, hipertrofia clitorisului, dezvoltarea prematură a procesului de osificare și statură mică, asociația uneori cu H.T.A. și aspect chushingoid. Poate coexista cu unele caractere feminine normale: dezvoltarea sînilor, ovulația și fecundația păstrate (chiar în prezența amenoreei).

Scanned with OKEN Scanner

Virilismul heterosexual post-puberal la femeie, este produs mai des de tumori maligne și mai rar de hipertrofii corticale. Clinic, se carcaterizează prin modificarea caracterelor feminine care sînt înlocuite de caractere masculine ale distribuției părului, hirsutism*, încetarea menstruației, modificarea vocii, hipotrofia sînilor, hipertrofia clitorisului. Coexistența unui aspect cushingoid sugerează mai mult carcinomul cortical.

În multe cazuri, diagnosticul cauzal — tumora cortico adrenală — este sugerat de semnele tumorii: dureri, tumoră palpabilă, dislocare de organe.

În virilismul heterosexual de cauză tumorală, steroizii urinari sînt crescuți (17-keto) și concomitent există o creștere a dehydroepiandrosteronului și a testosteronului urinar. În virilism prin hiperplazie glandulară, 17-keto nu sînt crescuți, dar se constată o creștere urinară a pregnan-etriolului și a pregnan-etriolanului. Administrarea de dexomethason sau A.C.T.H. nu modifică secreția hormonală în tumori (secreție autonomă) și o modifică în hiperplazia corticală.

Nu trebuie exclusă, de principiu, posibilitatea unei tumori benigne (adenom), deși mai rare (Bier, cit. de 122).

Una din observațiile noastre poate fi interpretată ca avînd drept cauză o tumoră benignă.*

Bolnava E. E., 32 ani, internată în octombrie 1960 pentru tumoră palpabilă în hipocondrul și flancul stîng, virilizantă, cu evoluție de 6 luni; nu are anemie, nu are V.S.H. crescut, dar 17-keto urinari sînt crescuți (60 mg 24 ore). Intraoperator tumora s-a dovedit a fi voluminoasă (2.000 g), dar bine delimitată și extirpabilă. Examenul piesei remarcă aspectul encefaloid, zone necrotico-hemoragice, iar histologic se descriu: celule inegale cu raport nucleu — citoplasmă variabil, cu nuclei variabili și uneori monstruoși, mitoze rare. Atît evoluția rapidă, cît și creșterea 17-keto, și aspectul macro- și microscopic sugerau o tumoră malignă. Evoluția bună timp de 17 ani (clinică și hormonală cu normalizarea nivelului de 17-keto.) pun un semn de întrebare asupra caracterului malign al tumorii.

Virilismul — mai ales postpuberal — implică unele probleme de diagnostic diferențial cu degenerescența sclero-chistică ovariană sau cu tumorile virilizante de ovar; în aceste tumori, carcaterul virilizant este mai puțin pronunțat, 17-keto, sînt normali sau puțin crescuți, dar există o creștere a testosteronului plasmatic și urinar; tumora ovariană poate fi mică, nedepistabilă clinic. Diagnosticul diferențial se axează în primul rînd pe dozarea 17-keto. și proba la dexomethason, steroizi mult crescuți și nemodificați de dexomethason indică cercetarea tumorii corticale; numai în sindromul Stein—Leventhal** pot fi crescuți 17-keto, dar la blocarea cortico-suprarenalei cu dexa-

* Hirsutismul nu trebuie confundat cu virilismul. Hirsutismul se referă la distribuția și calitatea părului dar nu implică și alte semne de androgenitate și hipertrofia clitorisului. Apare ca o componentă a diverselor boli endocrine (sindrom Cushing, hiperplazii și tumori adreno-corticale, tumori și chiste de ovar și uneori „idiopatic" (prin tulburări hormonale insuficient elucidate). Nu are caracter genetic (35).

* M. Stăncescu, Stela Cîrnaru, R. Nestor, Sanda Boiu: „Tumoră gigantă cortico-suprarenaliană virilizantă" — Comunicare U.S.S.M. Soc. Chirurgie București 4. martie 1964.

**Sindromul Stein—Leventhal: infertilitate, tulburări menstruale, amenoree, ovare mari polichistice; boală genetică autosomal dominantă (35).

methason creşte nivelul lor prin stimulare cu gonadotrofină corionică (129).

b) — Virilismul isosexual la genul masculin apare pre- sau post-puberal. La copii se manifestă ca o isosexual precocitate. Organele genitale la naştere sînt normale şi ulterior apar: hipertrofia penisului cu dezvoltare normală testiculară, dezvoltare osoasă precipitată şi statură mică, musculatură bine dezvoltată. Este produs de hiperplazia corticală, de carcinom adreno-cortical, dar poate fi determinat şi de hepatoblastom, tumoră interstiţială Leydig care secretă fie gonadotrofină, fie testosteron (47, 101, 103).

La bărbat virilismul este rar, are drept cauză mai frecventă carcinomul cortical şi în mod obişnuit tumora evoluează mai rapid decît sindromul endocrin care nu este remarcat, motiv pentru care în absenţa investigaţiilor hormonale poate fi etichetat ca tumoră nesecretantă (45).

Creşterea mare a 17-ketosteroizilor şi absenţa răspunsului la dexamethason este prima indicaţie de sindrom de cauză tumorală cortico-adrenală.

— *Tumori feminizante.*

În general, feminizarea de origine adrenală este rară şi se caracterizează prin semnele unei producţii crescute de estrogeni, care au ca sursă tumori benigne (la copii) sau maligne (la copii şi adulţi).

a) — Feminizare izosexuală pre-puberală la fete (cu organe genitale normale la naştere) se manifestă prin desvoltarea precoce a sînilor, apariţia precoce a părului pubian şi axilar, menstruaţie precoce şi desvoltarea rapidă a creşterii osoase.

Diagnosticul diferenţial implică excluderea unor tumor ovariene ale granuloasei sau choriocarcinom.

Feminizarea izosexuală la femeea natură este determinată mai mult de carcinom cortico-adrenal şi evoluţia tumorii depăşind evoluţia sindromului endocrin, care nu este remarcat, tumora este interpretată ca inactivă dacă nu se fac dozări hormonale.

b) — Feminizarea heterosexuală la copii de sex masculin se manifestă prin ginecomastie bilaterală, mai rar unilaterală, şi o creştere rapidă. În diagnostic trebuie avut în vedere că tumori testiculare interstiţiale cu origine în celulele Sertoli pot da feminizare la copii (103).

Feminizarea heterosexuală la bărbaţi se manifestă prin ginecomastie bilaterală sau unilaterală, scăderea apetitului sexual şi impotenţă. Se poate adăuga, la tineri, obezitate, atrofie testiculară, atrofia penisului, distribuţia părului de tip feminin, absenţa spermatogenezei. În diagnosticul diferenţial se vor lua în considerare tumori testiculare cu origine în celulele Leydig sau Sertoli.

Pentru că feminizarea este produsă mai des de tumori maligne (50%—20), mai rar de tumori benigne şi în celelalte cazuri de hipertrofii glandulare majoritatea prezintă creşteri mari ale 17-keto (absenţi sau puţin crescuţi în hipertrofiile glandulare), creşteri ale estrogenilor sanguini şi creşteri ale pregnantriolului sau ale gonadotrofinei chorionice. Gonadotrofina pituitară este scăzută fiind inhibată de excesul hormonal (54, 66).

Se poate considera deci că în sindromul adreno-genital post-puberal, în afara semnelor clinice de tumoră adrenală, prima investigaţie care se impune este dozarea 17 — keto., care dacă au nivele mari şi nu se modifică la dexamethason, impun cercetarea tumorii adrenale.

Scanned with OKEN Scanner

Adenoamele nu au particularități histologice, iar carcinoamele sînt cu aspectul comun al tumorilor maligne (94). Aprecierea malignității sau benignității are aceleași criterii ca pentru toate tumorile adrenale.

— *Tratament:*

Extirparea tumorilor constituie indicația majoră iar exereza tumorilor benigne este urmată de rezultate spectaculare.

În carcinoame, rezultatul poate fi bun, dar temporar, 50% din bolnavi decedînd în primele 18 luni dar 20% supraviețuiesc pînă la 3 ani (50). Iradierea și chimioterapia sînt obligatorii.

La copii, extirparea tumorilor este urmată de o desvoltare normală, dar nu se remarcă o regresiune a caracterelor patologice constituite (de exemplu modificări ale staturei).

Experiența noastră în tumorile adreno-corticale din sindromul adreno-genital este foarte limitată, în clinică operîndu-se numai 4 cazuri. În 3 observații de virilism la femee, cauza a fost un carcinom (2 decese în cazuri în care carcinomul voluminos și infiltrant a necesitat nefrectomie și hepatectomie parțială). A patra observație se referă la cazul relatat mai sus, la care rezultatul este bun, dar diagnosticul de carcinom îndoelnic.

3.5. — Tumorile adreno-corticale „nefuncționale"

Termenii de „tumoră nesecretantă" sau „inactivă" sau „nefuncțională" se referă la tumori care nu au aparent sindrom endocrin, deși unele dintre ele — carcinoamele în special — au activitate endocrină care nu este remarcată (feminizare la femei, masculinizare la bărbați, adulți) sau nu este detectată prin dozări hormonale, unele tumori secretînd hormoni care nu au expresie clinică: precursori de steroizi (60, 65, 66).

— *Adenomul inactiv* este considerat ca cea mai frecventă tumoră a corticalei și, după studiile necropsice, ar avea o frecvență în populație de 2—3% (Thomas, cit. de 104) sau chiar 20—30% (17, 20). Există și o oarecare confuzie între adenom și mai ales adenomul multiplu și hiperplazia nodulară (30). În general, adenomul este o tumoră mică, bine încapsulată și delimitată, dar poate ajunge și la dimensiuni foarte mari. Ele nu au indicație chirurgicală decît dacă devin voluminoase. Metodele moderne de investigație pot crea confuzii și descoperirea unei „tumori adrenale" — mai ales prin tomografie computerizată — poate conduce la o intervenție neindicată.

Adenoamele mari au indicație chirurgicală pentru că dau dureri, stare febrilă prin hemoragii și necroze intra-tumorale, pentru că pot fi confundate cu un carcinom și pentrucă pot da complicații grave.

— Bolnava I. A., 49 ani, este internată în clinică pentru fibrom uterin mare, sîngerînd. Concomitent prezintă obezitate de gradul III., H.T.A., uneori cu exacerbări hipertensive. În vederea intervenției, este intubată după reducerea unei crize de H.T.A. (maxima 220 mm. Hg.) apărute la plasarea bolnavei pe masa de operație. Inducția, intubația, anestezia și laparotomia se desfășoară în condiții normale, dar după efectuarea laparotomiei anestezistul remarcă o rezistență crescută la insuflația pulmonară mecanică care-l obligă să recurgă la o ventilație manuală cu presiune crescută. Intervenția se desfășoară în prima parte în condiții normale (histerectomie subtota-

Scanned with OKEN Scanner

lă cu anexectomie bilaterală), dar în cursul histerectomiei se produce stop cardiac; se obține resuscitarea cardiacă, dar timpii operatori efectuați nu mai permit renunțarea la histerectomie care este completată. Ambele complicații (rezistența la respirație și stopul cardiac) sugerează o embolie pulmonară. Post-operator radiografia toracică pulmonară evidențiază un pneumotorax mediu bilateral și emfizem mediastinal care sînt interpretate ca eclatări ale unor bule de emfizem provocate de respirația în hiperpresiune și se procedează la puncție evacuatoare și drenaj. La 6 ore de la operație, respirația spontană fiind eficientă, bolnava echilibrată hemodinamic și fără sechele neurologice ale opririi cardiace este detubată. Ulterior reapare o insuficiență respiratorie progresivă care impune din nou intubația și respirația controlată. La 20 ore dela intervenție, stop cardiac ireversibil.

La necropsie se constată, înafara unei ateroscleroze sistemice, o tumoră chistică suprarenaliană dreaptă, cu diametru de 10—12 cm., ruptă, cu hemoragie retroperitoneală. Histologic se identifică un adenom cu transformare chistică prin hemoragie și necroză, ruptură, și hemoragie retroperitoneală. Dacă decesul se explică prin ruptura adenomului și hemoragia retroperitoneală, alte date nu sînt elucidabile: adénomul era secretant sau nu, legătura între adenom, H.T.A. și obezitate, cauza bronho-spasmului (inexplicabil printr-o secreție adrenală crescută)?

Observația demonstrează însă riscurile existenței unui adenom mare.

În perioada 1960—1983 noi am identificat 14 adenoame nesecretante, dar unul singur operator. Alte adenoame (13) au fost descoperite necropsic (nu s-au urmărit însă toate necropsiile din acest punct de vedere).

Extirparea unui adenom voluminos nu este întotdeauna ușoară, pentru că poate fi aderent la organele vecine. Ca în toate tumorile adrenale, examenul histologic nu este decisiv.

— *Carcinomul nesecretant* este, după unele opinii, o formă frecventă a carcinomului cortical: Correa și Knith; Haar consideră că 50% din carcinoamele adrenale sînt aparent inactive (17, 40).

Tumorile au capacitate mare de desvoltare și ajung la volume mari cu diametru de 20—30 cm. și greutate de peste 1.000 gr. (Fig. 8.8.). Uneori sînt bine încapsulate iar alteori invadează organe vecine (ficat, rinichi, V.C.I., etc.)

Clinic se manifestă prin semnele tumorii (dureri lombare și abdominale, tenace, acute) și semne de impregnare malignă (slăbire, paloare, astenie). Pot evolua febril cu caracter septic asemănîndu-se cu unele tumori retroperitoneale (55).

Examenul clinic remarcă tumora sau dislocarea de organe (rinichi, ficat, splină).

Examenele paraclinice confirmă anemia, remarcă V.S.H. crescut și prezența tumorii (nefrotomografie, ecografie, scintigrafie hepatică de profil, etc.). Cînd este suspectată o tumoră de dimensiuni reduse, se recurge la arteriografie sau la retropneumoperitoneu care nu este contraindicat ca în feocromocitom.

Tumorile se desvoltă rar la nivelul țesutului cortical aberant.

— Bolnava G. A., 56 ani, internată în iulie 1983 pentru tumoră gigantă retroperitoneală stîngă. Se extirpă tumora cu rinichiul stîng de care era aderentă. La analiza piesei (7.000 gr.) se constată că tumora este desvoltată la nivelul hilului renal și la nivelul polului superior aderă glanda adrenală normală. Examen histo-patologic: corticosuprarenalom malign.

Scanned with OKEN Scanner

Indicația chirurgicală este categorică, dar tumorile mari se extirpă cu dificultate și necesită uneori exereze complexe. Din acest motiv, pentru extirparea tumorilor mari este preferabilă toraco-laparotomia.

Intervenția de reducere a masei tumorale (exereză incompletă sau în prezența unor metastaze) este indicată avînd în vedere posibilitatea de a recurge la tratamentele complimentare, uneori tratamentul complex fiind eficient.

Rezultatele sînt în general mediocre, după Brennen mai proaste în raport cu carcinomul funcțional, dar posibilitatea de a obține supraviețuiri de 7—18 ani obligă la instituirea tratamentului (9, 65).

În perioada 1960—1983 s-au operat în clinica chirurgicală Fundeni 24 carcinoame corticoadrenale „nefuncționale" (într-un singur caz tumora a fost descoperită necropsic). În 15 cazuri tumora era palpabilă și în general diagnosticul a fost stabilit prin metode curente — numai în 3 cazuri s-a recurs la arteriografie.

Merită remarcat faptul că 6 bolnavi au evoluat cu febră, unul din ei fiind tratat 5 luni de septicemie, endocardită, cu cantități mari de diferite antibiotice. Unele simptome asociate — remarcate și de alții în carcinoamele nefuncționale — nu le putem atribui carcinomului: H.T.A. (5 observații), hirsutism (2 observații).

Diagnosticul pre-operator a fost mai des tumoră retroperitoneală și mai rar de tumoră adrenală sau hepatică, natura tumorii stabilindu-se numai intra-operator, dar mai des histo-patologic.

Am folosit diverse căi de abord, dar mai frecvent calea subcostală transperitoneală (care a permis ablația unor tumori cu greutate de 4.000 gr. — sau 7.000 gr.), dar în tumorile mari rămîne preferabilă calea toraco-abdominală.

Fig. 8.8. Carcinom nesecretant în greutate de 4000 g.

Numai în 4 cazuri s-au considerat tumorile inoperabile (invazie masivă locală a vaselor mari sau metastaze masive hepatice) și în 20 de cazuri tumora a fost extirpată uneori prin exereze complexe (8 observații: splenectomie, nefrectomie, hepatectomie sau exereze asociate).

Este de remarcat că am operat bolnavi cu metastaze hepatice (2 observații), ganglionare (1 observație) și pulmonare (1 observație) iar în ceeace privește invazia organelor vecine, ea s-a confirmat histologic numai la 3 din 10 bolnavi operați, la care a fost suspectată, și numai la 1 din 6 bolnavi la care s-au făcut exereze uneori complexe, ceeace demonstrează că aprecierea invaziei neoplazice rămîne nesigură.

Nu avem motive să considerăm intervenția și tratamentul complex ca inutil, ci dimpotrivă.

Letalitatea post-operatorie a fost de 3/24 (12,5%).

Am reintervenit, pentru recidive, la 4 bolnavi.

Rezultatele bune la distanță (cu evoluție cunoscută) am obținut la 4 bolnavi (5, 7, 10, 13 ani), exemplificativ fiind faptul că o bolnavă cu o supraviețuire de 13 ani a fost reoperată pentru recidivă de 3 ori și a evoluat cu metastaze pulmonare, controlate prin tratament citostatic, 5 ani.

Ne întrebăm dacă unele supraviețuiri îndelungate, fără apariția metastazelor, nu se datoresc confuziei între carcinom și adenom.

4. Alte tumori adrenale și indicațiile adrenalectomiei în alte tumori maligne

S-au identificat în cursul explorărilor și intervențiilor pentru boli nonendocrine sau pentru alte suferințe, rari tumori benigne ale glandelor adrenale ca fibrom, mixom, lipom, sau tumori maligne, ca fibrosarcom. Un caracter particular prezintă mielolipomul, format din celule grăsoase și țesut hematopoetic (86). Nu au caractere clinice particulare și numai cînd ajung la dimensiuni mari dau dureri. Uneori sînt descoperite în cursul explorărilor la hipertensivi, dar nu sînt întotdeauna cauză de H.T.A. (86).

Mai frecvente sînt chistele glandei adrenale, identificate la vîrste diferite — de la noi născuți la bătrîni — (63), frecvența lor fiind de aproximativ 3/14.000 sau 2 la 11.000 autopsii (Webe și Hades citați de D. Rădulescu*).

S-au elaborat mai multe clasificări ale chistelor (Leger) dar ele se încadrează în general în:

— chiste parazitare — chist hidatic (53);

— chiste adevărate epiteliale sau endoteliale, cu pereți proprii, mai frecvente sub formă de limfangioame chistice, mai rar seroase, angiomatoase sau hamartoane chistice, unele considerate congenitale (17);

— pseudochiste, mai frecvente, rezultatul unei hemoragii intra-adrenale, hemoragii produse prin traumatisme, în cadrul H.T.A., în cadrul unui șoc (septic, traumatic) sau

* Conf. Dr. D. Rădulescu, S. Gavrilescu, H. Berceanu „Chist suprarenal calcifiat" — Com. U.S.S.M. Soc. Chirurgie, Buc. 20. I. 1983.

Scanned with OKEN Scanner

în cursul tratamentului cu anticoagulante.

Nu se încadrează în chiste tumorile benigne (adenom) sau maligne care, prin hemoragii și necroză, pot dobîndi formă chistică.

Unele chiste prezintă calcifieri și se descoperă printr-o radiografie abdominală simplă (D. Rădulescu, 107).

Ecografia și scintigrafia corticală clarifică diagnosticul și rareori este necesară arteriografia care desenează o hipervascularizație în jurul chistului, sau tomografia computerizată.

Diagnosticul diferențial cu unele chiste ale polului superior renal sau retroperitoneale de altă natură, poate fi dificil.

Chistele pot da complicații ca: hemoragii intra-chistice (dureri, stare febrilă, H.T.A. probabil prin stimulare de secreție catecolaminică (D. Rădulescu), rupturi cu hemoragii retroperitoneale, dar relația dintre chiste și H.T.A. este greu de făcut și adesea îndoelnică.

În două observații am remarcat totuși o relativă influență a chistului asupra evoluției H.T.A.: 1) la o bolnavă de 64 ani cu H.T.A. permanentă și crize de H.T.A. la care s-a rezolvat un pseudo-chist pancreatic, după care au dispărut crizele de H.T.A. fără a se influența fondul hipertensiv; 2) la o bolnavă de 40 ani, cu două crize de H.T.A. paroxistică și tulburări periodice de echilibru, la care, după exereza unui limfangiom chistic, crizele de H.T.A. s-au remis.

Tratamentul chirurgical este indicat mai ales în chistele cu dimensiuni mari, în formele cu complicații și la bolnavi cu H.T.A., deși legătura cauzală chist — H.T.A. rămîne incertă (D. Rădulescu). În chistele mari și cu evoluție lungă, extirparea nu este ușoară datorită aderențelor la organele vecine și vascularizației abundente înconjurătoare.

*

În ceeace privește atitudinea față de metastazele în glanda adrenală și indicațiile adrenalectomiei în alte tumori maligne, controversele au fost și sînt încă mari și unele experiențe clinice au dus la abandonarea unor indicații.

Metastazele în glandele adrenale sînt mai frecvente în tumorile maligne ale sînului, pulmonului, stomacului, rinichiului și în melanoame. Evidențierea metastazelor s-au evaluat mai mult necropsic (de exemplu 53% la bolnavele decedate de cancer de sîn) pentru că prin mijloacele clinice și paraclinice ele se descoperă mult mai rar. În perioada în care în formele avansate ale cancerului de sîn s-au efectuat relativ frecvent adrenalectomii bilaterale s-au găsit metastaze în procente ce variau între 25 și 41% (Lumb; Mackenzie, cit. de 39).

Demonstrarea existenței metastazelor în neoplasmul de sîn nu modifică atitudinea terapeutică și nu este indicată adrenalectomia.

În ceeace privește *adrenalectomia în cancerul de sîn* avansat, argumentate de faptul că după castrare glanda adrenală produce estrogeni, s-a considerat că poate da unele rezultate favorabile, dar de scurtă durată în metastazele osoase, la bolnavele la care castrarea a avut efect favorabil și care au secreție crescută de estrogeni după caforectomie (Franchia, cit. de 99). Opiniile însă nu au fost total împărtășite și indicația a fost practic abandonată (50, 99) mai ales că, avînd în vedere condițiile acestor bolnave, complicațiile și letalitatea post-operatorie imediată și tardivă, nu sînt neglijabile.

Scanned with OKEN Scanner

Mijloace mai recente și eficiente au înlocuit adrenalectomia bilaterală (hipofizectomia, chimioterapia, hormonoterapia).

În *cancerul de prostată*, adrenalectomia bilaterală nu a fost susținută de rezultate (Fergusson, cit. de 104).

5. Tehnica adrenalectomiei și a extirpării tumorilor adrenale

Metodele actuale de anestezie, terapie pre- intra- și post-operatorie și adaptarea lor la fiziopatologia tumorilor secretante, permite abordarea tumorilor adrenale cu mai multă securitate. După Hamberger, letalitatea în chirurgia glandelor suprarenale (în general) este de 3,5% (41) și ea aparține cazurilor foarte grave, cu risc operator crescut, datorită fie gravității tulburărilor endocrine, fie extensiei tumorilor.

Extirparea unei tumori adrenale întîmpină două dificultăți. Una este dependentă de volumul tumorii și de aderența la organe ca ficat, V.C.I., aortă, pedicul renal, etc. A doua este dependentă de vascularizația glandei (tumorii) care se desvoltă paralel cu mărimea tumorii, și de desvoltarea vaselor retroperitoneale (vene) care devin voluminoase, tortuoase și fragile în tumorile mari

Cunoașterea vascularizației normale a glandelor adrenale este esențială atît pentru adrenalectomia pentru hiperplazii, cît și pentru extirparea tumorilor (Fig. 8.9 demonstrează că glanda are mai mulți pediculi și uneori vascularizație suplimentară.)

CĂILE DE ACCES

— *Lombotomia* — similară cu lombotomia pentru abordul rinichilor — a fost mult timp calea de acces cea mai folosită, dar are unele desavantaje ca imposibilitatea de a controla metastazele abdominale și multiplicitatea tumorilor (feocromocitom), dificultatea de a aborda pediculii vasculari mai ales în tumorile mari, ceea ce a restrîns indicațiile ei.

— *Calea lombară posterioară* — preconizată de Young sub forma unei lombotomii verticale (eventual bilaterale) este utilă pentru explorarea glandelor adrenale, pentru extirparea glandelor hipertrofice și pentru extirparea tumorilor mici. Este relativ mai puțin delabrantă, motiv pentru care ar fi indicată mai ales la bolnavii cu risc chirurgical crescut (51).

Poziția bolnavului pe masa de operație este în decubit ventral și flexia trunchiului cu sprijin pe zona superioară a toracelului și pelvisului evitîndu-se comprimarea abdomenului (Fig. 8.10). Inciziile încep la nivelul coastelor XI paramedian și se prelungesc mai mult sau mai puțin oblic pe coasta XII sau spre creasta iliacă (109, 127) (Fig. 8.11). În diverse variante se rezecă coasta XII sau chiar XI și se îndepărtează peritoneul și pleura incizîndu-se diafragmul. Pentru identificarea glandei se folosește ca reper polul superior renal. Nu este o cale de acces fără desavantaje: se lucrează în profunzime, într-un spațiu îngust (autorul ei indică și un instrumentar și un sistem de iluminat special, identificarea venelor capsulare și tratarea lor este dificilă

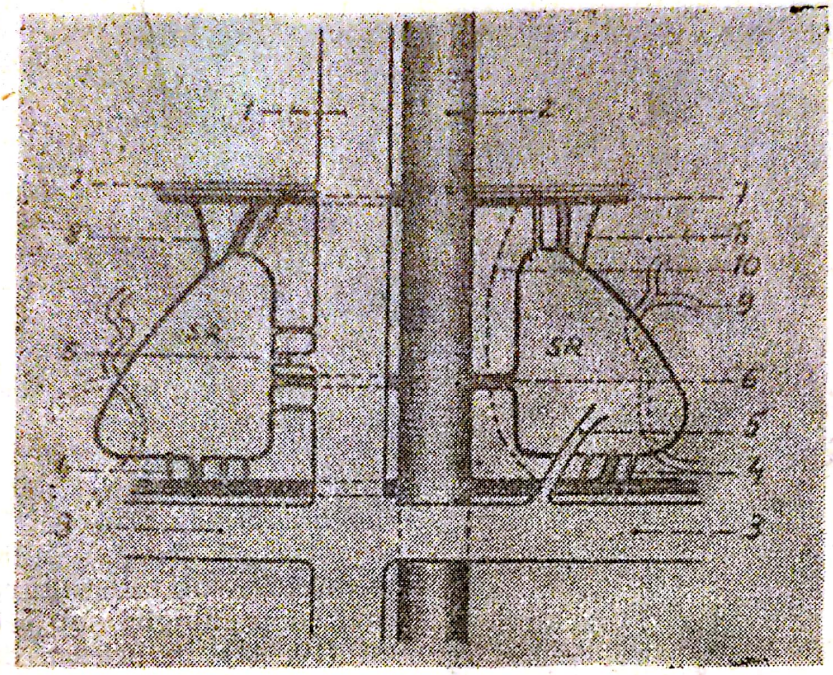

Fig. 8.9. Vascularizaţia glandelor suprarenale: schemă.

1 — aortă; *2* — venă cavă inferioară; *3* — venele renale; *4* — arterele capsulare, ramuri ale arterelor renale; artere principale şi eventual supranumerare; *5* — venele adrenale principale, dreaptă (în VCI) şi stîngă (în vena renală stîngă) şi eventual vene supranumerare la dreapta; *6* — artera adrenală medie (în dreapta cu traiect sub VCI); *7* — vasele diafragmatice inferioare; *8* — pediculul adrenal cu origine în diafragmatică şi eventual vase supranumerare; *9* — vene retroperitoneale care se dilată în tumorile adrenale mari; *10* — anomalie posibilă a venei diafragmatice inferioare stîngi care se uneşte cu vena capsulară.

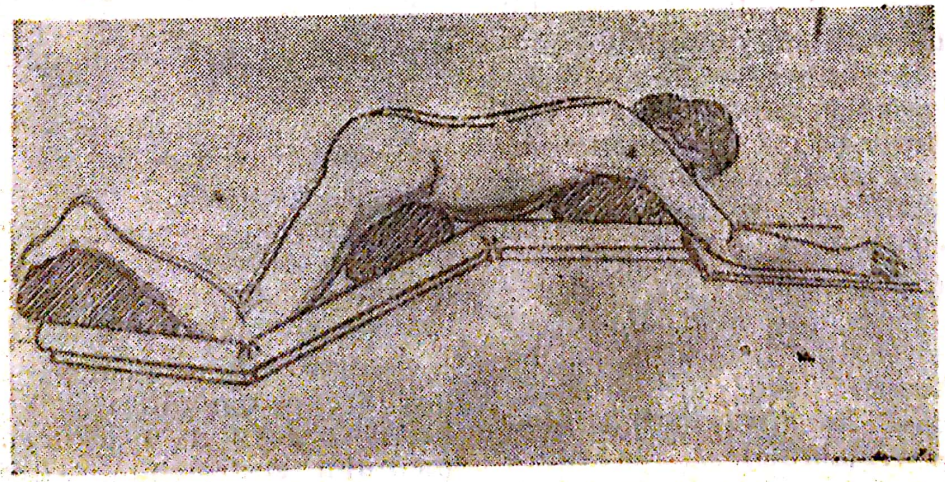

Fig. 8.10. Poziţia pe masa de operaţie (punctele de sprijin) pentru abordul pe cale lombară posterioară.

Scanned with OKEN Scanner

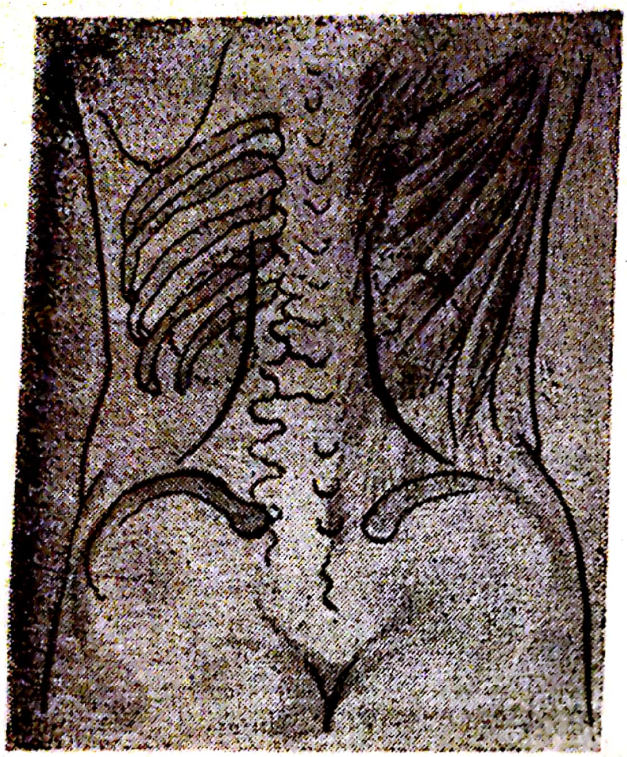

Fig. 8.11. Traiectul inciziilor pentru abordul pe cale lombară posterioară.

(8) și o eventuală hemoragie este greu de stăpînit, are indicații restrînse.

— *Calea toraco-abdominală* este indicată în special pentru tumorile mari unilaterale — după Scot pentru tumorile care depășesc 6 cm. în diametru (104) — și pentru tumorile maligne care eventual necesită exereze largi. Permite și controlul abdomenului (tumori aberante, metastaze). În general se folosește toracolaparotomia prin spațiul VIII sau IX inter-costal, prelungită abdominal cu secțiunea diafragmului.

— *Calea toracică* este indicată în tumorile intra-toracice, para-vertebrale (paragangliom) și, fiind necesar un acces spre mediastinul posterior, se recurge la toracotomia latero-posterioară sau antero-posterioară (pînă la nivelul mușchilor șanțurilor vertebrale).

— *Calea trans-abdominală* preconizată de Cahill (104) adoptată de mulți chirurgi (10, 105, 108) are avantajul de a permite explorarea ambelor glande adrenale, de a cerceta eventual tumori aberante, de a permite exereze lărgite.

— laparatomia mediană largă xifo-subombilicală (Moor, Schumaker, cit. de 77, 105) permite rezolvarea tumorilor adrenale, controlul și rezolvarea tumorilor aberante (feocromocitom), rezolvarea altor tumori catecolamin-secretante și a tumorilor vezicale.

— laparotomia transversală are două variante, fie o subcostală uni sau bilaterală (Fig. 8, 12, 13), fie o transversală joasă rectilinie cu extremitățile sub rebordul costal, eventual cu prelungiri sub rebordul costal (10, 41). În oricare din variante ea poate fi începută unilateral și ulterior bilateralizată. Are aceleași avantaje ca și laparatomia mediană, dar abordul suprarenalelor este mai comod.

— calea de acces spre glandă prin laparotomie este diferită pentru glanda dreaptă sau stîngă. Pentru glanda adrenală dreaptă se mobilizează unghiul colic drept, se incizează peritoneul para-duodenal (D. II.), prelungindu-se incizia lui ascendent și lateral retrohepatic (Fig. 8.14) după decolarea duodenului și identificarea V.C.I. Basculîndu-se cu o valvă lobul drept hepatic, se expune astfel cava, pedicului renal și vasele respective adrenale, vena capsulară și eventualele vase suplimentare și artera medie (Fig. 8.15). O bună identificare a extremității superioare a glandei permite identificarea pediculului diafragmatic.

Pentru abordul glandei stîngi, se mobilizează unghiul stîng al colonului și se deschide 1/2 stîngă a ligamentului gastro-colic (Aird; Mckeron, cit. de 10) și mobilizîndu-se cranial coada pancreasului și pedicului

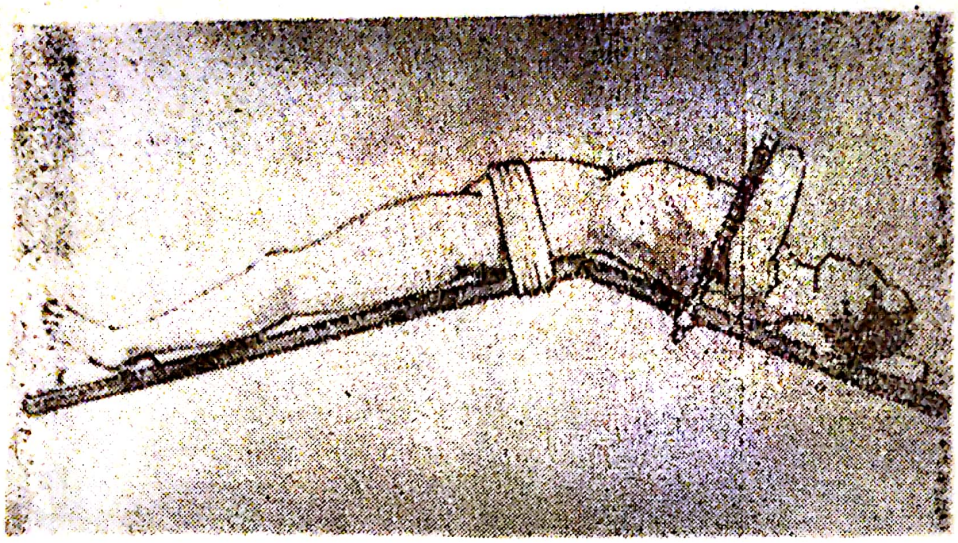

Fig. 8.12. Poziția pe masa de operație pentru abordul glandelor adrenale prin laparotomie.

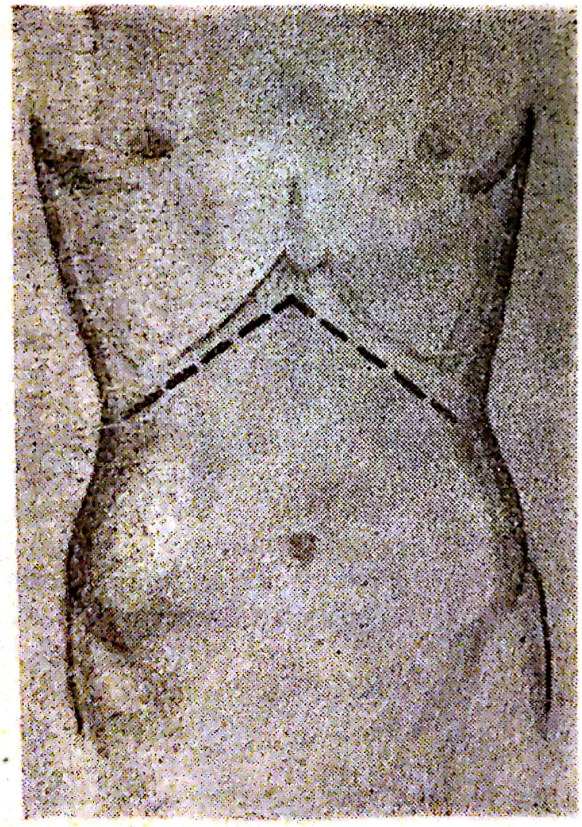

Fig. 8.13. Traiectul inciziei pentru laparotomia subcostală bilaterală.

splenic se descoperă glanda avînd ca reper polul superior renal. Ligatura venei capsulare este mai ușoară, ea situîndu-se pe fața anterioară a glandei (Fig. 8.16, 8.17).

În acelaș scop se poate pătrunde retrogastric prin secțiunea largă a ligamentului gastro-colic și splenocolic (Bowers, cit. de 10), incizia peritoneului parietal posterior și mobilizarea pancreasului sau prin deschiderea ariei avasculare a mezocolonului transvers care oferă acces în loja retrogastrică (10).

Pentru a manevra glandele adrenale, mai ales la stînga, se poate izola în primul rînd marginea externă și fața posterioară care nu primesc vase. Manevrarea glandelor hipertrofice este destul de dificilă, ele fiind friabile și nepermițînd prinderea cu un instrument (pensă Pean sau Kocher, pensă în inimă).

Drenajul lojei glandulare este obligatoriu pentru a controla o eventuală sîngerare.

*

Extirparea unei tumori și mai ales a unei tumori mari este însă difi-

Fig. 8.14. Incizia peritoneului parietal posterior (linia punctată) pentru descoperirea glandei adrenale drepte pe cale transperitoneală.



Fig. 8.15. Descoperirea glandei, venei capsulare şi arterei capsulare drepte după îndepărtarea duodenului, izolarea VCI şi reclinarea lobului drept hepatic.

Scanned with OKEN Scanner

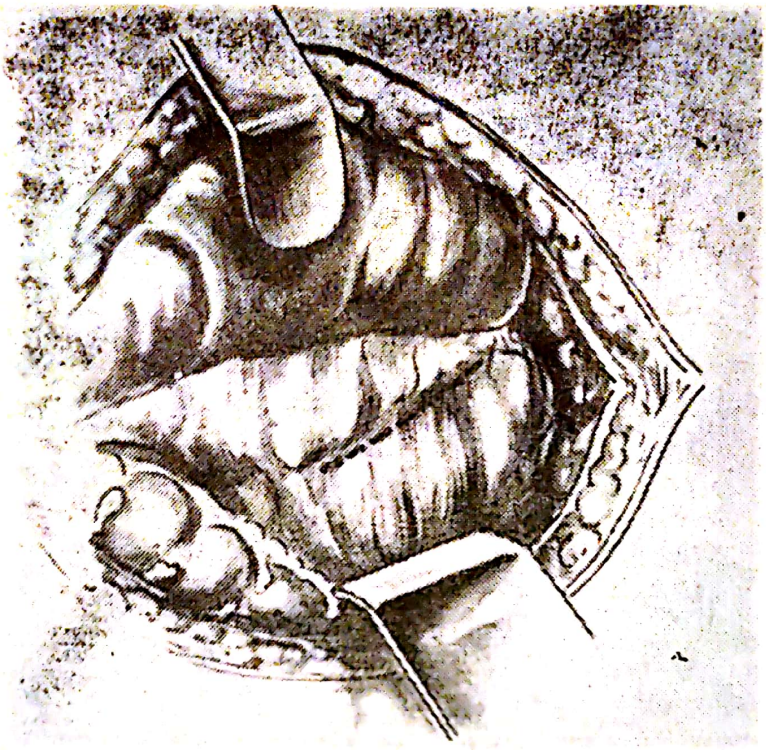

Fig. 8.16. Incizia peritoneului parietal posterior (linia punctată) la marginea inferioară a pancreasului după îndepărtarea caudală a colonului și cranială a stomacului (prin deschiderea ligamentului gastrocolic și mobilizarea unghiului stîng al colonului)

cilă. Se folosește pe cît posibil planul de clivaj, care progresiv permite și identificarea vaselor, dar raporturile nu mai sînt păstrate, iar tumorile mari împiedică accesul spre vasele principale. În mod particular trebue identificate vasele renale (pentru a evita leziunea lor și o nefrectomie nedorită) și V.C.I. sau ramurile ei lombare. O basculare forțată a lobului drept hepatic este urmată de dilacerarea venelor directe hepato-cave.

Identificarea pediculului diafragmatic în tumorile mari poate fi foarte dificilă, ceeace constituie un argument pentru calea toraco-abdominală.

Unele tumori evoluează atipic, extinzîndu-se posterior de vena cavă, între cavă și aortă sau posterior de vena cavă și vena renală contralaterală, dificultățile de extirpare mărindu-se.

Hemostaza se practică cu mare minuțiozitate intra-operator și nu trebuie, pe cît posibil, scontat pe o hemostază prin meșaj, dar în condiții excepționale ea a fost utilă (52).

Drenajul este desigur obligator.

— *Calea de acces trebue adaptată în funcție de tumoră, boală și precizia diagnosticului.*

Pentru toate tumorile foarte mari, sau tumori maligne, este preferabilă calea toraco-abdominală sau subcostală.

În *feocromocitom* la copii se preferă laparatomia mediană sau trans-

Fig. 8.17. Ascensionarea pancreasului permite identificarea glandei adrenale stîngi şi a venei care se situează parţial pe faţa anterioară a glandei.

versală pentru că au mai des tumori extraadrenale (43). În tumorile foarte mari și care sugerează neoplasmul se preferă toraco-freno-laparotomie.

Laparotomia subcostală întrunește astăzi multe adeziuni pentru că permite controlul bilateral al glandei (deși palparea nu este o metodă ideală de control a unei glande controlaterale), explorarea abdomenului pentru depistarea tumorilor ectopice și bilateralizarea laparotomiei dacă se dovedește necesară (feocromocitom bilateral).

Cu excepția neoplasmului, se extirpă pe cît posibil tumora și nu glanda în totalitate, deși s-a exprimat ideia extirpării glandei în totalitate și în tumori benigne (79), sau chiar adrenalectomia bilaterală la copii în FCT bilateral (103) cu scopul de a evita recidivele.

Nu întotdeauna extirparea feocromocitomului este ușoară, chiar în tumorile benigne el putînd evolua retro-cav, în pedicului renal, între aortă și v. cavă, iar în feocromocitomul malign cu invazia organelor vecine se impune extirparea totală a glandei cu țesutul periadrenal, rezecția totală (nefrectomie) sau parțială a organului infiltrat (ficat) și extirparea ganglionilor regionali.

Drenul este în mod deosebit indicat pentru a controla sîngerarea

și a nu interpreta greșit o eventuală hipotensiune postoperatorie.

În ultimii ani, am preferat abordul pe cale sub-costală uni- sau bi-laterală (22 intervenții și 2 reintervenții) în detrimentul laparotomiei mediane (3 observații, una din ele pentru feocromocitom al organului Zuckerkandl) și al laparotomiei transversale (1 observație). Într-un singur caz de FCT. bilateral am folosit abordul subcostal bilateral. Abordul lombar folosit la începutul experienței noastre l-am părăsit, iar pentru abordul toraco-abdominal nu am avut încă indicații. În general, am recurs la tumorectomie (13 observații) sau adrenalectomie (21 observații) și numai în două cazuri de feocromocitom malign a fost necesară ablația altor organe (rinichi 1, perete vena cavă 1).

Dificultăți majore am întîmpinat în rezolvarea unor FCT cu evoluție topografică particulară: retro caval, retro caval și prerenal, și într-o reintervenție pentru feocromocitom malign drept evoluat retro-caval și concomitent posterior venei renale contro-laterale (stîngă) la care a fost necesară și extirparea unui petec din vena cavă inferioară care conținea o metastază.

În *boala Cushing* determinată de carcinom localizat preoperator, în funcție de volum se recurge la toraco-freno-laparotomie sau la calea subcostală. Dacă tumora este mică, bine delimitată (adenom) sau existența ei este insuficient demonstrată, sau dacă boala este determinată de hiperplazie glandulară, se recurge după preferință la lombotomia posterioară sau laparotomie (subcostală bilaterală, mediană) pentru a controla ambele glande și eventual a le extirpa, sau a extirpa numai adenomul.

Una din observațiile noastre se referă la o bolnavă cu boală Cushing, la care s-a intenționat o adrenalectomie bilaterală pe cale sub-costală bilaterală; după laparotomia dreaptă, la examenul palpator se descoperă un adenom a cărui extirpare a fost urmată de rezultat favorabil.

Cele mai dificile probleme ale alegerii căii de acces apar în *hiperaldosteronism.* Tumorile sînt mici, eventual multiple unilateral, uneori bilaterale și dacă adenomul nu a fost clar identificat preoperator, este necesară o bună expunere a ambelor glande (începînd cu stînga) pentru a fi controlate vizual și palpator (Fig. 8.18). Preferințele se împart în general între lombotomia posterioară bilaterală și laparotomia subcostală bilaterală (17, 27, 29, 45, 66), ambele căi permițînd și adrenalectomia totală de partea adenomului (în vederea rezolvării multiplicității).

În *sindromul adrenogenital* ca și în *tumorile nesecretante,* tumorile fiind mai frecvent maligne, se procedează conform principiilor tratamentului carcinomului. În tumorile bine delimitate sau adenoame se extirpă numai tumora.

Căile de acces preferate sînt în funcție de mărimea tumorii: toraco-frenolapartomia sau laparotomia subcostală.

În *reintervențiile* pentru *recidivă,* alegerea căii de abord este dictată de boala endocrină, mărimea recidivei și tipul recidivei.

În general, pentru recidive am intervenit pe cale subcostală bilaterală (recidivă bilaterală după extirpare de feocromocitom bilateral, recidivă după adrenalectomie pentru Cushing la care țesutul cortical restant a trebuit căutat bilateral) sau subcostală unilaterală (recidive

Scanned with OKEN Scanner



Fig. 8.18. Izolarea glandei adrenale (dreapta) pentru a permite palparea şi identificarea unui adenom de dimensiuni reduse.

după carcinom inactiv, recidivă pentru feocromocitom malign, etc.). În total am reintervenit pentru recidive la 9 bolnavi, şi numai în două cazuri intervenţia s-a limitat la biopsie. În celelalte 7 observaţii s-a realizat extirparea recidivei, iar la una din observaţii s-a reintervenit de 3 ori, reuşindu-se extirparea recidivei la fiecare reintervenţie (asociată cu nefrectomie, colectomie segmentară).

*

Intervenţiile pentru tumori mari, carcinome şi intervenţiile complexe se însoţesc uneori de pierderi apreciabile de sînge şi posibilităţile de a compensa masa pierdută trebuie pregătite din timp.

În toate cazurile în care există riscul unei insuficienţe corticale postoperatorii (adrenalectomie bilaterală, extirpare de carcinom care inhibă glanda controlaterală, extirpare bilaterală de feocromocitom) este necesară în perioada post-operatorie o terapie de substituţie care se începe cu doze mari (200—300 mg. hidrocortizon/24 ore) şi se reduce progresiv menţinîndu-se la doze de 20—30 mg/24 ore, dacă s-a practicat adrenalectomie bilaterală.

Letalitatea generală în chirurgia tumorilor glandelor adrenale (inclusiv în chirurgia recidivelor) pe care am practicat-o în clinica noastră a fost de 9,4% (7 la 74 bolnavi operaţi) şi ea aparţine exclusiv carcinoamelor cu sau fără sindrom endocrin, dar cu evoluţie avansată a neoplasmului.

*

Autorii exprimă cele mai vii mulţumiri colegilor din Institutul de Endocrinologie Bucureşti şi colegilor din spitalul clinic Fundeni (clinica cardiologie — Prof. Dr. C. Carp; laboratoarele de explorări — Dr. B. Fo-

tiade, Dr. Sanda Boiu, Dr. Şerban Georgescu, Dr. Gh. Jovin; clinica de anestezie şi terapie intensivă — Prof. Dr. Gh. Litarczek, Dr. D. Tulbure şi clinica de chirurgie generală) care au participat în diverse etape la rezolvarea bolnavilor cu tumori adrenale.

Totodată, aduc un omagiu postum fostei colaboratoare, Dr. Stela Cârnaru, pentru competenţa şi străduinţa sa.

BIBLIOGRAFIE

1. ALBERS D. D., KALMAN H.E., BACK C. K. — J. of Urology 1957, 78, 4, 301—308
2. ANGELESCU E. — Chirurgie 1961, 5, 713—722
3. ANGELESCU E. — Studii şi cercetări endocr. 1969, 21, 6, 547—560
4. ANGELESCU E., STOENESCU D. — Colloq. Chir. endocr. cancer sein avancé — Lyon, 5—7 mai 1966, 57—58.
5. ASHCRAFT W. K., HOLDER M. Th. — Masculinizing and Feminizing Syndromes — în S. FRIESEN „Surgical Endocrinology" J. B. Lippincott Philad. 1978, 360—375
6. BEAUJEAU M. J., SARBRE F., MOLLAND P., COTTON B. J., VINCHOT C. J. — Ann. Chirurg. 1968, 22, 19—20, 543—548
7. BERNEAGA ORTANSA — Sindromul mineralo-corticoid — în C. NEGOIŢA: „Hipertensiunea arterială secundară" Junimea 1975, Iaşi, 248—253
8. BLEDSOE T. — Surgery and the adrenal cortex — S. Cl. M. Am. 1974, 54, 2, 449—470
9. BRENNEN F. M. — Cancer of the endocrine system — în V. T. DE VITTA, HELIMAN S., ROSENBERG S. A. — „Cancer — principles and practice of oncology — J. B. Lippincott, 1982, 985—1001.
10. BRODY C. F., FLAMBEAU H. Q. — Ann. Surg. 1958, 148, 6, 919—925
11. BROWN R. B., BOROWSKY M. — Ann. Surg. 1960, 151, 5, 683—692
12. BROWN R. B., RICE H. B., SZAKACS E. J. — Ann. Surg. 1959, 150, 5, 790—794
13. BUCUR MARIA — Tratamentul cancerului de sîn diseminat — în Inst. Onc. Cluj-Napoca: „Cancerul sînului" 1978, 398—408
14. CARNEY A. J., SIZEMORE W. G., TYCE G. — Mayo Clinic Procedings — 1975, 50, 1, 3—10
15. COMOY E. — Ann. Med. Inter. 1983, 134, 3, 233—234
16. COPE D. H. P., CRAWFORD M. C. — Brit. J. Anest. 1979, 51, 359—365.
17. CORREA J. R. — Other Conditions of the Adrenal Gland — în J. J. KAUFMAN: „Current Urologic Therapy" W. B. Saunders, Philad. Lond. 1980, 11—13
18. DEMEYER R., WALLE VAN D. J. — Sixt Europ. Congr. Anesth. — London 1982, 198—199.
19. DIAL P., MARKS Ch., BOLTON J. — Surg. Gynec. Obstr. — 1982, 155, 1, 187—192
20. DLUHY G. R., GITTES F. R., HARRISON H. I. — The Adrenals — în J. H. HARRISON: „Campbell's Urology" W. B. Saunders, Philad. 1978, 1978, 2559—2640
21. DONOHUE P. J., — Primary Aldosteronism — în J. J. KAUFMAN: „Current Urologic Therapy" W. B. Saunders, Philad. Lond. Toronto, 1980, 6—10.
22. DUMITRU L., AUGUSTIN M., BELIGAN M., MARINESCU I., BERCEANU A., MANCIULESCU D., ROMAN I. — J. Med.-Endocr. 1981, 19, 2, 111—114
23. EGDAHL H. R., CHOBANIAN V. A. — Surg. Cl. N. Amer. 1966, 46, 3, 645—652
24. EL — NAGGER M., SUERTE E., ROSENTHAL C. — Canad. Anest. J., 1977, 24, 353—354
25. FAGRAEUS L., FARNDON R. J., HARRISON S. Th. — Sixt Europ. Congr. of Anesth. — London, 1982, 19, 343—344

Scanned with OKEN Scanner

58. KAUFMAN J. J., MARKS S. L., SMITH R. B. — Surg. Gynec. Obst. 1974, 1391, 59—64.
59. KNIGHT D. Gh., TRICHEL E. B., MATHEWS R. W. — Ann. Surg. 1960, 151, 3, 349—358.
60. LABHART A. — The Adrenal Medula — în LABHART A.: „Clinical Endocrinology" Springer — Verlog 1974, New-York — Berlin, 419—442
61. LARAGH H. J., SEALEY E. J. — The Renin — aldosteron axes for blood pressure, electrolyte, homeostasis, and diagnosis of high blood pressure — în R. H. WILLIAMS: „Testbook of Endocrinology" W. B. Saunders, 1981, 1064—1079
62. LAWSON D. W., CORRY J. R., PATTON S. A., DRAGGETT M. W., AUSTEN G. W. — S.G.O.bst., 1969, 129, 5, 980—994
63. LEGER L., GODEAU P., DELAITRE B. A., LOUVEL A., WSCHLER B., SAULESCU V. — J. de Chir. 1972, 104, 3, 107—120.
64. LEGRAND L., MEISEL C., LEGRAND C. J. — Ann. Med. Int. 1983, 134, 3, 227—229 .
65. LEWINSKY S. B., GRIGOR M. K., SIMMINGTON T., MUNNRO — HEVILLE A. — Cancer 1974, 33, 3, 778—782
66. LIDDLE W. G., „The Adrenals" în R. H. WILLIAMS: — Textbook of Endocrinology — W. B. Saunders Philad. — London 1981, 249—292
67. LIPSON A., SHERWIN B., GEELHOOD B. W. — J.A.M.A. 1978, 239, 427—428
68. LITARCZEK G., TULBURE D., TULBURE — PETRILA D., POPESCU A., POPA C., MODRIGAN I. — Medicină Internă 1982, 24, 6, 481—489
69. LUTON P. J., VIDAL — TRECAU G., MOUVEROUX F., BRICAIRE H. — Ann. Med. Int. 1983, 134, 3, 203—208
70. MAIER C. H., HUMPHREY H. G. — J. Thorac. Surg. 1958, 16, 5, 625—641
71. MANASIA M., SPANU C., ZDRENGHEA D., VLĂDUȚU D., VLAICU R. — Medicina Internă 1982, 34, 1, 35—42
72. MANASIA M., ZDRENGHEA D. Obsterct. Ginec. 1973, 21, 3, 339—344
73. MANGER W. D. — V-ème Congr. Europ. D'Anest. — Paris 1978, 568—571
74. MARKS L. „Renovascular hypertenssion" în J. J. KAUFFMAN: — Current Urologic Therapy — B. W. Saunders Philad. — London 1981, 156—160
75. Mc. DONALD N. W., DOLL A. W., SCHMIDT N., REYNOLDS C. — — Canad. Anesth, J. 1982, 29, 108—111
76. Mc. GERTY C. W. — Ann. Surg. 1971, 173, 4, 583—592
77. MEGERAUD A., MOUTANT R., MOTTIRONI C., FERRIER S., MAEDEV G. — Lyon Ch. 1957, 2, 183—188
78. MELICOV M. M. „Cancer" 1977, 40, 5, 1987—2004
79. MELMON L. K. „The Endocrinology fonction of selected autocoids catecholamines, acctylcholine serotonin and histamine" în R. H. WILLIAMS: Textbook of Endocrinologie, W. B. Saunders, Phil.—Toronto, 1981, 574—587
80. MILCU St., SIMIONESCU N., STOENESCU D. „Diagnosticul precoce al tumorilor maligne ale glandei suprarenale" în: „Diagnosticul precoce al tumorilor maligne" Ed. Med. Buc. 1964, 103—110
81. MILES M. R. — Ann. Surg. 1959, 144, 6, 925—935
82. MILLER A. R. „Pituitary and Adrenal Glands in Relation to Anesthesia" în T. C. GRAY, J. F. NUNN, J. E. UTTING — General Anaesthesia — v.I. Butteworths — Lond. 1980, 818—822
83. MORNEX R. — Ann. Med. Int. 1983, 144, 3, 259—260
84. NEGOIȚĂ C. „Hipertensiunea arterială secundară" Junimea 1975 — Iași
85. NEWSOME H. H. — Surg. Cl. N. Am. 1974, 5, 2, 387—393
86. PAGANA J. T., KARASICK J. S., KARASICK D., STAHLGREN H. J. — Americ. J. Surg. 1981, 141, 2, 282—285
87. PARADA A. E., RIVADENEYRA J., TORRES — LEON G. A., SERRANO A. P. — J.A.M.A. 1971, 218, 6, 884—885
88. PEARSE E.G.A. „The APUD concept embriology, cytochemistry and ultrastructure of the diffuse Neuroendocrine System" în: S. FRIESSEN — Surgical Endocrinology 1978, J. B. Lippincott — Philad. — Toronto, 18—34
89. PERTSEMIDIS D., GIKOU E. S., SPIEGEL C. W., KARK E. A. — Ann. Surg. 1969, 169, 3, 376—385

Scanned with OKEN Scanner

120. THOMAS L. J., BARNES A. P., BERNARDINO E. M., LEWIS E. — Radiol. Clinn. North Am. 1982, 20, 3, 531—544
121. TOMPKINS K. R., YOUNG T. R. „Pheochromocytoma" în Ch. M. HASKELL: „Cancer Treatment" W. B. Saunders — Philad. — London — Toronto, 1980, 620—627
122. TYSON A.E.J. — S. Cl. N. Am. 1974, 54, 2, 425—442
123. U.I.C.C. „Manual of Cancer Chemotherapy" v. 56, Geneva 1981
124. URSEA N., IONESCU TÎRGOVIȘTE C. „Hipertensiunea de origine renală" Editura Medicală 1971
125. VAN WAY W. Ch., MICHELAKIS M. A., ALPER J. B., HUTCHESON K. J., RHAMY K. R., SCOTT W. H. — Ann. Surg. 1970, 172, 2, 212—217
126. WEINSTEIN C. E., ReMINE, H. W., — Staft Meet. Mayo Cl. 1963, 38, 1, 11—17
127. WELBOURN B. B. „Operations of the Adrenals Glands" în Ch. ROB, R. SMITH, H. DUDLEY „Operative Surgery — Abdomen" Butheworths. London 1979, 403—419
128. WELLES A. S., NORTON A. J., „Medulary Carcinoma of the Thyroid and Multiple Endocrine Neoplasia — II Syndromes" în S. FRIESEN" Surgical Endocrinology" 1978, J. B. Lippincott, Philad. — Toronto, 287—301
129. ZBRANCEA EUSEBIE „Explorări paraclinice în endocrinologie" Junimea, Iași, 1981
130. ZIMMERMANN B., MORAN H. W., — Conn's Syndrom: Primar Aldosteronism — în S. R. FRIESEN: „Surgical Endocrinology" J. B. Lippincott, Philad. 1978, 347—354
131. ZOGHDI F., LANDAULT L., SALMON N., LEGRAND C. J. — Ann. Med. Inter. 1983, 134, 3, 230—232

Scanned with OKEN Scanner

Capitolul 9

TUMORILE TESTICULULUI

PROF. E. PROCA

1. IMPORTANŢA PROBLEMEI
2. ETIOPATOGENIE
3. CLASIFICARE, FRECVENŢĂ
4. ASPECTE CLINICE
5. EXAMENE PARACLINICE
6. CLASIFICAREA STADIALĂ
7. PARTICULARITĂŢI CLINICO-BIOLOGICE
8. DIAGNOSTIC DIFERENŢIAL
9. TRATAMENT

1. Importanţa problemei

Semnatarul acestei prezentări a scris recent capitolul dedicat tumorilor testiculare, apărut în volumul „Urologie“ din „Tratatul de patologie chirurgicală“, străduindu-se să realizeze o punere la punct, atît cît a putut permite informaţia accesibilă. În consecinţă, nu intenţionează să facă o variantă cu altă topică, dar cu acelaşi conţinut, a capitolului respectiv. Mai curînd, ar dori să atragă atenţia asupra unor probleme controversate şi să întreprindă încercarea temerară de a uniformiza metodologia de investigaţie diagnostică, din care să rezulte un protocol terapeutic unitar şi generalizabil. În mod deliberat, expunerea didactică va ceda locul comentariului sau controversei, astfel că doritorul de informaţia primară se va adresa sursei citate sau altora.

De la bun început trebuie subliniat că tumorile maligne testiculare sînt cele mai grave dintre cele care intră în preocupările urologului. Gravitatea lor are mai multe explicaţii. În primul rînd, ţine de structura histologică, anume de prezenţa celulelor trofoblastice, care sînt extrem de agresive şi care vor da naştere coriocarcinoamelor şi tumorilor sacului vitelin. Tumorile în care predomină celulele germinale mature au — prin opoziţie — evoluţie mai blîndă, cum sînt teratoamele sau cel puţin influenţabilă de tratament (seminoamele, carcinoamele embrionare).

Scanned with OKEN Scanner

În 1905 Beclère și în 1906 Chevassu au arătat că seminoamele sînt radiocurabile, iar carcinoamele embrionare radiorezistente, dar cu adenopatie extirpabilă chirurgical și de atunci aceste constatări își păstrează valabilitatea.

Gravitatea cancerului testicular rezultă și din apariția lui la bărbații tineri (media vîrstei ar fi 27 de ani), unde reprezintă 12% din decesele prin cancer, în comparație cu 0,5% la bărbații vîrstnici. Poate cel mai agravant element este diagnosticul tardiv, deoarece în momentul stabilirii diagnosticului, aproximativ 35% dintre cancerele testiculare prezintă metastaze limfatice sau la distanță. Întîrzierea diagnostică surprinde, deoarece testicolul este atît de accesibil palpării, poate chiar mai bine decît glanda mamară, care are o zonă costală și nici nu este atît de superficială sub tegumente!

S-ar putea ca nici noi, medicii, să nu fi făcut totul în cadrul luptei anticanceroase, deoarece nu-mi amintesc să existe vreo acțiune educativă care să atragă atenția bărbaților asupra modificărilor conținutului intrascrotal! Se mai adaugă pudoarea explicabilă și reticența de a dezvălui medicului ceea ce bolnavul leagă, în mod eronat, de viața lui intimă sau maladii venerice. Chiar cei care au retenția testicolului în abdomen se jenează să arate medicului bursa goală (dacă mama lui n-a făcut-o în prima copilărie!), fără să fie avertizați că testicolul intraabdominal dezvoltă cancer de 200 de ori mai des decît testicolul cu sediu normal. Alte statistici reduc această cifră la 30, dar — oricum — între 6% și 15% dintre cancerele testiculare se dezvoltă pe testicol ectopic.

Este regretabil că nici unii medici pediatrii sau generaliști nu acordă importanța cuvenită ectopiei testiculare, supun copilul la variate tratamente hormonale care, pe lîngă ineficacitate, nu fac decît să lase testicolul sub influența devastatoare a căldurii abdominale, sortindu-l transformării maligne.

2. Etiopatogenie

Despre **etiologie** nu știm nimic precis. Traumatismul are rol incert, disgenzia testiculară intervine cu probabilitate, de vreme ce pe un asemenea teren cancerul testicular se dezvoltă mai frecvent decît pe glandă normală, în timp ce atrofia testiculară, indiferent de originea ei (ectopică, ischemică, virală) este în mod sigur favorizantă.

3. Clasificare, frecvență

Organizația Mondială a Sănătății a adoptat o clasificare a tumorilor testiculare bazată pe o experiență colectivă internațională foarte bogată, în care, printre cele mai importante se situează cea a lui Mostoffi. Pentru practicianul silit de împrejurări să-și simplifice viața, amintim doar

Scanned with OKEN Scanner

următoarele, sub o formă condensată:

Aproximativ 80% din tumorile testiculare sînt tumori germinale specifice, deci care provin din linia gonadică. Aici sînt incluse seminoamele (55%) și disembrioamele (35%), care cuprind carcinoamele embrionare, coriocarcinoamele, tumorile viteline, teratoamele etc., în funcție de caracterul lor matur sau imatur.

Așa cum au fost menționate, aceste tumori au o singură componentă histologică, dar ele se pot combina în tumori cu mai multe componente histologice, realizînd variate tipuri de teratocarcinoame sau coriocarcinoame.

Tot specifice testicolului sînt unele tumori negerminale, reprezentînd aproximativ 5% dintre toate tumorile și unde menționăm formațiunile derivate din blastomul testicular, ca tumorile cu celule Leydig sau Sertoli, tumorile granuloasei, androblastoamele, adenoamele provenind din rete testis, gonadoblastoamele etc.

În grupul restant de 15% sînt cuprinse tumorile testiculare nespecifice, cum sînt mezotelioamele, mezenchimoamele, limfoamele, metastazele provenind din alte organe etc.

Cele mai frecvente tumori testiculare sînt *seminoamele*, cu aproximativ 40% din toate tumorile. Seminomul apare cu predominență la bărbatul de 40—50 de ani, mărește uniform testicolul, păstrîndu-i în general aspectul ovoid, pe secțiune are culoare sidefie, iar histologic se prezintă fie sub forma spermatocitară, cu pronostic mai bun, fie sub formă anaplastică, agresivă. Crește local, invadînd tunicile scrotale, disemineză în ganglionii paraaortici, predominant homolateral, iar pe cale venoasă metastazează în plămîni (metastaze în „lansator de baloane"), ficat, creier, glande suprarenale etc.

Carcinomul embrionar se dezvoltă predilect la bărbatul mai tînăr (25—30 de ani), deformează rapid testicolul, căruia îi imprimă consistență neomogenă, de la nodulul dur pînă la formațiunea chistică. Volumul tumorii este în general mic, de aproximativ 4—5 cm în diametru, iar suprafața de secțiune are aspect policromic din cauza intricării zonelor tumorale alb-cenușii cu ariile de necroză. Vaginala conține deseori lichid sanghinolent. Tumoarea disemineză predominant pe cale hematogenă și este radiorezistentă.

Între tumorile care măresc semnificativ volumul testicului mai notăm carcinomul embrionar de tip infantil, teratoamele, tumorile cu mai multe componente histologice, androblastoamele Sertoli, gonadoblastomul etc.

Opuse lor sînt tumorile testiculare cu volum mic, între care citățm coriocarcinomul (extrem de malign), tumoarea cu celule Leydig, tumorile granuloasei, unele gonadoblastoame și adenoame sertoliene etc.

Referindu-ne tot la vîrstă, subliniem că nici copiii nu sînt scutiți de tumori testiculare, lor fiindu-le mai frecvente tumorile viteline, teratoamele și tumorile sertoliene.

Cele mai grave tumori testiculare, cu evoluția rapid fatală, practic neinfluențată de terapeutică, sînt *coriocarcinoamele*, din fericire rare (sub 1% din toate tumorile). Urmează limfomul malign Hodgkin, carcinomul embrionar de tip infantil, sarcoamele embrionare, seminomul anaplastic etc.

Pronostic mai bun revine tumorilor cu celule Leydig, gonadoblastoa-

Scanned with OKEN Scanner

melor, tumorile adenomatoide și, evident, teratoamelor mature și adenoamelor care sînt benigne.

Unele tumori testiculare determină sindroame de tip ginoid, cum sînt tumorile Leydig, tumorile Sertoli (produc ginecomastie), tumorile granuloasei și gonadoblastomul, cu variantele feminin-virilizant și feminin-nevirilizant.

4. Aspecte clinice

Aspectele clinice ale tumorilor testiculare sînt foarte variate, unele înșelătoare, care pun multe probleme de diagnostic diferențial. Afirmația devenită clasică, conform căreia „orice testicol mare, greu și nedureros, care atîrnă de funiculul spermatic normal este cancer", a fost prea mult absolutizată și a condus la numeroase erori. În adevăr, triada volum — consistență — indolență se verifică de cele mai multe ori ca indicînd malignitatea. Totuși, cancerul testicular se poate prezenta și sub alte aspecte clinice, anume:

— modificarea consistenței limitată la o anumită zonă din glanda de volum normal;

— hematocel care apare după un traumatism local, însoțit sau nu de pahivaginalită, care face greu palpabilă glanda propriu-zisă. Alteori un simplu hidrocel poate masca tumoarea subjacentă, ceea ce ne obligă să fim de acord cu predecesorii noștri, care spuneau că „pentru a vedea actorul, este necesar să se tragă cortina";

— durerea testiculară reprezintă un alt semn care atrage atenția asupra tumorii locale, fie ca semn izolat, fie însoțind modificarea de volum.

Mulți își descoperă cancerul testicular întîmplător, cu ocazia toaletei fără să acuze nici o suferință locală sau generală. Opus acestora, alți bolnavi se prezintă medicului pentru „epididimită acută", cu hemiscrot mărit de volum, dureros, cu tegumente locale deplisate, edematiate, roșii, ceea ce întărește prezumția de proces acut inflamator epididimar și impune administrarea de antibiotice. Pînă aici, nimic grav; eroarea este omenească, deci posibilă. Dar dacă antibioterapia nu are *în cîteva zile* nici un fel de efect, opinia diagnostică trebuie modificată. Unul din reprezentanți scenei noastre a fost tratat vreme de opt luni cu diagnosticul de epididimită acută, cronicizată, pînă ce apariția metastazelor pulmonare a elucidat diagnosticul.

Bolnavii se mai pot prezenta medicului pentru ginecomastie sau pentru semne legate de prezența metastazelor: dureri lombare sau abdominale, simptome digestive, sindroame subocluzive intestinale sau chiar hemoptizie! Trei dintre bolnavii noștri au fost tratați multe săptămîni (unul dintre ei patru luni!) pentru tromboflebită a membrului inferior extinsă la axul femuroiliac; în realitate era vorba de edem limfatic prin invazia masivă a ganglionilor iliaci și pericavoaortici. Alți doi bolnavi din statistica noastră recentă de la Fundeni au fost trimiși în clinică pentru hidronefroză stîngă, respectiv pentru rinichi drept mut urologic și dureros. Niciunuia dintre ei, la examenele clinice anterioare, nu i s-a examinat conținutul scrotal!!

Scanned with OKEN Scanner

Rămînînd însă pe terenul practicii, vom reaminti semnul descris de Chevassu, după care „orice tumoare intrascrotală care are pe suprafața ei capul epididimului este un testicol mare". De aci a decurs formula lapidară, potrivit căreia diagnosticul de cancer testicular se face la capul epididimului, iar cel de epididimită, la coada acestuia! Semnul descris are mare valoare clinică, fiind însă condiționat de găsirea epididimului. Sînt situații cînd epididimul nu mai poate fi recunoscut sau a dispărut într-o masă tumorală care pare despărțită în două zone, printr-un șanț adînc. Și acest semn, al biloculării, trebuie interpretat ca sugerînd cancerul testicular.

Cel care examinează bolnavul cu o afecțiune intrascrotală nu trebuie niciodată să uite efectuarea tușeului rectal. În caz de cancer testicular, prostata și veziculele seminale sînt normale, prin opoziție cu aspectul de prostato-veziculită din orhiepididimitele infecțioase. Aceeași semnificație o are scurgerea uretrală, absentă în cancer, posibil prezentă în caz de uretroprostatite.

Vom conchide deci partea clinică, expusă sub aspectele ei principale, subliniind că debutul clinic al cancerelor testiculare este în general insidios, iar descoperirea se face de cele mai multe ori întîmplător, odată cu modificarea volumului glandei, eventual ceea ce atrage atenția fiind discomfortul local provocat de această modificare de volum.

Cele mai grele probleme diagnostice aparțin cancerului pe testicol reținut în abdomen. Avem obligația ca ori de cîte ori examinăm un bărbat, indiferent de vîrstă, să inspectăm și să palpăm bursele! Bursa goală sau nedezvoltată trebuie să tragă primul semnal de alarmă, furnizînd eventual și explicația pentru sindromul patologic abdominal neexplicat pînă atunci!

5. Examenele paraclinice necesare cancerului testicular

Examenul clinic furnizează prezumția de cancer testicular, dar niciodată nu dă certitudinea diagnosticului. În consecință, sînt necesare investigații suplimentare, atît precizării diagnostice, cît și stadierii clinice, indispensabile conduitei terapeutice. Unele din aceste examene sînt absolut indispensabile. Absența lor din foaia de observație clinică a bolnavului antrenează responsabilitatea medico-judiciară a medicului curant și-i interzice orice gest terapeutic cu adresă oncologică.

În primul rînd semnalăm „markerii" biologici, ca alfafetoproteina placentară și fracțiunea beta a coriogonadotrofinei umane.

Prima crește în aproximativ 75% dintre cancerele testiculare germinale, atingînd concentrații mari, în jurul a 3 000 nanograme/ml. Creșterile sînt mai importante în carcinoamele embrionare și tumorile sacului vitelin, valorile rămînînd nemodificate în seminoamele pure și choriocarcinoame. În absența tumorilor hepatice, gastrice sau pancreatice, acest marker trebuie socotit specific tumorilor embrionare testiculare.

Cifrele crescute se normalizează prin îndepărtarea integrală a țesutu-

Scanned with OKEN Scanner

lui tumoral, cea ce constituie un bun indicator al eficacității terapeutice. Persistența concentrațiilor ridicate după tratament semnifică țesut tumoral rezidual, iar creșterea după normalizarea prealabilă semnalează dezvoltarea metastazelor.

Coriogonadotrofina umană, a cărei concentrație normală este de 1 ng/ml. crește în *toate* choriocarcinoamele, în 60% dintre carcinoamele embrionare, în 57% dintre teratocarcinoame și doar în 5% dintre seminoame. Specificitatea acestei glicoproteine secretată de celulele trofoblastice placentare este așa de mare, încît pozitivitatea testului indică prezența choriocarcinomului testicular chiar dacă nu se descoperă nimic, nici la examenul clinic, nici măcar la cel microscopic.

Variațiile testului în funcție de rezultatul tratamentului și dezvoltarea metastazelor sînt similare celor ale alfafetroproteinei placentare.

Pentru ca dozarea acestor doi markeri să-și păstreze întreaga semnificație diagnostică, semnalăm că unele creșteri serice se observă nu numai în neoplasmele hepatice, gastrice și pancreatice, dar și hepatice, ciroze, maladii intestinale inflamatorii, sarcină. De asemenea, există o reactivitate încrucișată în testele de detectare ale hormonului luteinizant, care crește în tumorile testiculare, dar și în ectopia testiculară, sindromul Klinefelter sau după terapia citotoxică. Aceiași creștere a markerilor discutați a fost observată după chimioterapia adresată tumorilor testiculare și explicată prin liza tumorală.

Din aceste observații rezultă că simpla creștere a alfafetoproteinei placentare și a coriogonadotrofinei umane va fi interpretată cu foarte multă prudență, în absența altor semne indicatoare de cancer testicular.

În continuarea investigațiilor indispensabile situăm urografia. Modificările urografice posibile constau din împingerea ureterului în sens lateral, ureterohidronefroză sau mutismul renal, consecință a compresiunii exercitate de adenopatia retroperitoneală satelită cancerului testicular.

Și limfografia a fost apreciată multă vreme drept indispensabilă. Deoarece furnizează o proporție mare de rezultate atît fals pozitive, cît și fals negative, dar mai ales datorită tomografiei computerizate, a pierdut actualmente din importanță. Între imaginile ganglionare suspecte sînt menționate hipertrofia ganglionară, alterațiile structurale și amputațiile care merg pînă la excluderea totală a ganglionului. Limfoscintigrama nu a dat rezultate superioare limfografiei cu substanțe iodate.

În ultima vreme tomografia computerizată s-a impus cu autoritate pentru studiul ganglionilor retroperitoneali și mediastinali. Fiind total neinvazivă și cu mare putere de rezoluție, această metodă a devenit de neînlocuit în studierea clinică a cancerelor testiculare. În diagnosticul naturii tumorii testiculare, tomografia computerizată contribuie cu puțin, evidențiind doar structurile chistice ale teratoamelor.

Tot obligatorie pentru încadrarea clinică a cancerului testicular menționăm radiotomografia toracelui, capabilă să depisteze atît metastazele pulmonare oarecum caracteristice (în „lansator de baloane"), cît și adenopatiile metastatice mediastinale și retrocardiace.

Urografia intravenoasă este de asemenea. indispensabilă în protocolul de investigație al cancerelor testiculare, deoarece adenopatia importantă

Scanned with OKEN Scanner

periaortocavă poate determina împingeri în afară ale ureterelor, ureterohidronefroză sau mutism renal. De aici deducem că aspectul urografic normal nu exclude prezența metastazelor microscopice sau de volum mic ale ganglionilor prevertebrali.

Cea mai importantă investigație rămîne în mod indiscutabil biopsia testiculară, singura capabilă să precizeze diagnosticul. Tot ceea ce am menționat pînă aici este orientativ, sugestiv, posibil, probabil, niciodată cert. Certitudinea o dă numai examenul microscopic! Și pentru că tot am intrat în domeniul exclusivului, biopsia testiculară se execută într-un singur mod: pe cale inghinală (nu scrotală!!) se exteriorizează testicolul în plagă și (sub protecția clampării funicolului spermatic), se practică orhidotomia largă, care deschide testicolul ca o carte. Se recoltează țesut suspect și se așteaptă răspunsul histologic. Dacă aceasta confirmă cancerul, vom proceda așa cum vom discuta mai tîrziu. Eventual se poate descoperi un vas limfatic din componența funicolului spermatic, în care se va injecta lipiodolul ultrafluid pentru obținerea limfografiei. În caz contrar, se închide albugineea cu surjet de catgut și se repune testicolul în bursă.

Orice alt fel de biopsie, prin aspirație cu ac fin, prin puncție cu ac tăietor, etc., este nu numai insuficientă, dar și contraindicată pentru motive de securitate oncologică.

Între examenele facultative includem, fără a intra în prea multe detalii, următoarele:

— Echografia conținutului scrotal, care poate arăta dacă tumoarea investigată este echogenă sau transonică;

— Flebografia cavei inferioare arată modificări obstructive, datorită compresiunii exercitate de adenopatiile voluminoase sau trombotice doar în stadiile avansate.

Pe baza examenului clinic minuțios și a investigațiilor paraclinice obligatorii, se va putea aprecia extensia neoplasmului și stabili stadierea absolut necesară individualizării gestului terapeutic și stabilirii prognosticului.

6. Clasificarea stadială

Clasificarea „stenografică" în sistemul TNM este cea mai completă, fiind utilizată predominant în țările europene.

Mai simplă și mai accesibilă practicianului pare clasificația propusă de Boden, care recunoaște:

— stadiul I — maladia este limitată la testicol;

— stadiul II — extensie locoregională, cu adenopatie subdiafragmatică și nici o metastază viscerală;

— stadiul III — metastaze viscerale sau adenopatie supradiafragmatică.

Am subliniat în mod intenționat importanța dozărilor repetate și urmărirea curbei markerilor specifici. Ținînd seama că, în mod normal, curba descreșterii naturale este de înjumătățire la 5 zile pentru alfafetroproteină și de 24—30 de ore pentru fracțiunea beta a coriogonadotrofinei umane, înseamnă că în apro-

Scanned with OKEN Scanner

ximativ 10 zile după castrare curbele se normalizează (în cazul în care inițial au fost crescute). Persistența lor după castrare impune, fără nici o altă investigație și chiar în absența altor semne, clasificarea tumorilor testiculare în stadiul II biologic. Dacă persistența curbei anormale se constată și după evidarea ganglionară retroperitoneală completă, tumoarea va fi clasată în stadiul III biologic.

Atenție particulară trebuie acordată studiului histopatologic al ganglionilor retroperitoneali extirpați operativ.

Invazia ganglionară detectată exclusiv microscopic plasează tumoarea în stadiul II a.

Invazia macroscopică cu adenopatie mai mică de 5 cm situează cancerul testicular în stadiul II b, iar peste 5 cm în stadiul II c.

Aici este locul să notăm o particularitate a cancerelor testiculare. Dacă pentru tumorile cu o singură componentă histologică neoplazică metastaza va avea aceeași structură ca tumoarea primitivă, în cazul tumorilor cu mai multe componente histologice, metastaza poate avea o anumită componentă histologică față de tumoarea primitivă. De pildă, în cazul unei tumori testiculare de tip teratom + carcinom embrionar + seminom, metastaza ganglionară poate fi numai carcinomatoasă.

Să nu uităm că jumătate din toate tumorile testiculare sînt formate din mai multe componente histologice!

7. Particularități clinico-biologice

Înainte de a expune schemele terapeutice, rezumăm datele esențiale orientative:

Seminoamele apar cu predilecție între 30 și 50 de ani, reprezintă 35—70% din toate tumorile testiculare, sînt foarte radiosensibile și au perspectivă bună de viață, 92%—100% după 2 ani, 75%—85% la 15 ani.

Carcinoamele embrionare de tip adult au frecvență de 4%—40%, apar la vîrste mai tinere (20—30 ani), modifică foarte puțin gonadotrofinele, mai constant alfafetoproteinele, sînt radiorezistente, iar perspectiva de viață este mai scăzută (40% la 2 ani, 25% la 15 ani).

Carcinoamele embrionare de tip infantil se dezvoltă la vîrste mici (3 luni—3 ani), unde reprezintă 60% din tumorile copilului, cu aceleași influențe asupra markerilor biologici ca cele de tip adult și acordă supraviețuiri bune (70% la 15 ani).

Poliembrioamele sînt foarte rare, fără vîrstă preferențială și au prognostic rezervat (40% la 2 ani, nimic la 10 ani).

Choriocarcinoamele sînt foarte rare, apar între 10 și 30 de ani, modifică semnificativ gonadotrofina corionică și permit rare supraviețuiri (15% la 2 ani!).

Teratoamele se întîlnesc între 0 și 30 de ani, cu frecvență redusă la adult (4%—9%), crescută la copil (40% din tumorile infantile), cresc moderat gonadotrofinele și acordă supraviețuiri în 60% din cazuri la 15 ani.

Tumorile cu celule Leydig apar la toate vîrstele, sînt rare (1%—3%), se însoțesc de concentrații plasmatice crescute de androgeni și estrogeni, iar prognosticul tardiv rămîne

excelent după tratament (90% supravieţuiri la 15 ani).

Tumorile cu celule Sertoli se întîlnesc numai la adult, cu frecvenţă mică (2%) şi au acelaşi prognostic bun.

Tumorile cu celule granuloase, thecale şi gonadoblastoamele sînt foarte rare, apar la vîrstă tînără, în jur de 20 de ani, cu extremele un an şi 73 de ani. Prognosticul lor este fixat de componenta germinală.

Tumorile paratesticulare sînt rare şi au prognostic excelent, în timp ce limfoamele testiculare sensibile atît la radioterapie, cît şi la chimioterapie, au prognostic relativ bun (60% supravieţuiri la 2 ani) numai prin faptul că se dezvoltă la vîrste avansate (peste 60 de ani).

8. Diagnostic diferenţial

Despre diagnosticul diferenţial se pot spune foarte multe şi nu toate absolut necesare.

În afară de forma clasică descrisă, cancerul testicular poate îmbrăca forme acute pseudoinflamatorii, forma cu hidrocel sau cu manifestări hormonale, fără a mai vorbi de cancerul pe testicul reţinut intraabdominal şi care poate simula multe, de la ocluzia intestinală pînă la ruptura de organ parenchimatos. Amintim, pentru informaţie, şi cancerele dezvoltate din ţesutul seminomatos aberant retroperitoneal sau mediastinal, cu ambele testicule în bursă şi normale!!

Cele mai dese curse în care poate cădea clinicianul sînt cele aparţinînd altor afecţiuni intrascrotale care măresc volumul glandei, anexelor sau învelişurilor şi le modifică consistenţa. Diversele forme de epididimită cronică hipertrofică sau chiar acută, vaginalitele cronice, cu lichid clar, tulbure sau hemoragic, orhitele granulomatoase, micotice sau bacteriene, tumorile cordonului spermatic, chisturile de orice fel, toate pun probleme de diagnostic diferenţial nu uşor de rezolvat. Este de mirare cît de uşor se confundă hidrocelul sub tensiune cu cancerul testicular, eroare deloc gravă, dacă se pune indicaţia operatorie imediată. Inversul este însă dezastruos pentru viitorul bolnavului, astfel că în prezenţa *oricărui* hidrocel să ne amintim că „nu putem vedea actorul decît dacă tragem cortina"; cu alte cuvinte, să nu considerăm colecţia lichidiană vaginală benignă decît dacă transiluminaţia (diafanoscopia), echografia şi, în ultimă instanţă, explorarea chirurgicală ne-o dovedesc!

Medicul poate greşi relativ uşor, el poate întreprinde chiar un tratament antibiotic, antiinflamator sau de alt tip, pentru prezumpţia de orhiepididimită bacteriană, de pildă. Are şi motive: bolnavul este febril, scrotul cu pielea caldă, dureros, bolnavul tolerează greu examenul local. Greşeala începe, şi-i implică răspunderea cînd continuă tratamentul iniţiat, săptămîni sau luni de zile, deşi nu constată nici o ameliorare locală sau, dimpotrivă, leziunile progresează! Din acest motiv credem că este mai bine să ne îndoim de la început, să avem în minte permanent prezumţia de cancer şi să întreprindem explorarea chirurgicală, aşa cum am descris-o.

Scanned with OKEN Scanner

9. Tratament

Tratamentul va fi adaptat formei histologice și stadiului evolutiv. Rămînînd în continuare pe plan practic, terapeutul pregătește bolnavul pentru o intervenție chirurgicală de amploare. El începe cu explorarea testiculară, pe care o termină prin castrare înaltă, dar poate fi obligat să execute și limfadenectomia retroperitoneală bilaterală. Cele mai des întîlnite situații cu care se confruntă chirurgul sînt următoarele:

A executat orhidotomia exploratorie pe cale inghinală și biopsia extremporană arată seminom pur, pe care celelalte investigații îl plasează în stadiul I. Această situație se întîlnește în peste 70% din cazurile de seminom în momentul diagnosticului.

Chirurgul execută orhidectomia cu secționarea cît mai înaltă a funiculului spermatic, solicitînd anatomopatologului să examineze și tranșa de secțiune a cordonului. Dacă s-ar limita la această atitudine, numai jumătate din bolnavi se vor vindeca! Se recomandă deci radioterapia ganglionilor retroperitoneali și pe ambele regiuni supraclaviculare, administrîndu-se aproximativ 25 Gy în 3 săptămîni. La 5 ani, supraviețuirile pot atinge 100%.

Seminomul în stadiul II (20% din cazuri) se tratează la fel, dar iradiația retroperitoneală va suma o doză suplimentară de 10 Gy și în plus, vor fi iradiați și ganglionii mediastinali, pînă la doza de 20—35 Gy. Vindecările la 5 ani variază între 80% și 60%.

Seminomul în stadiul III (8% din cazuri) comportă schema de iradiație a stadiului II, completată cu chimioterapie asociată, după formula VAB III sau VAB IV.

Deoarece examenul histologic la gheață comportă unele erori inevitabile, se va face o nouă analiză a cazului la obținerea răspunsului anatomo-patologic definitiv, modificîndu-se planul terapeutic inițial în funcție de structura tumorii testiculare.

Carcinomul embrionar în stadiul I va fi tratat prin orhidectomie și evidare ganglionară retroperitoneală bilaterală, chiar dacă markerii arată curbe normale. Această atitudine este mai agresivă în comparație cu moderația altora, care propun castrare simplă și supraveghere, dar experiența noastră ne-a impus-o, deoarece am găsit invazii ganglionare retroperitoneale înalte, nedecelate nici de tomografia computerizată, chiar în cazuri cu tumori cu dezvoltare locală mică și cordon spermatic aparent normal.

În stadiul II (20—25% din cazuri) cu invazia ganglionară redusă, se va aplica schema de mai sus, completată cu iradiația cîmpurilor ganglionare retroperitoneale. Bolnavul va fi supravegheat prin tomografie computerizată și dozări biologice. Orice ascensiune (sau reascensiune) a curbei gonadotrofinelor și alfafetoproteinei impune chimioterapia asociată. Stadiul II cu invadare ganglionară importantă impune de la început quatorul castrare+limfodenectomie+iradiație+chimioterapie. Dacă masele ganglionare retroperitoneale realizează tumori voluminoase, inextirpabile cirurgical, se va proceda ca în stadiul III.

Carcinomul embrionar în stadiul III se tratează prin polichimioterapie + castrare. Sînt încă posibile supraviețuiri de 60% la 5 ani, dacă se

persevereză cu tratamentul citostatic combinat, bine condus și protejat.

Tumorile Leydig, care sînt chimio- și radiorezistente, vor fi tratate prin orhidectomie radicală și limfadenectomie retroperitoneală bilaterală.

Pentru tumorile Sertoli este suficientă orhidectomia radicală simplă.

Tumorile sarcomatoase beneficiază de orhidectomie radicală și chimioterapie specifică (citoxan, adriablastină, oncovin, dicarbazină).

*

Despre limfadenectomia retroperitoneală ne-am spus opinia (vezi „Tratatul de patologie chirurgicală"), formată din experiența (și erorile!) personale și din datele literaturii. În primul rînd, explorarea chirurgicală a spațiului retroperitoneal rămîne singura metodă credibilă pentru stadierea cancerului testicular, dar și pentru terapeutica lui (aceiași situație o întîlnim de fapt și în cancerele prostatice, vezicale sau uretrale).

Excizia chirurgicală a ganglionilor rămîne categoric superioară atît radioterapiei, cît și chimioterapiei, cu dezavantaje acceptabile, cum sînt limfocelul, hematoamele retroperitoneale, tulburările de ejaculație, plăgi ureterale etc. O tehnică chirurgicală îngrijită le poate evita pe toate, cu excepția suprimării ejaculației dacă se disecă la nivelul și cranial de pedicolii renali.

Operația Chevassu nu mai poate găsi apărători, deoarece diseminările încrucișînd coloana vertebrală sînt nu numai explicabile anatomic, dar și foarte frecvente.

Singura logică și eficace rămîne excizia bilaterală a ganglionilor retroperitoneali, executată după tehnica Campbele sau Stanbitz, cu sacrificarea inofensivă a arterei mezenterice inferioare.

Referitor la chirurgia metastazelor, rezultatele înregistrate pînă acum deschid o nouă perspectivă, cel puțin pentru metastazele pulmonare. Dacă sînt unice sau multiple, dar grupate, dacă nu manifestă progresiune rapidă sau dacă regresează incomplet și rămîn staționare după chimioterapie, se va practica exereza pulmonară, urmată de chimioterapie.

În general, chimioterapia trebuie aplicată minimum 18 luni, în cure trimestriale, sub protecția de leucovorină, masă eritrocitară, măsuri higienice etc.

Terapeutica tumorilor choriale constă aproape exclusiv în chimioterapie.

Tumorile testiculare la copil vor fi tratate predilect prin excizie chirurgicală și chimioterapie. Radioterapia, care poate determina întîrzieri de creștere, va fi rezervată cazurilor cu invazie importantă a ganglionilor retroperitoneali.

*

Deși am afirmat că tumorile maligne testiculare sînt cele mai agresive din cîte confruntă urologul, terapeutica asociată propusă a reușit, cu excepția choriocarinomului, rezultate remarcabile, cu vindecări și cu supraviețuiri durabile chiar pentru cele avansate. Totul rezidă în stabilirea precoce a diagnosticului; pentru aceasta este necesară nu numai creșterea competenței diagnostice a rețelei de medicină generală, dar și educația corespunzătoare nu numai a populației masculine, dar și a mamelor!

Scanned with OKEN Scanner

Capitolul 10

TUMORILE OVARULUI

PROF. I. CHIRICUȚĂ, S. MUNTEANU T.H. GAVRILESCU

Într-o lucrare care se referă la tumorile organelor endocrine, ovarele ocupă un loc aparte, deoarece în funcția endocrină sînt implicate numai anumite componente morfologice ale gonadelor. În mod practic, secreția hormonală a ovarului aparține celulelor granuloasei și celulelor tecii interne, deci celulelor cordoanelor sexuale și stromei gonadale. Cu toate acestea, orice tumoră ovariană poate fi analizată prin prisma implicațiilor endocrine, chiar dacă ea nu este o tumoră funcțională propriu-zisă, adică hormonosecretantă.

Considerăm deci justificată dezbaterea largă a problemelor legate de *tumorile epiteliale maligne ale ovarului,* nu numai fiindcă acestea reprezintă de fapt marea majoritate a cancerelor ovariene, ci și deoarece există cel puțin trei aspecte privind interferența epiteliului ovarian tumoral cu problemele endocrine și anume:

— între factorii epidemiologici ai cancerelor ovariene, tot mai des se menționează rolul protector al anticoncepției hormonale precum și al sarcinilor și alăptării, care realizează o perioadă mai lungă de repaus ovulator și, implicit, o incidență mai scăzută a epitelioamelor ovariene;

— în caracterizarea biologică a cancerelor ovariene se accentuează tot mai mult asupra prezenței și rolului *receptorilor citosolici de estrogeni și progesteron,* cu implicații majore în terapie și prognostic;

— în ultimii ani și-a făcut loc tot mai mult în tratamentul cancerelor ovariene o *terapie endocrină,* constînd fie din progestative în doze ridicate, fie din antiestrogeni, a căror valoare mai urmează însă să fie confirmată.

Avînd în vedere aceste considerații, pentru a satisface atît obiectivul prezentării problemelor legate de *marea majoritate* a cancerelor ovariene, tumorile epiteliale*, cît și obiectivul *expunerii detailate* a tumorilor cu capacitate secretorie hormonală, am împărțit acest capitol în două părți distincte:

(A) Tumorile epiteliale maligne ale ovarului (adică ceea ce în practică numim „cancerul ovarian") și

(B) Tumorile funcționale ale ovarului, în care am încercat să cuprindem toate situațiile tumorale care pot fi asociate cu secreția hormonală.

Privind în ansamblu tumorile ovariene, încă nici pînă azi nu avem o clasificare clinică, care să fie gene-

* 80 — 90% din tumorile maligne ale ovarului sînt tumori „epiteliale" (Young et al., 1982

ral acceptată, clasificare atît de necesară pentru diagnostic și tratament. Acest lucru se datorește faptului că:

— la nivelul ovarului se constată o mare diversitate histologică de tumori, avînd un comportament biologic foarte diferit;

— ovarul este sediul a numeroase procese proliferative fără caracter neoplazic, cum ar fi chistele funcționale, boala sclerochistică, chistele endometrioide, tecale, luteale etc.;

— ovarul reprezintă un organ-țintă pentru metastazele tumorilor primitive ale altor organe (tractul gastrointestinal, tractul genital, sînii), care clinic și chiar histologic pot simula un cancer ovarian;

— tumorile primitive ale ovarului, rareori se aseamănă țesutului de origine din care provin;

— atît tumorile ovariene primare, cît și cele secundare, se pot asocia cu producerea unor hormoni, biologic activi, simulînd unele sindrome clinice endocrine (Morrow, 1979).

Un alt aspect oarecum particular al tumorilor ovariene este lipsa unei delimitări precise între aspectul benign și cel malign, atît din punct de vedere clinic, cît și din punct de vedere histologic. Această situație, cu totul specială, se întîlnește mai ales în cazul tumorilor provenite din „epiteliul" ovarian, derivat din epiteliul celomic, care acoperă schița embrionară a ovarului (mezoteliul primitiv). Neoplaziile dezvoltate din acest epiteliu realizează tumori de tip glandular, adenoame respectiv adenocarcinoame, cu dispoziție chistică și/sau solidă, simplă sau papilară (vegetantă). Toate aceste forme anatomo-clinice îmbracă apoi aspecte diferite, care „imită" epiteliile care se dezvoltă din schița mülleriană, deci realizează tumori seroase, endometrioide sau mucoide, la care se mai adaugă unele forme speciale (formele nediferențiate, cancerul cu celule clare etc.). Ceea ce este însă esențial, este faptul că varianta benignă a acestor tumori se poate transforma, în orice moment al evoluției sale, în varianta malignă, că nu există nici un indicator clinic sau chiar histologic al acestui potențial de malignizare și ceea ce complică și mai mult lucrurile, între cele două situații „extreme" — benignă și malignă — există și o variantă „limită", așa-zisele tumori cu malignitate scăzută, tumorile „de graniță" („borderline"), care histologic sînt maligne, dar au o evoluție clinică care le apropie de tumorile benigne.

Din punctul de vedere al clinicianului, epidemiologia, simptomatologia, diagnosticul și pînă la un punct tratamentul tumorilor ovariene este unitar, indiferent de varietatea histologică și de eticheta de „benign" sau „malign". În legătură cu tumorile funcționale ale ovarului, atunci cînd am dispus de date suficiente, am analizat în special problema malignității (histologice și clinice) a acestor tumori.

Pentru a face o sistematizare cît mai cuprinzătoare a tumorilor ovariene*, vom recurge la criteriul histogenetic, prin prezentarea Clasificării Histologice Internaționale a tumorilor ovariene, recomandată de Organizația Mondială a Sănătății (Serov, Scully și Sobin, 1973), referindu-ne doar la tumorile maligne (după Young et al., 1982).

* Modul nostru de prezentare a materialului, impus de obiectivul acestui volum — „tumorile glandelor endocrine" — acoperă aproape în totalitate sfera tumorilor maligne ale ovarului și epuizează toate tumorile cu funcție endocrină.

Scanned with OKEN Scanner

CLASIFICAREA OMS A TUMORILOR OVARIENE MALIGNE

— *Tumori epiteliale comune*

- Tumori seroase maligne
  - Adenocarcinom, adenocarcinom papilar, chistadenocarcinom papilar
  - Carcinomul papilar superficial
  - Adenofibrom malign, chistadenofibrom
- Tumori mucinoase maligne
  - Adenocarcinom, chistadenocarcinom
  - Adenofibrom malign, chistadenofibrom
- Tumori endometriale maligne

  carcinoame:
  - Adenocarcinoame
  - Adenocantoame
  - Adenofibroame maligne, chistadenofibroame

  Sarcoame stromale endometrioide

  Tumori mixte (mülleriene) mezodermale: homoloage şi heteroloage.
- Tumori cu celule clare (mezonefroide)

  Maligne: carcinoame şi adenocarcinoame
- Tumori Brenner

  Maligne
- Tumori epiteliale mixte

  Maligne
- Carcinoame nediferenţiate
- Tumori epiteliale neclasificate

— *Tumori stromale şi de cordoane sexuale*

- Tumori cu celule granuloase-stromale

  Tumori cu celule granuloase

  Tumori din grupul tecoame-fibroame

  Neclasificate
- Androblastoame: tumori cu celule Sertoli-Leydig

  Bine diferenţiate
  - Androblastomul tubular, tumora cu celule Sertoli (adenomul tubular al lui Pick)
  - Androblastomul tubular cu depozite lipoidice
  - Tumora cu celule Sertoli-Leydig
  - Tumora cu celule Leyding, tumora cu celule din hil

  Cu diferenţiere intermediară

  Slab diferenţiate (sarcomatoide)

  Cu elemente heterologe
- Ginandroblastomul
- Nediferenţiat

— *Tumori cu celule lipoidice*

— *Tumori cu celule germinale*

- Disgerminomul
- Tumorile sinusului endodermal

Scanned with OKEN Scanner

- Carcinomul embrionar
- Poliembriomul
- Coriocarcinomul
- Teratoamele
  - — imature
  - — mature (chistul dermoid cu trasformare malignă)
  - — monodermale (struma ovarii, carcinoidul ş.a.) şi înalt specializate
- Formele mixte

— *Gonadoblastomul*

Pur

Mixt, cu disgerminom şi alte forme de tumori cu celule germinale

Scanned with OKEN Scanner

Capitolul 10.A.

TUMORILE EPITELIALE MALIGNE ALE OVARULUI

PROF. I. CHIRICUȚĂ, S. MUNTEANU

1. INTRODUCERE
2. EPIDEMIOLOGIE
3. EVOLUȚIA NATURALĂ ȘI UNELE ASPECTE ALE BIOLOGIEI PARTICULARE A CANCERELOR OVARIENE
   3.1. Date de histogeneză
   3.2. Evoluția naturală și căile de diseminare
      3.2.1. Calea peritoneală
      3.2.2. Calea limfatică
      3.2.3. Calea sanguină
   3.3. Unele probleme de imunologie
   3.4. Aspecte privind receptorii hormonali
4. SIMPTOMATOLOGIA ȘI DIAGNOSTICUL CANCERELOR OVARIENE
   4.1. Examenul clinic
   4.2. Examinări curente paraclinice și de laborator
   4.3. Aportul posibil al unor tehnici moderne de investigație
      4.3.1. Ultrasonografia
      4.3.2. Tomografia computerizată
      4.3.3. Limfografia
      4.3.4. Angiografia
      4.3.5. Laparoscopia
      4.3.6. Examenul citologic al lichidului peritoneal
      4.3.7. Analiza biochimică a lichidului peritoneal
      4.3.8. Teste de diagnostic biochimic extratumoral
      4.3.9. Teste imunologice
5. DIAGNOSTICUL STADIAL
6. TRATAMENTUL CANCERELOR OVARIENE
   6.1. Tratamentul chirurgical
      6.1.1. Principiile
      6.1.2. Chirurgia „de reducere"
      6.1.3. Tehnica
      6.1.4. Terapia adjuvantă actului chirurgical
      6.1.5. Reintervențiile de control
      6.1.6. Chirurgia paliativă
   6.2. Chimioterapia
      6.2.1. Monochimioterapia
      6.2.2. Calea de administrare
      6.2.3. Locul chimioterapiei în tratamentul complex
   6.3. Radioterapia
      6.3.1. Iradierea externă
      6.3.2. Folosirea radioizotopilor

Scanned with OKEN Scanner

1. Introducere

Cancerele ovariene cuprind un grup foarte heterogen de tumori însumînd 85—90% din totalitatea tumorilor ovariene maligne. Ele provin din punct de vedere histogenetic din „epiteliul" ovarian. Sînt tumori de tip glandular, deci *adenocarcinoame,* care pot fi macroscopic chistice și/sau solide, simple sau vegetante (endo- și/sau exochistice). Clasificările histogenetice moderne recunosc apoi o formă seroasă, mucinoasă (mucoidă), endometrioidă sau mixtă, precum și adenocarcinomul cu celule clare (mezonefroid) și cel nediferențiat. Fiecare din aceste forme anatomo-clinice are o variantă net malignă și una cu malignitate redusă („malignitate limită", „borderline malignancy") în care nu poate fi pusă în evidență invazia stromei iar comportamentul clinic le apropie mai mult de tumorile benigne. În sfîrșit, în ultimul timp, toate tipurile de adenocarcinome ovariene au fost subîmpărțite în mai multe grade de malignitate (G_1—G_3) după proporția crescîndă de celule nediferențiate.

Dacă la cele de mai sus adăugăm faptul că însăși varianta benignă a tumorilor epiteliale se poate transforma în orice moment al evoluției sale în varianta malignă, că nu există nici-un indicator obiectiv al acestui potențial de malignizare înțelegem de ce atît clinicianul — chiar cu abdomenul deschis — cît și anatomopatologul — cu piesa sub microscop — întîmpină uneori serioase dificultăți în stabilirea unui verdict diagnostic corect și în indicarea tratamentului celui mai adecuat.

În ansamblu, cancerele ovariene au un prognostic rezervat; ele sînt considerate drept cel mai sumbru capitol al ginecologiei oncologice: cu toatecă reprezintă mai puțin de 1/4 din cancerele sferei genitale feminine, prin letalitatea lor ridicată realizează aproape jumătate (47,0%) din decesele prin cancer genital la femeie (Barber — 1979).

2. Epidemiologie

Datele de *morbiditate* sînt surprinzător de sărace și incomplete. Un studiu relativ recent (Hiraiama, 1979) găsește variații geografice importante, plasînd Suedia ($15{,}1^0/_{0000}$) pe primul loc și Japonia ($2{,}8^0/_{0000}$) pe ultimul loc al unei largi scări de incidență. S-a mai remarcat (Ceaklin, 1965 ș.a.) că există o strînsă corelație între morbiditate și modul de viață, procesul de urbanizare fiind corelat cu incidențe semnificativ mai ridicate decît ariile rurale. Datele privind țara noastră (Panaitescu, 1976; Bolba, 1981) constată pentru Jud. Timiș (media anilor 1970—1972) o morbiditate de $7{,}9^0/_{0000}$, iar pentru jud. Cluj (media anilor 1974—1978), de $7{,}8^0/_{0000}$, prin care ne înscriem între țările cu o morbiditate medie a cancerului ovarian, la nivelul țărilor vecine: R. P. Ungară, R. P. Bulgaria, R. S. F. Jugoslavia.

Rata *mortalității* merge oarecum în paralel cu cea a morbidității, în sensul că pentru fiecare *trei* cazuri noi de îmbolnăvire se înregistrează *două* decese, ceeace exprimă *letali-*

Scanned with OKEN Scanner

tatea neobișnuit de ridicată a cancerelor ovariene. Pe o statistică colectivă întocmită de noi (Chiricuță, Munteanu, 1982) cuprinzînd 23.000 bolnave, supraviețuirea medie la 5 ani a fost de 31,3%, cu valori extreme de 16,7% și 36,0%.

În *concluzie*, incidența cancerului ovarian merge în paralel cu gradul de urbanizare și industrializare (obiceiuri, regim alimentar, mediu ambiant, etc) și este, așa cum remarcă numeroși autori, într-un proces de creștere lentă (Newhouse, 1977, Kolstad, 1977, Țvetanski, 1979, Silverberg, 1984). Dacă extrapolăm și la țara noastră tendințele observate pe plan mondial este de întrevăzut că, prin scăderea continuă a mortalității datorită cancerului uterin, importanța relativă a cancerului ovarian va crește în viitorul apropiat astfel încît pentru ginecologia oncologică acesta o să devină și la noi problema numărul unu.

S-au făcut numeroase încercări în vederea descoperirii unor *parametrii epidemiologici* care să permită individualizarea populației avînd un risc crescut de îmbolnăvire, dar concluziile sînt lipsite de fermitate și au cel mult o valoare orientativă. Se consideră că ar exista un risc crescut de îmbolnăvire în următoarele situații:

— vîrsta între 40—69 ani, cu un vîrf între 50—59 ani (lotul Inst. Oncologic, Cluj-Napoca, cuprinzînd peste 800 bolnave a avut o vîrstă medie de 50,4 ani);

— antecedente hereno-colaterale de cancer ovarian, mamar și al endometrului;

— antecedente personale de tulburări de ciclu menstrual, denotînd un grad de disfuncție endocrină ovariană;

— o perioadă de activitate genitală marcată de tendința la sterilitate, nuli-pauciparitate (concepție dificilă, relativ tîrzie după mai mulți ani de infertilitate, avorturi, nașteri puține);

— expunere mai tîrzie la bolile infecto-contagioase ale copilăriei, în perioada peripuberală; se atribuie în schimb un rol „protector" parotiditei epidemice;

— expunere la noxe exogene: pulberi de azbest, talc, iradiere repetată pe pelvis, etc.

— apartenența la grupa sanguină A/II.

Desigur acești parametrii, mult prea vagi, nu pot fi folosiți la preselecția unei populații *de risc* pentru cancerul ovarian. Dacă se ține însă cont că la naștere, fiecare fetiță are un risc de 5—7% de-a face în cursul vieții o tumoră ovariană și aproximativ 15% din aceste tumori vor fi maligne (DiSaia, 1975) este de înțeles că atitudinea medicului față de neoplasmele ovariene trebuie revizuită fundamental în lumina tuturor acestor date de epidemiologie prezentate mai sus.

3. Evoluția naturală și unele aspecte ale biologiei particulare a cancerelor ovariene

Ovarul, prin particularitățile dezvoltării sale ontogenetice complexe, conține în structura sa o multitudine de țesuturi, de proveniență foarte diferită, unele cu un potențial ridicat de malignizare. De aceea la începutul capitolului consacrat biologiei cancerelor ovariene se impune o scurtă trecere în revistă a histogenezei lor.

3.1. Date de histogeneză a cancerelor ovariene

Cancerele ovariene își au punctul de plecare din „epiteliul" ovarian (derivat din epiteliul celomic primitiv), care se continuă nemijlocit cu mezoteliul peritoneal. După Woodruff și TeLinde, 1969, cancerele ovariene nu ar fi din punct de vedere histogenetic epitelioame în înțelesul uzual al cuvîntului, pentru că nu se păstrează o relație specifică cu celula de origine, nici din punct de vedere histologic și mai ales în privința potențialului de creștere sau a modului de diseminare. Cancerul ovarian se dezvoltă deci din epiteliul de învelși al ovarului, dar acesta, prin originea lui comună din epiteliul celomic primitiv, este foarte înrudit cu mezoteliul peritoneal precum și limitantele epiteliale endocavitare ale întregului tract genital superior.

În altă ordine de idei, o serie de observații pe animale, atrag atenția asupra faptului că momentul ovulației ar constitui un puternic stimul proliferativ pentru epiteliul ovarian și dacă ovulația se repetă cu o frecvență ridicată (cum este cazul la om) ea ar putea să reprezinte factorul declanșant al unui proces carcinogenetic. Pe de altă parte la om, condițiile psiho-sociale fac ca majoritatea ovulațiilor să nu fie urmate de fecundație, impiedecînd astfel instalarea unei perioade naturale, fiziologice, protectoare de repaus ovulator (sarcină, alăptare). În schimb la mamifere, potențialul reproductiv se exercită la maximum, ducînd la lungi perioade de anovulație, ceea ce constituie un factor de protecție față de carcinoamele ovariene, foarte rare la acestea.

Recent Casagrande și col. (1979) reiau ipoteza *ovulației neîntrerupte* ca element pivot în histogeneza cancerelor ovariene. Ei constată că se constituie ca și un *factor protector* pentru cancerele ovariene:

— creșterea numărului de sarcini (chiar și cele neduse la termen);

— creșterea numărului de nașteri, urmate de alăptare;

— folosirea anticoncepționalelor care suprimă ovulația;

Privind datele de histogeneză a cancerelor ovariene se cuvine să amintim și despre relația posibilă dintre tumorile ovariene benigne și cele maligne, despre mult controversata „malignizare" a tumorilor ovariene benigne. Astfel, făcînd o sinteză a literaturii, Chiricuță (1981) găsește că riscul de malignizare este pentru chistele seroase de 30—50%, pentru cele mucinoase, de 8—10% iar pentru tumorile vegetante și papilare, de 28—45%. Ideea malignizării posibile a unei tumori benigne, care nu contravine „modelul" carcinogenetic enunțat mai sus, se bazează pe cel puțin două argumente incontestabile:

— *clinic:* tumori ovariene, avînd o existență (cunoscută) de mai mulți ani și toate caracteristicile benignității, la un moment dat încep să crească rapid, își schimbă consistența, își pierd mobilitatea, cu un cuvînt cîștigă amprenta unei tumori maligne (care se dovedește apoi prin laparotomie-biopsie);

— *histopatologic:* descoperirea în cadrul unor tumori ovariene clinic benigne a unor focare de transformare malignă incipientă și faptul că aproape tuturor tumorilor ovariene maligne le corespund o variantă benignă și una „intermediară" (borderline) sugerînd ideea de evoluție de la benign la malign.

Scanned with OKEN Scanner

3.2. Evoluția naturală și căile de diseminare în cancerul ovarian

Gravitatea ieșită din comun a cancerelor ovariene este subliniată de evoluția naturală foarte rapidă a bolii (netratate) sau de reapariția frecventă și dezvoltarea supraacută a unei recidive (după un tratament considerat radical), care depășesc cu mult ritmul evolutiv al celorlalte cancere ale sferei genitale iar supraviețuirea mediană în cancerul ovarian netratat se apreciază la 1,4 ani din momentul diagnosticului (Barber, 1979).

Un aspect particular al biologiei cancerelor ovariene este modul de diseminare. Se recunosc trei căi principale de diseminare: — calea peritoneală (cea mai frecventă); — calea limfatică și — calea sanguină.

3.2.1. **Calea peritoneală.** Cancerul ovarian are un adevărat *tropism*, probabil prin originea embriologică, pentru peritoneu și formațiunile sale anexe. Diseminarea peritoneală urmează căile uzuale prin care lichidul peritoneal, diversele particole, sînt vehiculate și depurate din cavitatea peitoneală și anume: în sens cranial prin spațiul parieto-colic drept către fața inferioară a hemidiafragmului drept. Vecinătatea apropiată de pelvis a marelui epiploon, a rectului, ileonului terminal în dreapta, a colonului sigmoidian în stînga, fac ca peritoneul acestor organe să fie precoce sediul unor diseminări secundare.

Pe măsura evoluției bolii, ovarul tumoral crește în dimensiuni, neoplazia se bilateralizează (printr-un mecanism incomplet elucidat*) iar însămînțările pe formațiunile peritoneale vecine devin tot mai numeroase, mai mari, uneori concrescînd cu tumorile anexiale. Relativ curînd în evoluția naturală a bolii se realizează un bloc tumoral fixat în pelvis, care cuprinde uterul, anexele și organe digestive și antrenează după sine compresiuni pe organele cavitare de vecinătate realizînd mai adesea un sindrom ocluziv. În felul acesta *cancerul ovarian debutează ca o neoplazie a organelor genitale, devine curînd o boală a peritoneului, dar într-o bună parte a evoluției sale este un cancer secundar al organelor digestive* (Chiricuță, Munteanu — 1974, Griffiths — 1978).

Diseminările pe peritoneul parietal, mai rar pe cel visceral, sînt la început de mici dimensiuni (miliare) dar curînd ajung la dimensiuni apreciabile fixînd tumora pelvi-abdominală la peretele abdominal. Aceste diseminări se aglomerează dealungul spațiilor parietocolice, cu precădere în dreapta (adevărate „șosele de diseminare" — Chiricuță) pînă pe fața inferioară a diagramului drept unde realizează tumori secundare de volum considerabil.

Însămînțările la nivelul marelui epiploon, apărute relativ precoce, converg spre realizarea unei adevărate platoșe epiploice care în final produce un sindrom ocluziv mai ales la nivelul colonului transvers.

* Intimitatea procesului prin care proliferarea malignă a epiteliului ovarian se „implantează" pe suprafețe seroase nu este bine cunoscută. Woodruff — 1969, susține că aceste implante nu sînt de fapt tumori secundare ci multiple focare primitive, în accepțiunea unei geneze multifocale a cancerului ovarian, cu dezvoltare simultană sau succesivă a unor cancere ovariene primitive din epiteliul ambelor ovare și mezoteliului peritoneal, sub acțiunea unui stimul carcinogenetic comun. Pledează pentru acest mecanism: frecvența bilateralității, precocitatea însămînțărilor peritoneale și frecvența recidivelor după o chirurgie aparent radicală. Această ipoteză nu a fost susținută și de alți autori.

Scanned with OKEN Scanner

Alteori diseminarea epiploică este mai discretă, ea pare a merge pe căile limfatice ale acestuia și realizează fie noduli răspîndiți în masa epiploonlui fie nodozități tumorale înșirate moniliform la nivelul ganglionilor marii curburi gastrice.

Interferența neoplaziei ovariene cu funcția digestivă în sensul celor arătate mai sus (vezi simptomatologia clinică), producerea revărsatelor seroase și consumul metabolic enorm cerut de masa tumorală în continuă creștere (poate nici o altă tumoră malignă nu produce, „cantitativ" vorbind, o masă tumorală atît de voluminoasă) alterază curînd starea generală, determinînd emacierea progresivă caracteristică cancerului ovarian, care contrastează cu volumul mare al abdomenului.

Din acest mod de diseminare rezultă cîteva consecințe practice important de cunoscut:

— tumori aparent strict localizate, la unul sau ambele ovare, trebuie considerate potențial diseminate, de unde necesitatea asocierii chimioterapiei ca tratament adjuvant imediat al chirurgiei pentru distrugerea eventualelor însămînțări microscopice, chiar în formele cele mai incipiente ale cancerului ovarian;

— tumorile exofitice, sau cele endofitice care se sparg spontan în timpul manevrelor de decolare, au un potențial ridicat de diseminare, scăzînd cu 20—30% procentul curabilității (Purola, 1968 Young, 1978).

— modalitățile atît de variate de diseminare impun o explorare minuțioasă a zonnelor predilecte de metastazare, posibilă numai printr-o laparotomie largă, de cele mai multe ori xifo-pubiană; laparotomiile „minime", estetice, inclusiv cele prin incizie Pfannenstiel trebuie abandonate;

— surse importante de diseminare, la început microscopică, unele structuri peritoneale trebuie incluse obligator în piesa de exereză chirurgicală, chiar cînd sînt aparent indemne: ligamentele largi, marele epiploon, peritoneul pelvin;

— peritoneul, care favorizează diseminarea în suprafață, ca niște „pete de ceară", reprezintă un timp relativ îndelungat o barieră în calea propagării neoplazei spre structurile subjacente. Această situație oferă chirurgiei posibilitatea unei ablații radicale cu largi decolări și sacrificii de peritoneu (adevărată peritonectomie) cu îndepărtarea în bloc a organelor genitale interne și a tumorilor pelviene pe *cale subperitoneală*.

3.2.2. **Calea limfatică** de diseminare a fost „redescoperită" relativ recent prin studiile limfografice și cercetările în legătură cu formarea ascitei. Se descriu trei modalități de diseminare limfatică:

a) calea ligamentelor lombo-ovariene, care drenează spre ganglionii aortico-cavi. Se apreciază că pînă la 20% din bolnavele considerate a fi în stadiul I au metastaze în acești ganglioni, iar în fazele terminale ale bolii, prinderea acestor ganglioni ajunge pînă la 60—80% (Musumeci — 1980, Chen și colab. — 1983);

b) calea mezoului ovarian și a ligamentelor largi drenează limfa spre ganglionii pelvini; pe calea ligamentului rotund sînt invadați ganglionii inghinali;

c) calea transdiafragmatică este principala cale de diseminare limfatică pentrucă 80% din fluidul peritoneal, normal sau ascitic, se drenează prin capilarele limfatice ale peritoneului subdiafragmatic (Feldman și Knapp — 1972, Bagley și colab. — 1973, Piver și colab. — 1978 ș.a.) spre un plex intradiafrag-

matic, de acolo spre plexul subpleural, canalele limfatice retrosternale, ganglionii mediastinali anteriori, marea venă limfatică și vena subclaviculară dreaptă. Această cale este cauza frecventelor însămînțări neoplazice pe fața inferioară a diafragmului (mai ales hemidiafragmul drept) uneori prezente chiar în stadiile incipiente ale bolii.

Caracteristic cancerelor ovariene este *formarea ascitei*. Din numeroasele date experimentale și clinice au rezultat mai multe ipoteze ale formării ascitei:

— creșterea permeabilității capilarelor peritoneale sub acțiunea unui factor ascitogen elaborat de celula neoplazică și creșterea tensiunii portale, ambele mecanisme realizînd o mărire a transudatului peritoneal;

— scăderea procesului de reabsorbție limfatică transdiafragmatică ca urmare a obstrucției barierei mezoteliu-endoteliu limfatic, inițial prin inflamație și ulterior prin trombi tumorali;

— asocierea ambelor procese: creșterea permeabilității pentru macromoleculele proteice la nivelul compartimentului capilar peritoneal și, în mai mică măsură, scăderea reabsorbției la nivelul limfaticelor transdiafragmatice, cu realizarea unui desechilibru între transudație și reabsorbție.

Legat de diseminarea limfatică și de prezența ascitei decurg o serie de importante *consecințe pentru practică:*

— pentru calea de diseminare spre ganglionii aortico-cavi, decurge importanța explorării preoperatorii prin limfografie și peroperatorii prin palpare, biopsie a ganglionilor accesibili sau marcarea adenopatiei inextirpabile în vederea unei radioterapii țintite;

— calea limfatică ar fi responsabilă, după unele ipoteze pentru bilateralizarea relativ precoce a cancerului ovarian. O serie de autori au atras atenția asupra scăderii supraviețuirii la 5 ani după intervențiile limitate la ovarul aparent bolnav, datorită metastazelor oculte (microscopice) în ovarul controlateral (Williams și Dockerty — 1976);

— importanța pentru diagnostic a examenului citologic din lavajul peritoneal și necesitatea tratamentului chimioterapic adjuvant actului operator (chimioterapia intraperitoneală);

— apariția ascitei semnifică caracterul generalizat al diseminării neoplazice de unde importanța pentru procesul de diagnostic a explorării minuțioase a zonelor predilecte de diseminare iar pentru tratament, importanța asocierii chimioterapiei sistemice cu cea intraperitoneală.

3.2.3. **Calea sanguină** de diseminare este responsabilă de metastazele la distanță, deobicei extraabdominale (pulmonare, cerebrale) dar și pentru cele intrahepatice. În general cancerele ovariene metastazează la distanță relativ tîrziu și rar, scena principală a dramei și finalul aparținînd cavității peritoneale.

3.3. Unele probleme de imunologie în cancerul ovarian

S-a constatat că între celula normală și cea canceroasă există diferențe antigenice. Printre primii antigeni identificați în tumorile umane spontane au fost cei de tip oncofetal: alfafetoproteina (AFP) și antigenul carcinoembrionar (ACE). Pentru cancerul ovarian un prim succes în această direcție s-a realizat în 1971 cînd Levi a dovedit la iepure specificitatea unor antigeni

Scanned with OKEN Scanner

tumorali (ATS) ovarieni într-un chistadenocarcinom papilifer. In 1973 DiSaia a evaluat la om efectul citotoxic al serului pacientelor de adenocarcinom ovarian și a constatat că acest efect a fost semnificativ la 5/8 bolnave dovedind astfel existența unor factor umorali specifici, anticorpii anti-ATS. În ultimii ani, cercetări efectuate la 5 laboratoare diferite, dar îndeosebi cele ale lui lui Bhattacharya și Barlow (1973, 1979, 1980) au adus excelente dovezi în favoarea unor ATS în cancerele ovariene punînd în evidență în plasma bolnavelor cu cancere ovariene 6 antigene numite OCAA și $OCCA_{1-5}$ („Ovarian Cancer Associated Antigen"). Dintre acești antigeni, OCAA este absolut specific chistadenocarcinomului seros al ovarului, ceilalți fiind mai puțin specifici. Complexitatea procesului de purificare a acestor antigeni și anticorpi anti-OCAA nu permite însă realizarea unui test simplu și expeditiv de diagnostic, iar concentrația acestora fiind direct proporțională cu masa tumorală, prin actualele posibilități de testare antigenică este puțin probabil să se realizeze un pas hotărîtor spre un diagnostic precoce. În schimb prin aceste cercetări s-a creiat suportul teoretic pentru o posibilă terapie imună specifică.

3.4. Aspecte privind receptorii hormonali în cancerele ovariene

Plecînd dela observația că determinarea concentrației receptorilor estrogeni (RE) și progesteronici (RP) citosolici în cancerul mamar, în mod cert, iar în cel endometrial foarte probabil, constituie indicatori în selecția bolnavelor pentru tratamentul hormonal, în ultimii 5 ani o serie de lucrări s-au axat pe studiul prezenței și semnificației biologice și clinice (terapeutice) a RE și RP în cancerele ovariene.

Legat de metoda folosită, de numărul de cazuri studiate, rezultatele sînt încă neconcludente, totuși unele observații sînt interesante și în perspectivă ar putea constitui un ghid util în tratamentul unor cancere ovariene.

Majoritatea autorilor consultați (ne referim doar la literatura foarte recentă, anii 1982—1984) arată că aproximativ 70% din cancerele ovariene sînt RE (+) și în jurul la 50% și RP (+) (Holt și colab. — 1979, 1981, 1983, Willcocks și colab. 1983 și Jolles și colab. 1983, ș.a.). În schimb epiteliile ovariene sănătoase și cele din tumorile ovariene epiteliale benigne au o concentrație foarte scăzută de receptori hormonali, sau chiar absentă (Lele — 1982, Vierikko — 1983). Spona și colab. 1983 confirmă aceste date și mai arată în plus o concentrație mai ridicată a cazurilor cu RE (+) și RP (+) în stadiile mai incipiente în raport cu cele avansate (42,6% față de 29,5%) precum și o incidență mai mare după vîrsta de 60 de ani în raport cu vîrstele mai tinere (63,0% față de 36,0%).

Există discrepanțe în privința concentrației RE și RP găsită la diferitele tipuri de tumori epiteliale ovariene. Dacă pentru Rendina și colab. — 1982, Kauppila și colab. — 1983, Leibach și colab. — 1983, concentrația receptorilor steroizi este semnificativ mai ridicată la tipul endometrioid față de toate celelalte tipuri histologice de cancer ovarian, pentru Quinn și colab. — 1982 concentrația cea mai mare a receptorilor s-ar găsi în tumorile seroase (mai ales RE) iar după Pollow și colab.

Scanned with OKEN Scanner

— 1983 concentrația acestor receptori este independentă de tipul histologic.

Toți autorii sînt de acord că concentrația receptorilor steroizi este proporțională cu gradul de diferențiere (Kauppila și col., Leibach și col. Quinn și col.) și că concentrația scăzută semnifică un cancer deobicei foarte avansat, inoperabil, nediferențiat, mai rezistent la tratament și cu o durată de supraviețuire semnificativ mai scăzută.

O serie de autori au încercat să coreleze concentrația receptorilor steroizi cu eventuale tratamente hormonale anterioare (Pollow și colab. nu constată sub acest raport diferențe semnificative între două loturi, tratate cu citostatice, cu sau fără tamoxifen), respectiv să selecționeze bolnavele pentru tratament hormonal pe baza concentrației acestor receptori. Astfel Jones și colab. — 1983 nu constată nici o corelație între procentul bolnavelor cu receptori pozitivi și rata răspunsurilor obiective la tratament hormonal. Martin — 1982 confirmă această observație, dar Rendina și colab. — 1982 arată că în cancerul de tip endometrioid (în care 81,3% au fost RE (+) și 72,1% și RP (+)) tratamente cu doze ridicate de progestative au realizat o regresie a tumorii în 53,5% din cazuri (toate receptorpozitive) și o supraviețuire excelentă, de 57,1% la 5 ani. Leibach și colab. arată la fel, tot pentru cancerul de tip endometrioid că titrul ridicat de receptori se însoțește de o durată mai lungă de timp pînă la realizarea unei rezistențe la tratament și implicit de o supraviețuire mai îndelungată.

Dacă aceasta este situația privind studiile privind receptori de estrogeni și progestateni, sînt foarte puține studii care au arătat existența și a altor receptori hormonali la nivelul ovarului tumoral. Rajaniemi și colab. — 1981 au găsit receptori ai LH (hCG), atît în unele tumori benigne cît și maligne, care ar putea semnifica un control gonadotrofic al acestor tumori, discutînd și o posibilă aplicație practică terapeutică.

În sfîrșit, cercetări de ultimă oră (Schwartz și col. — 1982 și Holt și colab. — 1983) afirmă că RE din cancerul ovarian leagă (3H) nohydroxitamoxifenul, deschizînd perspectiva tratamentului acestor tumori cu antiestrogeni.

Chiar dacă nu putem prelua *ad literam* afirmația lui Martin, că determinarea receptorilor hormonali în cancerele ovariene nu pote fi folosită ca un marker în monitorizarea tratamentului (hormonal), trebuie totuși să recunoaștem că studiile din acest domeniu sînt abia la început și că este posibil ca prin simplificarea tehnicilor de laborator, prin acumularea unei experiențe mai bogate, prin precizarea mai clară a semnificației receptorilor hormonali în biologia cancerelor ovariene, să asistăm în viitor la o ameliorare a rezultatelor tratamentului cancerului ovarian prin adăugarea la celelalte metode terapeutice și a unei hormonoterapii corect indicate.

*

Datele de biologie tumorală au realizat o serie de clarificări privind cancerele ovariene dau au rămas multe aspecte insuficient sau incomplet elucidate. Ele au adus însă un aport substanțial la numeroasele probleme ridicate de practică; am putea spune că tot ceea ce a constituit un progres în domeniul cancerului ovarian în ultimii ani, se datorește tocmai lărgirii orizontului de cunoaștere în *biologia* acestei localizări neoplazice.

Scanned with OKEN Scanner

4. Simptomatologia și diagnosticul cancerelor ovariene

Întreaga literatură de specialitate este unanimă în a aprecia că diagnosticul cancerului ovarian întîmpină numeroase dificultăți obiective, astfel încît în momentul punerii în evidență a tumorii, între 70 și 80% din bolnave se află deja în stadiile III—IV (boala diseminată înafara pelvisului sau cu metastaze la distanță). În prezent însă, chiar și cele mai noi cuceriri privind mijloacele de investigație (de ex. testele imunologice amintite mai sus) nu îndreptățesc speranța într-un succes notabil în viitorul apropiat. În aceste condiții întreaga responsabilitate pentru depistarea unei tumori ovariene, de dorit într-un stadiu cît mai incipient, continuă să cadă asupra *examenului clinic.*

4.1. Examenul clinic

Din nefericire cancerele ovariene nu au o simptomatologie care să permită un diagnostic precoce; ele nu își impun prezența dela început, așa încît descoperirea lor într-un stadiu incipient este mai curînd efectul întîmplării decît triumful unei metodologii științifice de investigație. Chiar dacă semnele clinice, tardive, care aduc pe bolnavă la medic, nu au nimic caracteristic, mai mult încă, sînt adesea *semne de împrumut* neavînd nimic comun cu sfera genitală: vag disconfort abdominal, balonări postprandiale, meteorism, constipație sau diaree, eructații, flatulență, ușoară scădere a apetitului. Aceste semne domină cu atîta autoritate tabloul clinic încît sînt mai adesea interpretate ca o dispepsie, apendicită cronică, sindrom duodeno-vezicular, etc. stări de boală atît de frecvent întîlnite la vîrsta cînd apare și cancerul ovarian. Pe bună dreptate susține Barber — 1979 că: „multe tumori ovariene au fost înecate într-o mare de bicarbonat" și firește s-a pierdut momentul unui diagnostic cît mai timpuriu.

Cu toate dificultățile legate de simptomatologia total necaracteristică a cancerelor ovariene, chiar avansate, examenul clinic rămîne principala modalitate practică de-a depista un cancer ovarian. Din păcate lipsa lui de acuratețe în diagnosticul precoce a rămas practic neschimbată în ultimele 2—3 decenii. Pentru a ieși din acest impas este necesar să fie reconsiderată întreaga problematică a diagnosticului clinic, plecînd de la ideea că *pentru a depista un cancer ovarian este în primul rînd necesar să ne gîndim la acesta,* chiar ținînd cont că în fazele incipiente este asimptomatic, și că ulterior se dezvoltă insidios o simptomatologie necaracteristică, cu numroase semne de împrumut, mai ales digestive sau cel mult simptome legate de prezența unei formațiuni tumorale abdominale. Aceste sipmtome, deadreptul derutante apărute în perioada perimenopauzală sînt foarte adesea puse de bolnavă pe seama tulburărilor de climax (se însoțesc în numeroase cazuri de tulburări de ciclu, mai ales prin exces). Atunci cînd acuzele digestive se accentuează, bolnava se adresează internistului, iar acesta ..... îi prescrie bicarbonat. De obicei bolnava ajunge la medicul ginecolog numai pe măsura exacerbării simptomelor din sfera pelvină: dureri, menometroragii, tenesme rectale, disurie, polachiurie, etc. Așa

Scanned with OKEN Scanner

stînd lucrurile este ușor de înțeles greaua responsabilitate care cade pe umerii primului medic care examinează bolnava, care este foarte des un medic de medicină generală, apoi internistul și ultimul ginecologul.

Ar fi naiv să credem că nu se fac erori chiar de către medicul de specialitate. O anamneză ginecologică de rutină și un examen ginecologic obișnuit, sînt adesea insuficiente pentru un diagnostic prezumptiv de cancer ovarian. Dimpotrivă, pentru descoperirea neoplaziei ovariene sînt necesare cunoștințe solide de ginecologie oncologică, cu atît mai mult cu cît se tinde spre un diagnostic mai precoce. Pentru aceasta este necesar:

— mai întîi, ca în fața unei asemenea simptomatologii, stufoase, deloc specifice, în care predomină acuzele digestive, la o femeie de peste 40 ani, *să ne gîndim și la posibilitatea unui cancer ovarian;*

— în al doilea rînd *să se evalueze cu mai multă atenție datele anamnestice* pentru a se recunoaște elementele care conferă calitatea de risc crescut de îmbolnăvire prin cancer ovarian;

— în al treilea rînd, *să se recunoască și să se evalueze cît mai corect orice masă tumorală pelvină.*

În legătură cu acest din urmă aspect, Johnson — 1979 arată că ginecologul apreciază incorect datele examenului obiectiv la aproape jumătate din bolnave, iar Piver și colab. — 1976, arată că 27% din cazurile de cancer ovarian, dintr-o serie continuă analizată de ei, au ajuns pe masa de operație fără un diagnostic prezumptiv de leziune ovariană și la numai 40% din cazuri s-a suspicionat preoperator un cancer al ovarului.

Toate aceste observații atrag atenția asupra necesității creșterii „vigilenței" oncologice în asemenea cazuri. Barber și Graber — 1979 arată că trebuie avută în vedere posibilitatea unui cancer ovarian incipient ori de cîte ori se descoperă un ovar chiar discret mărit de volum și cu atît mai mult cînd femeia respectivă se află în menopauză (așa numitul „sindrom de ovar palpabil în menopauză").

De aceea descoperirea unei mase tumorale pelviene trebuie să fie în mod obligator urmată de un atent proces de *diagnostic diferențial*. Pașii acestui proces ar putea fi rezumați după Johnson — 1979, astfel:

— diferențierea față de apartenența la:
  — organele tubului digestiv,
  — aparatul urinar,
  — formațiunile peritoneale intraabdominale,
  — peretele abdominal.
— excluderea în ordine a:
  — apartenenței uterine,
  — apartenenței anexiale extraovariene,
  — apartenenței ovariene, netumorale.

În momentul cînd s-a aformat prezumpția de tumoră ovariană, pentru diagnosticul de cancer ovarian, medicul trebuie să fie alertat de:
— prezența masei tumorale ovariene,
— reducerea mobilității (invadare neoplazică sau aderențe),
— suprafață neregulată,
— consistență inegală, de organ sau de chist,

— palparea unor formaţiuni în Douglas, dînd senzaţia de „sac cu nuci",
— relativa insensibilitate, contrastînd cu volumul mare,
— bilateralitatea,
— (masă tumorală omentală, tumori periombilicale, hepatomegalie nodulară, ascită, pleurezie)

Concluzia examenului clinic este esenţială pentru desfăşurarea ulterioară a procesului de diagnostic. Examenul clinic nu permite însă decît un diagnostic prezumptiv, de suspiciune. Diagnosticul definitiv aparţine histopatologului, ceea ce implică efectuarea unei *laparotomii*. Indicaţiile absolute ale laparotomiei diagnostice sînt, după Gusberg şi Frick, următoarele:

— orice masă tumorală pelviană perzistentă, apărută în menopauză şi în particular una anexială;
— o masă tumorală anexială la o femeie de orice vîrstă, care creşte progresiv peste limita celor 5 — 7 cm, într-un interval de timp scurt (maximum 2 — 3 luni);
— o masă tumorală anexială, de peste 10 cm. diametru;
— orice tumoră care nu poate fi diferenţiată între un chist şi un fibrom.

Uneori diagnosticul prezumptiv de cancer ovarian întîmpină dificultăţi chiar în faţa unui abdomen deschis. După Prem — 1978, criteriile macroscopice de diferenţiere între un chist benign şi unul malign sînt următoarele:

TABELUL I — **Aspectul macroscopic mai frecvent întîlnit în tumorile ovariene benigne şi maligne (după Prem, 1978)**

Benign	Malign
Unilateral	Bilateral
Capsula intactă	Capsula ruptă
Tumoră liberă, mobilă	Aderenţe la organele vecine
Suprafaţa netedă	Suprafaţa cu excrescenţe
Fără ascită	Ascită prezentă, mai ales hemoragică
Întreaga tumoră viabilă	Arii de hemoragie şi necroză
Suprafaţa netedă a peritoneului	Implante tumorale peritoneale
Aspect chistic	Aspcte semisolid, solid
Limitantă chistică netedă	Papile, vegetaţii intrachistice
Aspect uniform al tumorii	Aspect neuniform al tumorii

În *concluzie* diagnosticul clinic de cancer ovarian este un proces de mare responsabilitate, adesea anevoios, însoţit de numeroase capcane şi cu atît mai dificil cu cît se tinde spre un diagnostic mai precoce. El trebuie condus cu multă abilitate, competenţă şi răbdare, fără tergiversări inutile, avînd totdeauna în faţă ideea că orice tumoră ovariană apărută după 40—45 ani, trebuie mai întîi suspectată de neoplasm. Nu rareori însă numai o laparotomie diagnostică, indicată cu mai mult curaj, este în măsură să elucideze definitiv suspiciunea clinică a unui cancer ovarian.

4.2. Examinări curente paraclinice şi de laborator

Examenul clinic rămîne pivotul procesului de diagnostic dar insuficienţele şi limitele lui trebuie suplinite printr-o serie de examinări pa-

Scanned with OKEN Scanner

raclinice și de laborator. Ne referim în primul rînd la:

— unele *examinări uzuale*, cum ar fi rectoscopia, citoscopia, pielografia intravenoasă, examinări radiologice ale tubului digestiv cu mediu de contrast, radiografie toracică, scintigrafie hepatică, toate menite să ne dea informații despre relațiile de vecinătate ale tumorii ovariene, gradul ei de extensie loco-regională și de diseminare la distanță;

— setul de examinări sanguine, urinare obișnuite, teste ale funcției hepatice, renale, etc. în scopul caracterizării stării fizice și funcționale a întregului organism care urmează să fie supus unui îndelungat și anevoios proces terapeutic;

— *examinări specializate* menite să evidențieze unele efecte endocrine sau paraendocrine (în cadrul sindromului paraneoplazic);

Toate aceste investigații nu reușesc adesea să aducă un aport substanțial de noi elemente de diagnostic, dar ele pregătesc calea spre ultimul mijloc de investigație care este laparotomia.

4.3. Aportul posibil al unor tehnici moderne de investigație în diagnosticul cancerelor ovariene

4.3.1. **Ultrasonografia** (echografia) este folositoare pentru stabilirea localizării, volumului și consistenței unei mase tumorale pelvi-abdominale cu oarecare valoare în diferențierea unui chist benign de unul malign (dacă acesta are un diametru de minimum 3—4 cm) (Kobayashi, 1976, Meire, 1978, Goswamy și colab. 1983, Moyle și colab., 1983).

4.3.2. **Tomografia axială computerizată.** Concluzia celor mai recente lucrări (Breit, 1979, Lee și colab., 1978, Johnson și colab., 1983, Goldhirsch și colab. 1983 ș.a.) privind valoarea acesteia în cancerul ovarian este că are același indice de eroare ca și examenul clinic pentru regiunea pelviană centrală, dar este superioară în aprecierea situației de la nivelul pereților pelvini sau regiunii ganglionilor lombo-aortici: evidențierea, de la numite dimensiuni, a unor tumori metastazice parietale sau a unor adenopatii.

4.3.3. **Limfografia.** Se remarcă faptul că în peste 60% din cazurile de invazie a ganglionilor paraaortici, adenopatia nu este decelabilă clinic nici chiar cu abdomenul deschis, astfel încît limfografia cu toate imperfecțiunile ei devine o metodă utilă în aprecierea preterapeutică a gradului de extensie tumorală. Unii autori recomandă în plus o *biopsie-aspirație* peroperatorie a ganglionilor paraaortici sau chiar o *aspirație percutană*, printr-o tehnică specială (Dennick și col. 1980).

4.3.4. **Angiografia** (arterio- și/sau flebografia) ar putea contribui la o mai exactă apreciere preoperatorie a unei tumori ovariene. După Vintergalter și colab. 1972, la 20% din bolnave, datele flebografiei (asociată cu pneumopelvigrafie) ar aduce unele elemente de diagnostic în plus, dar pentru majoritatea autorilor, aceste metode sînt de excepție neîntrînd în uzul curent.

4.3.5. **Laparoscopia** (celioscopia, peritoneoscopia) a fost recomandată de numenroși autori (Dorangeon și colab., 1963, Zabarsky, 1976, ș.a.) pentru:

— aprecierea mai exactă prelaparotomică a gradului de diseminare tumorală;

— reevaluarea leziunilor după o etapă de chirurgie radicală, înaintea aplicării unei chimioterapii adjuvante;

Scanned with OKEN Scanner

— reevaluarea leziunilor în vederea evitării unui second-look inutil (Berek și colab. 1981).

În aceeași categorie de investigații intră și *culdoscopia*, avînd succese mai puțin importante decît celioscopia precum și numeroase limitări tehnice. Aceste metode nu au intrat în arsenalul investigațiilor de rutină în diagnosticul cancerelor ovariene, dar pot fi utile în monitorizarea post-chirurgicală a acestor bolnave.

4.3.6. **Examenul citologic al lichidului peritoneal.** Preconizat cu mult entuziasm în 1958 de către Keetel și Pixley, aceeași autori sînt în 1974 mult mai circumspecți în relatarea rezultatelor lor. În tumorile maligne citologia a fost pozitivă în 78,5%, negativă (fals negativă) în 16,5% și cu material insuficient în 5,0% din cazuri; (a existat un procent de 4,8% rezultate fals pozitive, deci o acuratețe globală în jurul lui 75—80%. Totuși punerea în evidență a celulelor maligne, de ex. printr-un aspirat al fundului de sac al lui Douglas (Zajicek, 1978):

- ridică suspiciunea sau confirmă existența unui cancer ovarian;
- permite uneori un diagnostic histopatologic prezumptiv;
- contribuie la o mai corectă încadrare stadială a bolnavei;
- indică un prognostic mai rezervat;
- indică un tratament mai diferențiat (chimio-radioterapia adjuvantă);
- are valoare în urmărirea postterapeutică; aprecierea insuficienței unor intervenții mai limitate, indică necesitatea unui second-look, etc.

4.3.7. **Analiza biochimică a lichidului peritoneal.** S-a constatat că o serie de substanțe chimice din lichidul peritoneal pot fi relevante pentru prezența unei tumori maligne ovariene primare sau recidivate postoperator. Aceste analize sînt improprii ca teste de secreening, nu sînt utile nici pentru diagnosticul inițial de cancer ovarian, dar pot fi folosite pentru monitorizarea bolnavelor în cursul tratamentului: indicarea necesității unui eventual second-look, a schimbării strategiei tratamentului, etc.

4.3.8. **Teste de diagnostic biochimic extratumoral.** Există cîteva teste biochimice extratumorale, cu oarecare „specificitate" în cancerele ovariene. Ele sînt însă metode de investigație, în prezent de excepție, mai adesea semnalări izolate ale unor cercetători: analiza *produșilor de degradare ai fibrinei* din ser, pozitivă la 72% din bolnavele cu cancer ovarian și numai la 4% din cele cu tumori benigne, analiza *concentrației haptoglobinei serice*, analiza *acidului sialic* și a *fucozei protein-conjugate* (Chiricuță, Bojan, Munteanu — 1983), analiza *izoenzimei Regan* (o varietate de fosfatază alcalină) sau a altor enzime *non-Regan*.

4.3.9. **Teste imunologice.** S-a amintit deja despre valoarea antigenilor oncofetali (AFP, ACE) a căror specificitate în tumorile ovariene este mediocră dar s-a arătat existența unor antigene specifice asociate chistadenocarcinomului ovarian, OCAA. Toate acestea pot fi folosite cel mult pentru monitorizarea tratamentului evidențiază posibilitatea apariției unor recidive înainte ca acestea să aibe o expresie clinică) și nici decum în scop diagnostic (Clarke și colab., 1982, Mooney și colab. 1982, Heerwaldt și colab. 1982, Waalkes și colab. 1982, Dietel, 1983, Benson și colab. 1983, ș.a.).

În *concluzie* problema diagnosticului (mai precoce) a cancerului o-

Scanned with OKEN Scanner

varian este încă nerezolvată. Multitudinea metodelor de investigație propusă, atestă indirect lipsa lor de eficiență și este greu să afirmăm că ne aflăm azi mai aproape de posibilitatea unui diagnostic mai timpuriu decît ne găseam în urmă cu 2—3 decenii. Trebuie deci să ne mulțumim în a exploata la maximum ceea ce ne pot da actualele mijloace de investigație și în primul rînd examenul clinic. *Îmbunătățirea metodologiei procesului de diagnostic, ceea ce implică anumite măsuri organizatorice dar mai ales schimbarea opticei medicilor privind acest capitol al ginecologiei oncologice, sînt în prezent singurele modalități practice de-a realiza o ameliorare a situației,* atît de sumbre, a *cancerelor ovariene.*

5. Diagnosticul stadial

Gradul de extensie reală a cancerului ovarian nu poate fi apreciat decît prin laparotomie (Young și colab. 1983). Există cel puțin patru surse posibile de eroare în încadrarea stadială, înainte de-a se fi deschis abdomenul:

— prezența unor metastaze subclinice în marele epiploon;

— prezența unor metastaze în zona peritoneului subdiafragmatic;

— diseminarea posibilă în ovarul opus;

— invadarea ganglionilor pelvini și paraaortici;

În aceste condiții stadializarea preterapeutică în cancerele ovariene include obligator laparotomia, care devine astfel ultimul act al procesului de diagnostic dar și primul act în secvența mijloacelor terapeutice.

Clasificarea stadială actualmente în uz a fost propusă de FIGO în 1961 și adăugită în 1975, și anume:

Stadiul I. — *Tumoră limitată la ovare*
- **Std. IA** — tumoră limitată la *un* ovar, fără ascită
  - — Std. IA*i* — fără excrescențe pe suprafața externă, capsula intactă
  - — Std. IA*ii* — cu excrescențe pe suprafața externă și/sau capsula ruptă
- **Std. IB** — tumoră limitată la *ambele ovare*, fără ascită
  - — Std. IB și IB ca mai sus
- **Std. IC** — tumoră ca la IA și IB, cu ascită sau lavaj paritoneal citologic pozitiv

Stadiul II. — Tumoră la unul sau ambele ovare cu *extensie la structurile pelviene*
- **Std. IIA.** — extindere și/sau metastaze la uter și/sau trompe
- **Std. IIB** — extindere la alte structuri pelvine
- **Std. IIC** — tumoră ca la IIA și IIB cu *ascită*

Stadiul III. — Tumoră la unul sau ambele ovare cu *metastaze în marea cavitate peritoneală*
- **Std. IIIA** — Metastaze înafara pelvisului și/sau în ganglionii retroperitoneali
- **Std. IIIB** — Tumoră limitată la pelvis dar cu invazia dovedită histologic a marelui epiploon și/sau jejun-ileonului

Stadiul IV. — Tumoră la unul sau ambele ovare cu *metastaze la distanță*
- **Std. IVA** — pleurezie dovedită citologic
- **Std. IVB** — metastaze în parenchimul hepatic

Categorie specială: cazuri neexplorate chirurgical, dar considerate ca neoplasme ovariene.

Scanned with OKEN Scanner

În legătură cu această clasificare stadială este bine să punctăm unele aspecte izvorîte din practica noastră care pot preta la erori de interpretare, chiar cu abdomenul deschis:

— spre deosebire de clasificarea stadială a majorității localizărilor neoplazice, unde înrăutățirea prognosticului merge în paralel cu stadiul, în cancerul ovarian variația gravității are un caracter exponențial, în sensul că numai stadiul I poate fi considerat ca incipient, după care deja în stadiul II boala trebuie considerată ca avansată și cu un prognostic foarte rău;

— în stadiul IIA reale dificultăți pot fi date de invazia concomitentă a uterului. Uneori nici chiar un examen histopatologic minuțios nu poate stabili originea tumorii primare. Credem că greșim, mai puțin dacă în aceste situații considerăm tumora primară ca fiind ovariană;

— foarte multe din „metastazele" hepatice, sînt în realitate însămînțări neoplazice pe capsula hepatică, deci stadiul III; metastazele hepatice sînt numai cele apărute în parenchim.

Aceste observații și încă altele, fac ca încadrarea stadială să întîmpine dificultăți obiective, dar majoritatea greșelilor de stadializare nu se datoresc unor greutăți de interpretare ci unui inventar superficial și incomplet al leziunilor. Într-un studiu pe 100 bolnave consecutive internate într-o instituție de specialitate după efectuarea unei laporotomii înafara acesteia, permite lui Piver și colab. 1976 să constate: numai 17% din bolnave au beneficiat de o incizie adecvată unei explorări minuțioase a abdomenului; explorarea pelvisului s-a efectuat în numai 77% a cazurilor; 10% din ovarele descrise ca normale sau atrofice erau de fapt sediul primar al neoplaziei; explorarea abdomenului și descrierea corectă a leziunilor extrapelviene s-a făcut corect în numai 24% din cazuri, 25% nu aveau nici o descriere, iar la 84% nu a fost explorată bolta diafragmatică. La 34% din bolnave, însăși intervenția chirurgicală s-a limitat la leziuni extra-ovariene.

6. Tratamentul cancerelor ovariene

Generalități

În prezent continuă să existe o mare diversitate de moduri de tratament în cancerul ovarian, ceea ce face foarte dificilă aprecierea și mai ales compararea rezultatelor. Foarte adesea ne întîlnim cu bolnave tratate absolut anarhic: dacă au ajuns mai întîi la un ginecolog, li s-a aplicat un tratament chirurgical; dacă au ajuns prima dată pe mîna unui internist, au făcut chimioterapie; dacă aceștia au constatat (foarte firesc) insuccesul tratamentului lor, au trimis bolnava să facă radioterapie.

În ultimii ani s-au cristalizat totuși cîteva concluzii ferme privitoare la tratament, devenite adevărate principii de conduită, cum ar fi:

— prioritatea tratamentului chirurgical asupra celorlalte mijloace terapeutice;

— necesitatea unui tratament individualizat, stadiul, complex, secvențial, repetat;

— superioritatea chirurgiei „agre-

sive", de reducere tumorală maximală, față de unele tehnici standard, de exereză limitată;

— necesitatea asocierii chimioterapiei (și/sau radioterapiei) adjuvante, locale și sistemice, în cure repetate;

— necesitatea respectării unei anumite secvențializări a mijloacelor terapeutice, în ordine: chirurgie — chimioterapie/radioterapie — reintervenție de control (second-look) — chimioterapie/radioterapie.

6.1. Tratamentul chirurgical

6.1.1. **Principiile tratamentului chirurgical.** Tratamentul chirurgical reprezintă, cu puține excepții, tratamentul primar și singură metodă terapeutică cu rezultate mai remarcabile, capabilă prin ea însăși să realizeze vindecări definitive, cel puțin în stadiile absolut incipiente ale bolii. De modul cum decurge acest tratament depinde în mare măsură soarta bolnavei.

6.1.2. Chirurgia cancerului ovarian trebuie să fie o chirurgie de **reducere tumorală** (chirurgie „agresivă", de „maximă exereză", de „exereză optimală", „debulking surgery"); anume, actul operator trebuie să năzuiască îndepărtarea, dacă nu completă, cel puțin a celei mai mari părți a leziunilor (Free et al., 1982; Averette et al., 1982; Hacker et al., 1983). Lăsînd tumori reziduale, inextirpabile, de maximum 1—2 cm (exereză optimală), este posibil ca acestea să fie „sterilizate oncologic" prin chimio- și/sau radioterapie Chiricuță, Munteanu, 1974; (Tobias, Griffiths, 1976; Smith, Day, 1979; Kapp, 1980, 1983; Wharton et al., 1983 ș.a.).

După cum s-a arătat, aproape două treimi din cancerele ovariene se află în momentul diagnosticului în stadiile II—III, în care, tumora încetînd să mai fie localizată la organul de origine, este diseminată în pelvis, respectiv în marea cavitate peritoneală, realizînd global o masă tumorală apreciabilă. Chirurgii oncologi au intuit demult (și în prezent s-a dovedit) *necesitatea de a îndepărta, dacă nu total, cel puțin cea mai mare parte din tumoră, decisivă fiind însă nu cantitatea de masă tumorală extirpată, ci cît a mai rămas în abdomen* (Goldhirsch și col., 1980).

6.1.3. **Ce înseamnă această chirurgie de reducere din punct de vedere al tehnicii operatorii?** Am arătat căile predilecte de diseminare a cancerului ovarian și faptul că se realizează o varietate foarte mare de forme ale extensiunii tumorale, precum și faptul că, inițial boală a ovarului, el devine în final o boală digestivă, determinînd sfîrșitul letal foarte adesea printr-o ocluzie intestinală. Atitudinea operatorului depinde în mare măsură de experiența lui de a face față oricărei probleme de chirurgie abdominală (digestivă, urologică, vasculară) și de a reduce la minimum riscul lezării organelor pelvi-abdominale care rămîn în afara ariei de exereză. În aceste condiții, întrebarea firească este: *cît de largă trebuie să fie radicalitatea actului chirurgical?* Cunoscînd posibilitatea metastazelor oculte în ovarul opus, peritoneul anexelor și marele epiploon, chiar din stadiul I clinic, se recomandă o *histerectomie totală* (subtotală) cu anexectomie bilaterală și rezecția marelui epiploon prin decolare colo-epiploică. În privința epiploonului, facem o singură excepție de la această tactică: cînd în prezența unei tumori ovariene stadiul I în timpul manevrelor operatorii se produce spargerea unei formațiuni chistice, lăsăm epiploonul pe

loc, pentru proprietatea lui de a „curăța" cavitatea peritoneală de celulele neoplazice, datorită existenței unui adevărat tropism al acestora pentru epiploon (proces probabil de natură imunologică). Epiploonul va fi extirpat în aceste cazuri cu ocazia proximei reintervenții de control. Pentru împlinirea dezideratului unei chirurgii de reducere optimală, va mai fi necesar să încercăm apoi, cu răbdare, *extirparea pe cît posibil a tuturor maselor tumorale macroscopice extraovariene* (în stadiile II—IV). Cum majoritatea bolnavelor ajung pe masa de operație într-un stadiu avansat al bolii, credem necesare unele lămuriri suplimentare.

În fața tabloului extrem de polimorf al bolii din aceste stadii, chirurgul este obligat să recurgă în aceste cazuri la o „chirurgie agresivă", extirpînd (atunci cînd tehnic este posibil și se întrevăd speranțe reale de ameliorare sau chiar de vindecare) zone largi anatomice, enterale, utero-anexiale, inclusiv numeroase tumori izolate pe peritoneul parietal sau visceral. De asemenea, în stadiul II și uneori în stadiul III sîntem nevoiți să extirpăm întreg peritoneul pelvin cu însămînțările neoplazice respective, în bloc cu uterul și anexele, realizîndu-se o „histerectomie subperitoneală" propusă de noi încă din 1958 și recomandată și de numeroși alți autori (Hudson, 1968; Munnell, 1969; Griffiths, 1978). Pentru extensiunile tumorale extrapelviene nu mai există practic o chirurgie standardizată. Actul chirurgical devine strict individualizat și el trebuie să fie *rezultanta rezonabilă dintre dorința de a îndepărta cît mai mult din masa tumorală* — cu minimum de risc pentru bolnavă — *și posibilitatea unei terapii adjuvante eficiente* (chimio- și/sau radioterapie) (Barber, 1979; Blyte și col., 1982).

Există, desigur, numeroase situații în care continuarea actului operator, în sensul celor arătate mai sus, este total contraindicată, intervenția limitîndu-se la o simplă *laparotomie exploratorie* (cu recoltarea unei biopsii) sau la o *operație paliativă minimală* (derivații interne, anus iliac, rezecții parțiale de intestin) pentru rezolvarea unei ocluzii.

Așa cum se înțelege, în accepțiunea actuală, chirurgia cancerului ovarian (chirurgie agresivă, de reducere tumorală optimală etc.) este clar că ea a încetat să mai fie o *chirurgie ginecologică exclusivă*, ea devenind o mare chirurgie obdominală (peritoneală, digestivă, vasculară), accesibilă numai unor specialiști antrenați și mai ales familiarizați cu problemele atît de complexe de biologie, diagnostic și tratament ale ginecologiei oncologice.

6.1.4. A devenit de asemenea clar că **exereza chirurgicală**, *oricît de largă ar fi ea, nu crează sentimentul de securitate oncologică absolută, nici măcar pentru stadiul I al bolii.* Există temerea, și nu fără temei, că celulele neoplazice exfoliate în marea cavitate peritoneală pot oricînd genera noi tumori. După Young, Fisher (1978), 21% din bolnavele în stadiile I—II prezintă metastaze în ganglionii lomboaortici, iar după Bagley și col. (1975) 3/5 din aceste bolnave prezintă metastaze subdiafragmatice. În fine, analiza supraviețuirii la 5 ani a cazurilor considerate absolut incipiente (în limitele metodelor curente de investigație) indică un procent de decese de 25—30% atunci cînd s-a practicat o chirurgie de exereză exclusivă. Toate acestea au impus cu necesitate *asocierea la actul operator*, chiar din primul stadiu al bolii, a chimio- și/sau radio-

Scanned with OKEN Scanner

terapiei, de unde rezultă un alt principiu de bază al tratamentului chirurgical în cancerul ovarian, *obligativitatea terapiei adjuvante* (Villasanta, 1968; Griffiths, 1972, 1978; Chiricuță, Munteanu, 1974; Smith, Rutledge, 1975; Piver, Barlow, Lele, 1978; Dembo et al., 1982 etc.). În felul acesta, tratamentul adjuvant face deci parte intrinsecă din prima etapă terapeutică a cancerului ovarian, chiar și a celui incipient.

6.1.5. **Reintervențiile de control.** În pofida unor intervenți primare extensive, multe bolnave sînt totuși pierdute prin metastazele cancerului operat. Plecînd de la această observație, Wangensteen și col. (1951, 1954) propun ideea unor reintervenții de control (în denumirea anglo-saxonă „second-look"), avînd rolul să extindă efectul favorabil al chirurgiei primare, prin descoperirea precoce (înaintea percepției clinice și/sau laparoscopice) a unor recidive tumorale, care ar putea fi tehnic extirpate. Numeroși autori au îmbrățișat în prezent această metodă (Webb și col., 1982; Averette et al., 1982; Copeland și col., 1983);

Principial, aceste reintervenții de control ar urma să se facă la 6 luni, maximum un an, la bolnavele asimptomatice. Teoretic ele pot fi repetate de mai multe ori, dar practic ne limităm la 2—3 intervenții, după care se instalează un sindrom aderențial care crează mari dificultăți tehnice, cu atît mai mult, cu cît în secvența mijloacelor terapeutice folosite a intervenit și raditoterapia (externă sau radioizotopi intraperitoneal).

În ultimul timp, în cadrul tratamentului secvențial, complex, al cancerului ovarian, se recomandă efectuarea unui second-look numai după terminarea unei cure complete, de 10—12 serii de chimioterapie, cînd prin efectuarea unei „stadializări finale" (end staging) se hotărește suprimarea chimioterapiei, dacă nu mai există leziuni macroscopice (și citologice) abdominale, sau dacă mai există, se tentează o chirurgie ablativă, schimbarea schemei de chimioterapie sau radioterapie (Schwartz, 1983).

Prin extensiunea termenului se mai vorbește, uneori incorect, de un „second look" de „necesitate", reintervenție impusă de apariția la limita percepției clinice a unei recidive sau metastaze, sau ivirea unei complicații. În aceste cazuri nu mai așteptăm trecerea unui interval de timp de 6 luni, ci intervenim cît mai curînd posibil, chiar la 2—3 luni de la ultima operație.

Eficacitatea reintervențiilor de control depinde, ca și în cazul chirurgiei primare, de amploarea chirurgiei reductive, cu alte cuvinte de posibilitatea de a îndepărta total, sau de a lăsa pe loc tumori reziduale de dimensiuni cît mai mici, care să poată fi eventual distruse prin chimio- și/sau radioterapie.

Indicația unui second-look întîmpină uneori opoziția femeii, care se simte perfect sănătoasă. Chirurgul va trebui să ducă o abilă și insistentă muncă de lămurire pentru a obține acceptiunea bolnavei. Dimpotrivă, cînd reintervenția este impusă de apariția unei recidive sau complicații, munca de lămurire este mult ușurată și de faptul că bolnava are sentimentul că nu este abandonată, că „se mai poate face ceva în ajutorul ei".

6.1.6. **Chirurgia paliativă în cancerul ovarian.** Există situații cînd intervenția chirurgicală se restrînge de la început la un act paliativ, sau o asemenea atitudine se impune cu ocazia uneia din reintervențiile de control. În marea majoritate a aces-

Scanned with OKEN Scanner

tor cazuri este vorba de o ocluzie intestinală produsă prin evoluția neoplaziei. Sîntem în fața unor situații disperate cînd decizia căii de urmat trebuie să fie strict individualizată. Există cîțiva factori corelați în mod deosebit cu un prognostic defavorabil, deci cu o intervenție paliativă, limitată:

— emacierea masivă a bolnavei;

— refacerea rapidă a revărsatelor seroase;

— ileusul înalt;

— ineficacitatea agenților chimioterapeutici primari și/sau secundari;

— suprainfectarea tumorii;

— asocierea unei ocluzii intestinale de colon, cu fistule interne, sedii tumorale multiple, prezența de mase tumorale retroperitoneale sau mezenterice.

În concluzie, complexitatea tratamentului în cancerul ovarian, în care chirurgia reprezintă doar *o latură,* impune cu necesitate ca ginecologul (chirurgul) să aibă o viziune largă asupra bolii, să înțeleagă că neoplasmul ovarian cere o *colaborare multidisciplinară,* o muncă de echipă, nu numai în momentul primei decizii terapeutice, ci pe tot parcursul tratării și urmăririi bolnavei.

6.2. Chimioterapia în cancerul ovarian

Așadar, chirurgia singură nu reușește să rezolve integral și definitiv tratamentul cancerului ovarian, datorită unor surse multiple de recidive și metastaze.

Apariția chimioterapiei părea să fie soluția ideală, atît pentru cancerele incipiente, ca tratament adjuvant al chirurgiei, mai ales în aplicație intraperitoneală, cît mai ales pentru cele mai avansate, multe inoperabile, unde rolul chimioterapiei pe cale sistemică se anunța chiar precumpănitor. Anii '50 și '60 sînt marcați de un adevărat „iureș" al chimioterapiei în cancerul ovarian, fie în aplicații locale, în cavitățile seroase, pentru „secarea" ascitei sau pleureziei, fie pe cale generală, sub formă de monochimioterapie sau combinații de citostatice (polichimioterapie). Succesele anunțate de unii autori nu au fost confirmate însă de alții, numărul bolnavelor din diferitele serii cazuistice era de cele mai multe ori mic și, în plus, chiar în cadrul aceleiași instituții medicale, tactica tratamentului cu citostatice a variat în limite foarte largi, în funcție de preferințele de moment, de drogurile disponibile, de doze, de calea de administrare, de locul chimioterapiei în strategia tratamentului complex. Chiar și modul de apreciere a rezultatelor a fost foarte diferit; unii s-au orientat după durata supraviețuirii la 6 luni, 1, 2, 3 sau mai mulți ani, alții după răspunsul obiectiv (complet sau parțial) și/sau subiectiv și acestea la rîndul lor apreciate prin examen clinic, laparoscopic sau laparotomic etc.

După anii '70, toate marile centre care se ocupă de tratamentul cancerului ovarian a trebuit să recunoască, că într-adevăr, chimioterapia este o achiziție remarcabilă în terapie, dar nimeni nu a putut admite că a găsit drogul ideal. S-a inaugurat astfel seria trialurilor randomizate, care au început deja să ajungă la unele concluzii interesante.

6.2.1. **Monochimioterapia,** tratamentul cu un singur drog, a dominat scena chimioterapiei cancerului ovarian timp de aproape două decenii. Cel mai activ grup de agenți citotoxici s-a dovedit acela al *alkilanților,* cu o rată de răspunsuri obiective pînă la 50%. Cure repeta-

te au reuşit să controleze boala în stadii avansate chiar mai mult de 2 ani (10—15% din bolnave). Drogurile folosite au fost: *melphalanul,* cu o rată a răspunsurilor obiective de 35,6% pe o statistică colectivă a 15 autori, întocmită de noi (Munteanu, Omura şi col., 1983), *chlorambucilul, ciclophosphamida* (endoxanul), cu o rată de răspunsuri obiective de 40—50%, dar cu toxicitatea cea mai redusă, *tio-tepa* (girostanul) etc. În principiu, la cazurile avansate la care se referă îndeobşte literatura citată, drogurile s-au administrat, dacă au fost eficiente, în serii repetate, la intervale regulate, pe cale sistemică, pînă la apariţia unor efecte toxice sau a unei chimiorezistenţe. Dacă s-au dovedit ineficace, s-au înlocuit cu un alt drog, de obicei nealkilant sau prin polichimioterapie.

Nealkilantele se administrează de obicei ca medicaţie de „a doua linie", atunci cînd alkilantele s-au dovedit ineficace. S-au încercat, cu oarecare succese: 5-FU, methotrexatul, hexametilmelamina, Cis-Platinum (II), vinblastinul etc. şi cu rezultate foarte modeste BCNU, CCNU şi chiar preparate progestative (Tobias-Griffiths—1976, pe o statistică colectivă, constată unele rezultate obiective parţiale în jurul la 35—40% din bolnave).

Concluzia unanimă este că folosirea „în a doua linie", deci după creerea unei rezistenţe la alkilanţi, a unui singur drog (nealkilant), oricare ar fi el, dă rezultate slabe şi în aceste condiţii se recomandă cu precădere **polichtimioterapie** (Hernandez şi col., 1983). Este aproape imposibil o sistematizare a asocierilor de droguri folosite, a dozelor, a ritmurilor de administrare. Reţinem însă că drogurile care apar cel mai frecvent în diversele scheme folosite sînt: ciclophosphamida, adriamycina, melphalanul, thio-tepa, dar mai ales Cis-platinum (II), deci o combinaţie de alkilante cu nealkilante, care se aplică în cure dte 4—5 zile, cu pauze de o săptămînă (2—3 cure), după care se repetă din 2 în 2 luni întreaga schemă, timp de 1 1/2 an — 2 ani sau pînă la apariţia unor efecte toxice sau a rezistenţei (Cohen şi col., 1983).

6.2.2. **Calea de administrare.** Datele prezentate mai sus se referă exclusiv la *chimioterapia sistemică,* modalitate de tratament care se sprijină pe ideea că neoplasmul ovarian este mai adesea generalizat şi că, de fapt, chimioterapia ca tratament adjuvant are tocmai menirea să acţioneze dincolo de cîmpul exerezei chirurgicale, sau asupra leziunilor reziduale. În aceste condiţii, încă de la începuturile chimioterapiei calea de *administrare intraperitoneală* (cu intenţie de tratament profilactic, pentru distrugerea diseminărilor microscopice în stadiile incipiente, sau curativ, în stadiile avansate) s-a impus ca fiind foarte logică şi de atunci a cunoscut o lungă istorie de succese apoi de denigrare şi de reactualizare în anii din urmă. În experienţa noastră de peste 3 decenii au fost numeroase cazuri la care cu ajutorul unor doze repetate de thio-tepa (30—60 mg girostan), tot la 7—10 zile, în funcţie de situaţia hematologică şi de ritmul refacerii revărsatului peritoneal sau pleural s-a reuşit completa „secare" a ascitei (pleureziei), sterilizarea însămînţărilor seroase diseminate şi realizarea unor supravieţuiri durabile la bolnave care iniţial păreau fără speranţă.

Pentru situaţii cu totul speciale, Cavanagh, Parker ş.a. recomandă *perfuzia intraarterială* pelvină cu citostatice (methotrexat, vincristină), dar cu efecte minore, cu nume-

Scanned with OKEN Scanner

roase dificultăți de tehnică și incidente legate de repetarea cateterizării arteriale.

6.2.3. **Locul chimioterapiei** *în strategia tratamentului complex*. Ținem de la început să precizăm că poziția actuală este foarte diferită de cea de acum 10—15 ani; ani în șir de exemplu, *debutul* tratamentului cancerului ovarian (cel puțin în formele ascitice) a fost prin chimioterapie, în ideea că secarea ascitei ar crea condiții superioare de operabilitate. Azi, debutul tratamentului este exclusiv chirurgical, chimioterapia avînd doar un rol adjuvant, deoarece s-a constatat că aceasta acționează numai în prezența unei mase tumorale minimale (deci după o chirurgie de reducere optimală).

Astfel, *în stadiile I—II*, după o chirurgie de exereză optimală (care a reușit să îndepărteze total leziunile sau să lase cel mult tumori reziduale de mici dimensiuni, sub 1—2 cm), la sfîrșitul actului operator, după prealabila novocainizare a cavității peritoneale (pentru abolirea unor reflexe cu punct de plecare peritoneal), se aplică 30—50 mg thio-tepa. Dozele se pot repeta prin paracenteză, în funcție de tabloul hematologic, la intervale de 7—10 zile, de încă 1—2 ori în cursul atacului terapeutic inițial. Cu ocazia reintervențiilor de control se va proceda la fel.

În *stadiile III—IV*, după realizarea unei intervenții de maximă exereză, dar numai atunci cînd nu s-au practicat și suturi pe organe cavitare, se procedează ca mai înainte, cu efecte bune privind diminuarea sau secarea ascitei. Cînd s-au efectuat intervenții pe organele digestive sau au rămas pe loc tumori reziduale voluminoase, cu numeroase cloazonări ale cavității peritoneale, se renunță la chimioterapia intraperitoneală. În aceste situații se practică o chimioterapie sistemică, după una din numeroasele scheme amintite mai sus. Pentru această categorie de bolnave, un tratament citostatic local mai vine în discuție numai în cazul unei pleurezii neoplazice care poate fi tratată cu succes prin evacuări și instilații repetate cu endoxan și/sau girostan.

În concluzie, chimioterapia în cancerul ovarian își are locul bine stabilit, iar aplicarea ei nu poate fi „întîmplătoare", ci trebuie să urmeze cîteva idei directoare și anume:

— necesitatea unui tratament complex, secvențial (Chiricuță, Munteanu, 1974; Piver, Tobias, 1976 Griffiths, 1978 Smith, 1979 Decker, 1933 ș.a.), care apelează, în ordine, la: chirurgie-chimioterapie-reintervenție de control — chimioterapie și radioterapie;

— chimioterapia se impune ca tratament adjuvant chiar din primul stadiu al bolii și devine preponderentă în stadiile avansate;

— în stadiile incipiente este mai logică chimioterapia locală; în cele avansate, fie în scop curativ, fie paliativ, se recomandă chimioterapia sistemică;

— efectele chimioterapiei sînt superioare cînd tumorile sînt de mici dimensiuni, cînd se administrează în doze optimale, repetate la intervale regulate; polichimioterapia este superioară monochimioterapiei, iar alkilantele dou mai multe răspunsuri obiective decît nealkilantele;

— chimioterapia are o serie de neajunsuri imediate (depresiune hematologică, imunologică) sau tardive (s-au citat cazuri de leucemie acută nelimfocitară) de care trebuie să se țină cont.

Scanned with OKEN Scanner

6.3. Radioterapia în tratamentul cancerului ovarian

Părerile privind *oportunitatea* și *locul* radioterapiei în tratamentul cancerelor ovariene sînt încă controversate. După unii, radioterapia ocupă un loc *major* în tratamentul complex, aceasta fiind considerată ca o *alternativă* a chimioterapiei; după alții, rolul acesteia este mai degrabă modest și nu vine în discuție decît *împreună* cu chimioterapia, pe care o poate precede sau succede, în timp ce alții îi neagă orice rol în tratament.

Într-un studiu de sinteză (Perez, 1975) care rezumă aproape întreaga literatură pînă în 1972 (peste 50 lucrări majore), autorul constată:

— din 50 de lucrări, 22 au utilizat aparatură de ortovoltaj, 8 de megavoltaj, 10 ambele, 3 radioizotopi, 13 asocierea iradierii externe cu radioizotopi intraperitoneali, 7 radiu intrauterin; în 8 studii tipul iradierii nu a fost precizat;

— unii au iradiat exclusiv pelvisul (35 autori), alții exclusiv marea cavitate abdominală și alții ambele, folosind doze foarte mici (1—2 000 rad), foarte mari (5—6 000 rad) sau moderate (2 500—4 500 rad);

— aprecierea rezultatelor: 18 studii socotesc iradierea eficace, 12 o consideră eficace numai în stadiile avansate, 7 studii o acceptă numai ca un tratament paliativ, iar 8 studii îi atribuie o eficacitate îndoielnică sau chiar nulă; 6 rapoarte se abțin de la orice apreciere.

Cu toată această diversitate de opinii și tehnici, rezultatele unor trialuri randomizate prospective, în care au fost „opuse" mai multe metode de iradiere, cu chirurgia izolată sau asociată chimioterapiei (din nefericire, din motive de simplificare a studiului a fost vorba de cele mai multe ori de monochimioterapie), s-a ajuns în anii din urmă la unele clarificări care plasează radioterapia în cancerul ovarian într-o nouă perspectivă (Fletcher, Dembo și Busch, 1982 Powlis et al., 1982). A devenit astăzi clar că:

— *iradierea exclusivă* este principial sortită eșecului; dozele tumoricide care s-ar putea asigura pe întreaga arie a abdomenului, sînt limitate de toleranța țesuturilor normale și a organelor critice (ficat, rinichi). Radioterapia este practic limitată la tumori izolate, de mici dimensiuni, deci numai ca *tratament complementar* al chirurgiei de exereză (Greiner și col., 1982; Dembo și col., 1982, Dembo, 1983);

— rata insuccesele *radioterapiei adjuvante* (în stadiile I—III, fără tumori reziduale postoperatorii macroscopice), este datorată, în primul rînd, substadializării bolii. Această situație ar putea fi preîntîmpinată prin extinderea cîmpului de iradiere pe întreaga arie de diseminare posibilă, dar în condițiile dozelor tumoricide necesare și a fracționării convenționale ar rezulta o inacceptabilă creștere a frecvenței complicațiilor intestinale;

— *doza tumoricidă depinde de dimensiunea leziunilor reziduale:* doze de 50 Gy ar fi suficiente pentru controlul diseminărilor tumorale sub 1 cm diametru, iar pentru leziuni mai mici de 1 mm ar fi suficiente doze de numai 45 Gy; pentru metastazele oculte (microscopice) ar fi suficiente doze de ordinul a 25 Gy, pentru controlul local al bolii. Deci, eficacitatea radioterapiei este invers proporțională cu dimensiunea leziunilor tumorale (optimum sub 1—1,5 cm diametru);

— soarta radioterapiei în cancerul ovaian jucîndu-se la doze atît de ridicate, este evident că dacă se ira-

Scanned with OKEN Scanner

diază un cancer ovarian sînt indispensabile *înaltele energii;*

— din contextul celor arătate mai sus, este evident că *iradierea nu poate fi lată în considerare în nici un caz ca prim act terapeutic.* Ea trebuie să fie obligator precedată de chirurgie, care, pe lîngă scopul terapeutic major (exereza optimală a tumorii), permite stabilirea unor parametri prognostici esențiali pentru indicarea tratamentului în continuare: chimioterapie? radioterapie? sau ambele? Acești parametri sînt:

— stadiul clinic exact;

— măsura în care s-a realizat o histerectomie totală (sau subtotală), cu anexectomie bilaterală *completă;*

— respectiv, volumul tumorilor reziduale postchirurgicale;

— sediul bolii reziduale;

— tipul și gradingul histologic.

Ținînd cont de toți acești factori, dintre metodele de iradiere propuse s-au detașat: iradierea externă și tratamentul cu radioizotopi intraperitoneal.

6.3.1. **Iradierea externă** *în cancerele ovariene.* În acest scop se folosesc azi:

— tehinica cîmpurilor deschise, cuprinzînd întreaga cavitate abdomino-pelviană (eventual după metoda split-course);

— tehnica moving-strip;

— tehnica iradierii pe 4 cîmpuri staționare.

Dintre acestea, majoritatea autorilor moderni folosesc tehnica moving-strip, care iradiază atît pelvisul, cît și abdomenul, inclusiv diafragmul, în doze în jurul lui 45—50 Gy.

În privința rezultatelor, redăm mai jos concluziile a 5 trialuri prospective randomizate, sub forma unui tabel, modificat după Kapp (1983).

Revăzînd toate aceste date, rezultă că iradierea externă a dat rezultate care au depins într-o măsură hotărîtoare de factorii prognostici pe care i-am prezentat mai sus și în primul rînd de stadiul clinic, volumul tumorilor reziduale și localizarea lor (mai mare sau mai mic de 1,5—2 cm în diametrul maxim, respectiv în zona sau în afara zonei hepato-renale), gradul de diferențiere etc. Sub acest raport, unele, loturi prezentate în trialuri au fost mai puțin favorabile, de unde și diferențele rezultate.

Totuși, așa cum arătaseră deja mai demult Zvi Fuchs (1975), Perez (1975) ș.a., beneficiile aduse de iradiere *în stadiul I* (sub formă de terapie adjuvantă chirurgiei) și într-o oarecare măsură și în stadiul II, sînt absolut nesemnificative în raport cu asocierea chirurgie + chimioterapie, sau chiar chirurgie izolată (st. I/A) (Dembo și col., Hreshchyshyn și col.).

Pentru *stadiile II—III,* iradierea aduce un procent crescut de supraviețuiri la 5 ani, în funcție de gradul de radicalitate al intervenției chirurgicale (de volumul cît mai mic, sau inexistența unor tumori reziduale), rezultate care pot fi superioare asocierii chirurgiei cu chimioterapia (Einhorn, Dembo). În toate aceste cazuri, se obțin rezultate superioare numai prin iradierea întregului abdomen și a pelvisului, cu includerea obligatorie a diafragmului. Bolnavele care prezintă invazia ganglionilor paraaortici, au un prognostic mai bun după iradiere decît după chimioterapie. Rolul iradierii în *stadiul IV* este prin excelență paliativ și simptomatic, pentru efectul decongestiv și antialgic (dureri, sîngerări, mase pelvine compresive, metastaze osoase dureroase etc.).

În aceste trialuri au fost și grupe de bolnave la care iradierea a fost urmată sau precedată de chimioterapie (mai rar asociere concomiten-

Scanned with OKEN Scanner

Autorii Instituția	Lotul de bolnave	Tratamentul efectuat	Rezultate și comentarii	Concluzii
Smith și col. (1975, 1979) M. D. Anderson Hospital	St. I—III cu mase rezid. < 2 cm, fără ascită, fără implante ficat, zona renală	Melphalan (12 cicl) *sau* irad. abd. pelv. 2600—2800 rad. + supraimpres. pelv. 2000 rad.	*Rez. 5 ani* *ST. Irad.+Melph.* I 100,0 86,0% II 67,0 73,0 III 40,0 53,0	Difer. nesemn. statistic
Hreshchyshyn și colab. (1980) G.O.G. *	St. I/A, I/B	Chirurgie izol. *sau* Chir. + Melph. (18 cicluri) *sau* irad. pelv. 5000 rad.	49% din bolnave excluse din analiză. Rata recid. chir. izol. — 17% Chir. + irad. 30% Chir. + Melph. 6%	fără dif. semnif. privind suprav.
Dembo și col. (1979) Princess Margaret Hosp., Canada	*St. I/A* St. I/B, II și III asimptom.	Chir. izol. sau chir. + irad. pelv. 4500 rad. Chir. + 4500 pelv. Chir. + 4500 pelv. + chlorambucil (zilnic, 2 ani). Chir. + irad. abd. — pelv. 2250 rad., cu supraimpres. pelv. 2250 rad.	Aceeași suprav. globală, 87%. Dacă chir. a fost incompl. la toate grupele suprav. mică : 24%. — Chir. compl. suprav. la 4 ani : — ir. pelv. 50% — ir. pelv. + chimiot. 55% — ir. abd. pelv. totală 81%	Nici o diferență Smnif. superioară irad. abd. pelv.
Brady și col. (1979) G.O.G.*	St. III stratificat în funcție de vol. tum. rezid.	Chir. + Melph. (18 cicl.) *sau* Chir. + ir. abd. tot. (2000—2500 rad) + supraimpres. pelv. (3000 rad) *sau* Chir. + + Irad. + Melph. *sau* Chir. + Melph. + Irad.	61% din boln. excluse din analiză. Procent mare de recid. în zonele ecranate	Nici o diferență între cele 4 grupe
Einhorn și col. (1982) Radiumhemmet(Suedia)	St. I/A, I/B, II/A cc. sero-papilar	— Chir. + Melph. — Chir. + Ir. abd. + pelv. infer. (40 Gy) — Chir. + Ir. abd. — pelv. (4000 rad) + Melph.	Suprav. 5 ani 68%; Idem — 88% ; Idem — 91%	Rezult. super. cînd se și iradiază

* — G.O.G. = Gynecologic Oncologic Group, SUA.

tă); rezultatele acestor tratamente au fost neconcludente, dar a reieșit în mod clar că în cazurile avînd factori prognostici mai defavorabili cum ar fi: tumori reziduale mai mari de 2 cm, localizate subdiafragmatic sau perihepatic, chimioterapia s-a dovedit superioară radioterapiei.

Din toate aceste date rezultă că iradierea externă poate juca un rol important în tratamentul complex al cancerelor ovariene. În cele mai multe cazuri, beneficiile aduse de această iradiere nu sînt semnificativ superioare chimioterapiei; nu trebuie, de asemenea, să uităm că în toate trialurile amintite chimioterapia a folosit un singur drog — în majoritatea cazurilor melphalanul — or se știe că în ultimii ani au fost obținute rezultate net superioare cu ajutorul polichimioterapiei. În sfîrșit, trebuie să mai amintim că iradierea prezintă unele dezavantaje ce nu pot fi trecute cu vederea:

— chimioterapia este mai ușor de manipulat, uneori se poate efectua ambulator, în schimb tratamentul este de durată (1—1,5—2 ani);

— iradierea nu poate aborda cu succes cazurile cu tumori reziduale mai mari de 2 cm și cu localizare subdiafragmatică sau perihepatică, or acestea sînt cele mai numeroase, cel puțin pentru bolnavele aflate în stadiul III;

— iradierea, antrenînd leziuni distrofice intestinale, face inoperante intervențiile de tip second-look, în care ar fi uneori necesare intervenții pe organele cavitare abdominale (rezecții de intestin, derivații interne sau externe).

În aceste condiții, socotim că folosirea radioterapiei ca o alternativă a chimioterapiei reprezintă totuși o situație de excepție, în care indicația trebuie făcută cu foarte mult discernămînt, iar tehnica folosită să fie optimală, lucru posibil numai într-o instituție înalt specializată.

6.3.2. **Folosirea radioizotopilor** în *cancerul ovarian* are, în mare, aceleași indicații ca și chimioterapia intraperitoneală: ca tratament adjuvant în stadiile I/C, II/A, II/C, pentru distrugerea implantelor peritoneale diseminate microscopice sau de mici dimensiuni și întîrzierea refacerii ascitei. Competiția se dă în principal între ^{32}P în doză unică de 15 mCi și ^{198}Au în doză de 150 mCi. Fosforul este net superior, pentru că realizează o corelație doză/timp mai favorabilă, cu o energie mai ridicată (beta-emițător de 690 kV), față de Aur, care este numai 90% beta-emițător (10% fiind gamma-emițător), cu o energie de 330 kV; durata de acțiune a ^{32}P este de 14,3 zile față de 2,7 zile în cazul ^{198}Au, ceea ce reduce riscul de a produce leziuni intestinale.

Concluziile autorilor privind folosirea radioizotopilor în cancerele ovariene sînt **următoarele:**

— utilizarea radioizotopilor în administrare intraperitoneală nu intră în discuție decît ca adjuvant al chirurgiei de reducere optimală;

— se obțin rezultate favorabile (creșterea supraviețuirii la 5 ani cu 10—15%), exclusiv în stadiile incipiente, stadiul I, mai puțin II (pentru stadiul I Piver și col., 1982, dau o supraviețuire de 95%);

— ^{32}P este superior față de ^{198}Au, prin rata mai mică a complicațiilor (Rosenshein, 1983);

— indicațiile speciale sînt ruptura intraoperatorie a unui chist neoplazic, suspiciunea unei invazii neoplazice oculte clinic a ganglionilor paraaortici, realizîndu-se doze de iradiere pînă la 70 Gy (Piver și col., 1982);

— eficacitatea radioizotopilor asupra diseminărilor peritoneale poate

Scanned with OKEN Scanner

fi obținută într-o măsură echivalentă, dar cu efecte secundare mai mici, prin chimioterapie;

Privitor la acest ultim punct, în folosirea radioizotopilor de fapt se deplîng și unele efecte nocive și complicații, cele mai notabile fiind mielo-depresia și mai ales leziunile tractusului gastro-intestinal. La acestea mai trebuie adăugat că în cadrul tratamentului secvențial complex aplicarea chirurgiei și/sau chimioterapiei *după iradiere* este încărcată de o serie de alte inconveniente și complicații.

Ca o *concluzie* privind radioterapia în tratamentul cancerelor ovariene, aceasta este o metodă cu reale posibilități, în unele cazuri chiar superioare chimioterapiei, dar în cele mai multe situații în secvența terapiei locul iradierii este după tratamentul chirurgical și chimioterapic.

*

În concluzie, tratamentul cancerului ovarian, în condițiile actuale cu rezultate atît de dezolante, trebuie să folosească în mod optimal *tot ceea ce ne pot oferi în prezent* chirurgia, chimioterapia și radioterapia. In acest scop, nu se mai poate concepe ca decizia terapeutică să se facă de către primul medic de specialitate la care ajunge bolnava. Tratamentul trebuie să fie rezultanta unei gîndiri colective, lucru realizabil numai la nivelul unor unități specializate, avînd competența tratării unor asemenea bolnave. Este necesar apoi ca tratamentul să fie îndeaproape monitorizat, astfel ca în fiecare moment al bolii să se aleagă varianta terapeutică optimală. Numai așa se poate spera ca cel puțin „partea de vină" a medicului pentru rezultatele modeste ale tratamentului cancerului ovarian să fie redusă la minimum.

BIBLIOGRAFIE

1. AVERETTE H. E., SEVIN B.-U. (1982), Debulking surgery and second-look operation, Int. Journ. Rad. Onc. Biol. Phys. *8*, 891—92
2. BAGLEY C. W., YOUNG R., SHEIN P. J., et al. (1973), Ovarian cancer metastases to diaphragm frequently under-diagnosed at laparotomy. Amer. journ. Obst. Gyn., *116*, 397
3. BARBER H.R.K. (1979), Ovarian cancer, Part I, Ca—A Cancer. Journ. Clinic, *29*, 311
4. BARBER H. R. K., GRABER E., KWON T. H. (1979), Ovarian cancer, Ed. Amer. Canc. Soc. rf. Educ. Publ. pp. 2—14
5. BENSON M. D., LURAIN J. R., NEWTON M. (1983) Ovarian tumor antigens, Journ. Reprod. Med. *28*, 1, 17—23
6. BEREK J. S., GRIFFITHS C. T., LEVENTHAL J. M. (1981), Laparoscopy for second-look evaluation in ovarian cancer, Obst. & Gynec. *58*, 2, 192—198
7. BERGQUIST A., KULLANDER S., THORELL J. (1981), A study of estrogen and progesterone cytosol receptor concentration in benign and malign ovarian tumors and a review of malignant ovarian tumors treated with medroxyprogesterone acetate, Acta Obst. Gyn. Scand. Suppl. *101*, 75—81
8. BHATTACHARAY M., BARLOW J. J. (1979), Tumor markers for ovarian cancer, Int. Adv. Surg. Oncol. *2*, 155
9. BLYTE J. G., WAHL T. P. (1982) Debulking surgery; does it increase the quality of survival? Gynecol. Oncol. *14*, 396—408
10. BOLBA GH. (1982), Comunicare personală, sub tipar în: Cancer inci-

Scanned with OKEN Scanner

37. GREINER R., GOLDHIRSCH A., JOSS R. et al. (1982) Postoperatives Behandlungskonzept des Ovarialkarzinoms. Technik, Bedeutung und Grenzen der Strahlentherapie, Strahlenther. 158, 11, 653—658
38. GRIFITTHS C. T., FULLER A. F. (1978), Intensive surgical and chemotherapeutics management of advanced ovarian cancer, Surg. Clin. North. Amer. *58*, 131
39. HACKER N. F., BEREK J. S., LAGASSE L. D. et al. (1983), Primary cytoreductive surgery for epithelial ovarian cancer, Obst & Gynec. *61*, 4, 413—420
40. HERNANDEZ E., ROSENSHEIN N. B., VILLAR J. et al. (1983), Alternanting multiagent chemotherapy for advanced ovarian cancer, Journ. Surg. Oncol *22*, 87—91
41. HIRAIAMA R. (1979), Cancer epidemiology in Japan, Environm. Prosp. *32*, 11
42. HOLT J. A., CAPUTO T. A., KELLY M. KATHLEEN et al. (1979) Estrogen and progestin binding in cytosols of ovarian adenocarcinomas, Obst. Gynec. 53, 1, 50—58
43. HOLT J. A., LYTTLE C. R., LORINCZ A. MARGARET et al. (1981), Estrogen receptor and peroxidase activity in epithelial ovarian carcinomas, Journ. Nat. Canc. Inst. *67*, 2, 307—318
44. HOLT J. A., LORINZZ A. MARGARET? KING W. J. (1983), Antibody-recognized (^{125}I) Estradiol-receptor complex in ovarian epithelial carcinoma Obst. & Gynec. *62*, 2, 231—235
45. HOLT J. A., JORDAN V. C., TATE A. C., et al. (1983), Binding of (3H) monohydroxytamoxifen in ovarian carcinoma, Brit. Journ. Obst. Gynaec. *90*, 8, 751—58
46. HUDSON C. N. (1968), A radical operation for fixed ovarian tumours, Journ. Obst. Gynaec. Brit. Cwlth. *75*, 1, 1155
47. JOHNSON G. H. (1979), Pelvic mass and diagnosis of carcinoma of the ovary, Clin. Obst. Gyn. *22*, 803
48. JOHNSON R. J., BLACKLEDGE G., EDDLESTON B., et al. (1983), Abdomino-pelvi computed tomography in the management of ovarian carcinoma, Radiology *146*, 2, 447—452
49. JOLLES C. J., FREEDMAN R. S., LOVELL A. JONES (1983), Estrogen and progestagen therapy in advanced ovarian cancer. Preliminary report, Gynec. Oncol. *16*, 352—359
50. JONES L. A., JOLLES C. L., EDWARDS C. L. et al. (1983), Estrogen and progesterone receptors in advanced ovarian carcinoma, Proc. Amer. Assoc. Cancer Res. *24*, 695—
51. JUNGI W. F., LEI D., SENN H. J. (1982), Failure of low-dose medroxyprogesterone acetate to improve tumour response to reduce haematological toxicity in ovarian cancer. A randomized, co-operative trial by the Swiss Study Group for Clinical Cancer Research, Excpta Med. Int. Congr. Ser. *611*, 483—89
52. KAPP D., SCHWARTZ P. E. (1980), Gynecologic oncology; cancer update, Part. III, Connectic. Med. *44*, 557
53. KAUPPILA A., VIERIKKO P., KIVINEN S. et al. (1983), Clinical significance of estrogen and progestative receptors in ovarian cancer, Obst. & Gynec. *61*, 3, 320—326
54. KEETEL W., PIYLEY E., EDNA, BUCHSBAUM H. J. (1974), Experience with peritoneal cytology in the management of gynaecologic malignancy, Amer. Journ. Obst. Gyn. *120*, 175
55. KOBAYASHI M. (1976), Use of diagnostic ultrasound in trophoblastic neoplasm and ovarian tumors, Cancer (Philad.) *38*, 441
56. KOLSTAND P., DAVY MARGARET, HOEG K. (1977), Individualized treatment for ovarian cancer, Amer. Journ. Obst. Gyn. *128*, 617—
57. LEE J. K. T., STANLEY J. R., SAGEL S. S., et al. (1978), Accuracy of computer-tomography in detection of intraabdominal and pelvic lymph node metastases from pelvic cancer, Amer. Journ. Roentgenol. *131*, 675
58. LEIBACH S., MILLER N. SLAYTON R. R. et al. (1983), Hormone receptors in ovarian carcinoma, Proc. Amer. Assoc. Canc. Res. *24*, 696
59. LELE S. B., PIVER M. S., BARLOW J. J. et al. (1982), Comparison of cytosol estrogen receptor status in ovarian carcinoma using different radiolabeled ligands and methods, Journ. Surg. Oncol. *21*, 3, 155—158
60. MANGIONI C., FRANCESCHI S., LANDONI F. et al. (1982), High-dose progestin therapy for advanced ovarian cancer. An updated report, Excerpta Med. Int. Congr. Ser. *611*, 461—466

Scanned with OKEN Scanner

87. RENDINA G. M., DONADIO C., GIOVANNINI M. (1982), Steroid receptors and progestinic therapy in ovarian endometrioid carcinoma, Eur. Journ. Gynaecol. Oncol. *3*, 3, 241—46
88. ROSENSHEIN N. B. (1983), Radioisotopes in the treatment of ovarian cancer, Clin. Obst. Gynec. *10*, 2, 279—295
89. RUBIN P. (1975), Understanding of the problem of understaging in ovarian cancer, Semin. Oncol. *2*, 235
90. SCHWARTZ P. E., KEANING G., MacLUSKY N., et al. (1982), Tamoxifen therapy for advanced ovarian cancer, Obst. & Gynec. *59*, 5, 583—588
91. SCHWARTZ P. E., (1983), Current status of the second-look operation in ovarian cancer, Clin. Obst. Gynaec. *10*, 2, 245—259
92. SCULLY R. S., (1975), World Health Org. Classification and Nomenclature of Ovarian Tumours, Natl. Canc. Inst. Monograph. Washington, *5*
93. SILVERBERG E., Cancer statistics, 1984 (1984), Ca-A Canc. Journ. Clin. 34,
94. SIRBU P. (1956), Tumorile ovarului, In: Probleme de ginecologie, Ed. Med. Buc. pp. 455—475
95. SMITH J. P., RUTLEDGE F. N. (1975), Current status of therapy for ovarian canccer, Progr. in Gynecol. *6*, 627
96. SMITH J. P., DAY G. T. Jr. (1979), Review of ovarian cancer at the Univ. Texas Syst. Canc. Cent. M. D. Andersen and Tumor Institute, Amer. J. Obst. Gynec. *135*, 984
97. SORBE B., FRANKENDAL B. O., VERESS B. (1982), Importance of histologic gradind in the prognosis of epithelial ovarian carcinoma, Obst. & Gynec. *59*, 5, 576—582
98. SPONA J., GITSCH E., SALZER H. et al. (1983), Estrogen- and gestagen-receptors in ovarian carcinoma, Gynaecol. Obst. Invest. *16*, 4, 189—98
99. TOBIAS J. S., GRIFITTHS C. T. (1976), Management of ovarian carcinoma, current concepts and future prospects, New. Engl. Journ. Med. *294*, 887
100. TROPE C., BUCHHAVE P., STENDAHL U. (1982), High-dose medroxyprogesterone acetate for the treatment of advanced ovarian carcinoma resistant to chemotherapy. Excerpta Med. Int. Congr. Ser. *611*, 490—496
101. TSVETANSKY K. H., UZUNOV N., MONOV N. et al. (1979), Aspecte particulare şi tendinţe actuale în incidenţa cancerelor genitale ale populaţiei feminine din Bulgaria în perioada 1967—1976, Onkologia (Sofia), *16*, 160
102. VIERIKKO P., KAUPPILA A., VIHKO R. (1983), Cytosol and nuclear estrogen and progestin receptors and 17-beta hidroxysteroid dehydrogenase activity in non-diseased tissue and benign and malignant tumors of the human ovary, Int. Journ. Cancer, *32*, 4, 413—22
103. VILLASANTA U., BLOEDORN F. G. (1968), Operation, external irradiation, radioactive isotopes and chemotherapy in treatment of metastatic ovarian malignancies, Amer. Journ. Obst. Gyn. *102*, 531
104. VINTERGASTER S. F., LOSKUTOVA G. P., (1972), Flebografia in diagnosticul tumorilor ovariene, Vopr. Onkol. *18*, 41.
105. WAALKE S. T. P., ROSENSHEIN N. B., SHAPER J. H. et al. (1982), A feasibility study in the development of biological markers for ovarian cancer. Journ. Surg. Oncol. *21*, 207—214
106. WANGENSTEEN O. H., LEWIS F. J., TONGEN L. A. (1951), The „second-look" in cancer surgery, Lancet *71*, 303
107. WEBB M. J., SNYDER J. A., WILLIAMS T. J. et al. (1982), Second-look laparotomy in ovarian cancer, Gynaec. Oncol. *14*, 285—293
108. WHARTON J. T., EDWARDS C. L. (1983), Cytoreductive surgery for common epithelial tumours of the ovary, Clin. Obst. Gynaec. *10*, 2, 235—243
109. WILLCOCKS D., TOPPILA M., HUDSON C. N. at al. (1983), Estrogen and progesterone receptors in human ovarian tumors, Gynec. Oncol. *16*, 246—253
110. WILLIAMS T. J., DOCKERTY M. B., (1976) Status of controlateral ovary in encapsulated low-grade malignant tumours of the ovary, Surg. Gyn. Obst. 143, 763
111. WOODROFF G. D. (1978), Diseases of the ovaries. In: Benson R. (Ed.) Current Obstetrics and Gynecologic Diagnosis and Treatment, Lange Med. Publ., Los Altos, Ca, 260—298

Scanned with OKEN Scanner

Capitolul 10.B.

TUMORILE HORMONOSECRETANTE (FUNCȚIONALE) ALE OVARULUI

PROF. I. CHIRICUȚĂ, T.—H. GAVRILESCU

1. Cadrul nosologic al problemei
2. Clasificarea tumorilor funcționale
   - 2.1. Clasificarea histogenetică
     - Tumori ale stromei gonadale și ale cordoanelor sexuale
     - — Tumori funcționale cu origine în celulele germinale
     - — Tumori cu origine mixtă, stromală și în celulele germinale
     - — Tumori cu stromă funcțională
     - — Leziuni pseudotumorale funcționale
   - 2.2. Clasificarea anatomo-clinică și endocrinologică
     - — Tumori cu secreție steroidă
     - — Tumori cu secreție polipeptidică
     - — Sindroame paraneoplazice
3. Particularități biologice și histologice în tumorile ovariene steroidosecretante
   - 3.1. Aspecte de ultrastructură
   - 3.2. Reglare endocrină
   - 3.3. Steroidogeneza
4. Tumori asociate cu hiperestrogenism
   - 4.1. Tumora de granuloasă
     - 4.1.1. Frecvență
     - 4.1.2. Anatomie patologică
     - 4.1.3. Tablou clinic și diagnostic
       - — Diagnosticul tumorii de granuloasă la fetiță
       - — Diagnosticul tumorii de granuloasă la femeia adultă
     - 4.1.4. Prognostic
     - 4.1.5. Tratamentul tumorii de granuloasă
       - 4.1.5.1. Tratamentul chirurgical
       - 4.1.5.2. Chimioterapia
       - 4.1.5.3. Atitudinea terapeutică la Institutul M. D. Anderson (Texas)
     - 4.1.6. Tratamentul tumorilor feminizante la fetiță
   - 4.2. Tecomul (tumora cu celule tecale)
   - 4.3. Luteomul stromal
   - 4.4. Metodologia diagnosticului și tratamentului chirurgical în tumorile ovariene la fetițe
   - 4.5. Considerații privind tumora Brenner
5. Tumorile asociate cu masculinizare
   - 5.1. Tumora cu celule Sertoli-Leydig (androblastomul).
     - 5.1.1. Nomenclatură, frecvență
     - 5.1.2. Tabloul clinic
     - 5.1.3. Diagnostic anatomopatologic; malignitate
     - 5.1.4. Diagnostic diferențial (histologic) în tumorile cu aspect microscopic asemănător androblastoamelor
   - 5.2. Tumora cu celule din hilul ovarian
   - 5.3. Luteomul de sarcină
   - 5.4. Tumora cu celule lipoidice
   - 5.5. Ginandroblastomul
   - 5.6. Aspecte clinico-biologice referitoare la tumorile ovariene virilizante

Scanned with OKEN Scanner

5.6.1. Frecvența, comportamentul endocrinologic și malignitatea tumorilor masculinizante
5.6.2. Diagnosticul diferențial al sindromului de virilizare
5.6.3. Profilul plasmatic al hormonilor steroizi
5.6.4. Tratamentul tumorilor ovariene masculinizante
6. Tumori funcționale cu celule germinale și celularitate mixtă
6.1. Coriocarcinomul
6.2. Alte teratoame funcționale
6.2.1. Gușa ovariană (struma ovarii)
6.2.2. Carcinoidul ovarian
6.2.3. Tirocarcinoidul ovarian
6.3. Gonadoblastomul
6.4. Disgerminomul
7. Tumori cu stromă funcțională
7.1. Definiție, frecvență, tablou clinic
7.2. Anatomie patologică
7.3. Biochimia și fiziopatologia steroidogenezei în stroma funcțională
8. Reacții ovariene pseudotumorale funcționale
9. Sindroame paraneoplazice

1. Cadrul nosologic al problemei

Analizate sub aspectul frecvenței, tumorile funcționale ale ovarului reprezintă un grup restrîns de tumori ovariene.

Cu toată raritatea lor, aceste tumori suscită un interes „fascinant" pentru clinician, anatomopatolog și student (Parsons și Sommers, 1978). Acest interes se datorează în primul rînd „personalității biologice" speciale a acestor tumori solide ale ovarului, care sînt înzestrate cu funcție endocrină.

Astfel, unele tumori, cum sînt tumorile cu celule granuloase sau cu celule tecale au asociat un sindrom de feminizare, datorită capacității de a secreta estrogeni. Altele, ca arenoblastoamele, tumorale cu celule Sertoli-Leydig, tumorile cu celule lipoidice, au tendința de a produce masculinizare, virilizare sau defeminizare, prin capacitatea lor de a secreta androgeni. Există tumori, cum sînt cele cu celule lipoidice și chiar arenoblastoamele, care au proprietatea de a secreta corticosteroizi, putînd determina un sindrom Cushing mai mult sau mai puțin exprimat.

În general, există tendința de a atribui o activitate endocrină specifică și totdeauna aceeași tumorilor cu o anumită histologie. Totuși, de exemplu tumorile cu celule granuloase și tumorile cu celule tecale, care în cele mai multe cazuri produc feminizare, în unele cazuri sînt hormonal inactive și uneori produc chiar virilizare. De asemenea, tumorile cu celule Sertoli—Leydig, care de obicei produc androgeni, masculinizare, sînt capabile — în cazuri rare — să inducă feminizare (Parsons și Sommers, 1978).

Pentru a putea acoperi întregul spectru al tumorilor ovariene funcționale, trebuie considerate mai multe categorii de tumori*, cu origine diferită:

* Vorbind despre clasificarea tumorilor ovariene funcționale, vom considera și alte leziuni ovariene pseudotumorale active hormonal care pot fi luate în discuție în acest capitol.

Scanned with OKEN Scanner

— Marea majoritate a tumorilor ovariene hormonosecretante derivă din celulele cordoanelor sexuale (tumori cu celule granuloase, tumori cu celule Sertoli) și țesutul conjunctiv specializat, așanumita „stromă specifică a ovarului" (tecoame, arenoblastoame sau tumori cu celule Leydig, leteoame stromale);

— Orice tumoră ovariană, malignă sau benignă, primară sau metastatică, prin ea însăși nefuncțională, poate să se acompanieze de un sindrom endocrin determinat de reacția funcțională, hormonosecretantă, la nivelul celulelor stromale netumorale adiacente (tumori ovariene cu stromă funcțională);

— Există un grup restrîns de tumori funcționale derivate din teratoamele ovariene în care se dezvoltă componente hormonosecretante, cum sînt coriocarcinomul, struma ovarii sau carcinoidul.

Acest orizont larg de prezentare a problemei explică și existența unor aspecte controversate, în primul rînd histogenetice și taxonomice.

Astfel, în clasificarea OMS tumorile ovariene cu originea în cordoanele sexuale și cele cu originea în stroma specializată sînt incluse într-o *singură categorie*, enunțată ca aceea a tumorilor „cu originea în cordoanele sexuale (stroma gonadală)" sau, și mai simplificat, tumori ale stromei specializate.

Cu toate acestea, există o deosebire netă între celulele cordoanelor sexuale, de tip epitelial și celulele stromale.

Cordoanele sexuale sînt o realitate embriologică atît în testicul, cît și în ovar, iar celulele care le formează suferă ulterior o serie de transformări, care însă niciodată nu realizează aspectul de celule stromale (mezenchimale). Astfel, celulele granuloase se luteinizează în corpul galben, iar celulele stromale se transformă în celule tecale luteinizate (ale foliculului și corpului galben) și în celule stromale luteinice.

Totuși, deoarece în nici un moment al ciclului menstrual sau al ontogenezei (de la făt la adult) nu se constată o metaplazie a celulelor granuloase în celule stromale (sau invers), reunirea în aceeași categorie a tumorilor de granuloasă, teacă, celule Sertoli sau celule Leydig, nu este total adecvată, deoarece aceste tumori au două origini distincte: cordoanele sexuale și stroma specifică. Frecvența relativ mare a tumorilor combinate (granuloase — teacă, Sertoli—Leydig) nu impune considerarea lor ca provenind din aceeași celulă de origine (Sternberg și Durandhar, 1977).

2. Clasificarea tumorilor funcționale

2.1. Clasificarea histogenetică

În clasificarea tumorilor funcționale ale ovarului trebuie să se țină cont de trei aspecte:

— lipsa constanței corelării activități endocrine cu aspectul microscopic;

— posibilitatea unei secreții endo-

crine paradoxale, față de tipul celular;

— controversele ridicate de diferite interpretări histogenetice a originii acestor tumori*.

Clasificarea lui Sîrbu (1976) (clasificare în primul rînd clinică), distinge în cadrul tumorilor ovariene cu morfologie și funcție specială tumori feminizante (tecomul, tumora cu celule granuloase), tumori virilizante (androblastomul), tumori mixte (ginandroblastomul) și tumori indiferente.

Păstrînd însă spiritul clasificării OMS, precum și clasificarea lui Norris și Taylor, vom lua în considerare 5 mari categorii de tumori care pot fi asociate cu activitatea endocrină hormonosecretantă:

I Tumorile derivate din cordoanele sexuale și stroma specifică a ovarului (numite global convențional, tumori stromale gonadale);

II Tumori funcționale derivate din celulele germinale (coriocarcinomul și teratomul cu componente funcționale);

III Tumori mixte, stromale și din celulele germinale (gonadoblastomul și gonocitomul)**;

IV Tumori cu stromă funcțională (tumoră Brenner, adenofibrom, cistadenocarcinom, carcinom ovarian metastatic și practic orice tumoră ovariană în evoluție);

V Leziuni pseudotumorale neneoplazice („hiper-reactio luteinalis" și edemul masiv al ovarului).

Cu toate că histogenetic în categoria tumorilor stromei gonadale specializate se disting clar tumori cu origine în stromă și tumori cu origine în cordoanele sexuale, vom împărți aceste tumori după *clasificarea lui Scully*, bazată pe tipul celular definit prin capacitatea sa hormonosecretantă:

1. *Tumori cu celule de tip feminin.* În acest grup, tumorile sînt constituite (în totalitate sau asociat) din (a) celule granuloase (tumori cu celule granuloase); (b) celule ovariene stromale sau tecale (fibroame sau tecoame) și (c) forma luteinizată a celulelor tecale (luteoame);

2. *Tumori cu celule de tip masculin*, adică (a) celule Sertoli (tumorile cu celule Sertoli și adenoamele tubulare testiculare) și (b) celule Leydig sau celule hilare (tumori cu celule Leydig și tumori cu celule hilare). Și aceste tumori pot fi constituite dintr-un singur fel de celule sau din celule de tip masculin combinate;

3. *Tumori cu combinație de celule de tip feminin și masculin.* Această categorie include tumorile care conțin atît celule granuloase sau stromale ovariene, cît și celule Sertoli sau Leydig (ginandroblastoame sau tumora cu celule granuloase, Sertoli—Leydig);

* De exemplu, mulți anatomopatologi cred că tumorile cu celule granuloase provin din foliculul ovarian, probabil din cel atretic sau din cuiburile granuloase rămase după dezvoltarea foliculilor primari. Alții, consideră că tumorile cu celule granuloase provin din stroma corticală ovariană nediferențiată, numită de Novak „mezenchim feminizant";

** Gonocitomul sau disgerminomul pur este hormonal inert. Rareori, cînd conține și țesut corionic activ, poate antrena secreție secundară de estrogeni.

Scanned with OKEN Scanner

4. *Tumori cu tip celular neclasificat.* Unele provin din resturi adrenale (tumoră Grawitz adevărată), din celule lipidice (tumoră cu celule lipoidice) sau celule de origine necunoscută (arenoblastomul nediferențiat).

2.2. Clasificarea anatomo-clinică și endocrinologică a tumorilor funcționale

O altă grupare a tumorilor funcționale, tumori cu histogeneză atît de diferită, se poate face după tipul hormonilor secretați (Laffargue și Serment, 1982):

(A) *Tumori cu secreție steroidă*
- *Tumorile mezenchimului cordoanelor sexuale*
  - Tumori feminizante: • tumorile de granuloasă • tecoamele
  - Tumori masculinizante: • androblastoamele • tumorile cu celule Leydig pure
  - Tumori „bisexuale" (ginandroblastomul)
  - Tumori cu secreție paradoxală
  - Tumori cu secreție de hormoni cortiosuprarenalieni
- *Tumori cu stromă funcțională.*

(B) *Tumori cu secreție polipeptidică*
Coriocarcinomul
Guşa ovariană (struma ovarii)
Carcinoidul ovarian
Tirocarcinoidul ovarian.

(C) *Sindroamele paraneoplazoice*

Luînd în considerare clasificarea histogenetică și cea biologică, am organizat expunerea tumorilor funcționale după următorul plan:

1. Tumori ovariene „endocrine" (mezenchimale)
   a. tumori feminizante
   b. tumori masculinizante
2. Teratoame funcționale
3. Tumori cu stromă funcțională
4. Reacții ovariene pseudotumorale funcționale
5. Sindroame paraneoplazice.

3. Particularități biologice și histologice în tumorile ovariene stereoidosecretante

Hormonosecreția steroidă uneori paradoxală a tumorilor ovariene cu punct de plecare în mezenchimul cordoanelor sexuale* poate fi explicată făcînd cîteva considerații de ultrastructură, reglare endocrină și căi

* Astfel este numită generic stroma gonadală specializată și celulele cordoanelor sexuale, de către Laffargue și Serment la „Simpozionul asupra cancerelor de ovar" din martie 1982, de sub egida Asociației franceze de studiu al cancerului.

Scanned with OKEN Scanner

metabolice, așa cum au fost evidențiate prin studiile comunicate pînă în prezent (Laffargue și Serment, 1982).

3.1. Aspecte de ultrastructură

Particularitățile ultrastructurale ale tumorilor ovariene endocrine conduc spre concluzia existenței, în mod obișnuit, a unei populații celulare ambosexuale, indiferent dacă expresia histologică și clinică este de tip masculinizant net sau dacă tumorile sînt funcțional inerte:

a) Tumorile endocrine examinate la microscopul electronic prezintă numeroase aspecte ultrastructurale intermediare, de la celula steroidosecretantă bine diferențiată, la celula fibroblastică nediferențiată. Faptul că în citosolul celulei fibroblastice se pot distinge organite specifice steroidosecreției, înainte ca această celulă să se diferențieze „endocrin", este o dovadă a posibilității prezenței unei funcții hormonale incomplete sau anormale.

b) De multe ori caracterele ultrastructurale care permit identificarea tipului secretor al unei celule normale a stromei specializate (celula tecală, de exemplu) sau cu originea în cordoanele sexuale (celula granuloasă, de exemplu), în tumori aceste caractere diferențiale se atenuează.

c) În aceeași tumoră se pot constata deseori celule de tip Leydig, alături de celule tecale sau celule cu aspect suprarenalian (lipoidice).

3.2. Reglare endocrină

Accepțiunea clasică este aceea a autonomiei secreției hormonale de origine tumorală.

Totuși, numeroase fapte demonstrează că tumorile ovariene funcționale sînt sensibile la nivelul hormonilor circulanți și la stimularea hipofizară. Astfel, Imperato—McGinley (1981) observă comportamentul endocrin al unei tumori cu celule lipoidice care a debutat la vîrsta de 4 ani prin metroragii și a realizat brusc un sindrom de virilizare în momentul pubertății, la vîrsta de 15 ani.

Probele de stimulare cu gonadotrofine pot augmenta secreția tumorală de hormoni steroizi (Weiland et al., 1978).

Același rezultat se poate obține și prin stimularea cu ACTH (Gallagher et al., 1962; Louros et al., 1966). Dozele mari de estrogeni (Cruikshang et al., 1974) sau cortizonul (Sosthene et al., 1977) au putut inhiba în unele cazuri secreția tumorală de steroizi, dovedind și posibilitatea pozitivității probelor de frenare, dar fără o specificitate a acestora, ca în cazul probelor de stimulare.

3.3. Steroidogeneza

Care sînt celulele realmente funcționale într-o tumoră cu populație mixtă de celule (arenoblastom cu celule Leydig și Sertoli sau tumoră de granuloasă și teacă)?

Studiile *imunohistochimice* cu peroxidază au devenit prezența testosteronului atît în celulele Leydig, cît și în celulele Sertoli, iar estradiolul atît în celulele tecale, cît și în celule granuloase (Kurrman et al., 1979).

Scanned with OKEN Scanner

Studii *histoenzimologice* par însă să localizeze steroidogeneza exclusiv la nivelul celulelor stromale specializate (celule tecale, respectiv celule Leydig), deoarece doar la acest nivel s-a constatat activitate enzimatică specifică steroidoformatoare (Laffargue, 1974). Şi din punct de vedere electronooptic, organitele implicate în steroidogeneză sînt identificate în celulele stromale, cu toate că celulele granuloase sau Sertoli reprezintă un nivel real de localizare (stocare?) a hormonilor steroizi (Laffargue et al., 1982).

Laffargue şi Sernient (1982) emit următoarea ipoteză privind steroidogeneza în tumorile ovariene hormonosecretante („endocrine"): elementul activ biologic al tumorii este reprezentat de o celulă steroidoformatoare diferenţiată dintr-o celulă mezenchimală comună, care embriologic corespunde regiunii mezonefrice, locul de proveniență a celulelor gonadale şi suprarenaliene; specializarea secretorie a acestei celule se face în funcţie de organul în care se dezvoltă, dar este inhibată probabil printr-un mecanism de regresiune genică. În procesul tumoral, aceste celule pot să recupereze funcţia secretorie, care în mod normal este reprimată, uneori această funcţie fiind „paradoxală" ca valoare biologică.

Expresia clinică a acestor tumori depinde de proporţia hormonilor secretaţi, dar şi de terenul pe care se dezvoltă tumora şi care influenţează echilibrul endocrin prin axul hipotalamo-hipofizar şi prin calitatea transformărilor hormonale periferice.

În ceea ce priveşte procesul propriu-zis de steroidogeneză, studiile gradientelor hormonale între sîngele venos periferic şi cel din vena ovariană, ca şi studiul secreţiei în fragmente tumorale incubate (Kase, 1964; Netter et al., 1970; Wilanski et al., 1976 — tumori feminizante şi Soules et al., 1978; Roger et al., 1979; Janson et al., 1980 — tumori masculinizante) au arătat că steroidogeneza în tumori se face preferenţial pe calea Δ 5, fără a se exclude şi căile combinate Δ 5 şi Δ 4 (Fig. 10.1).

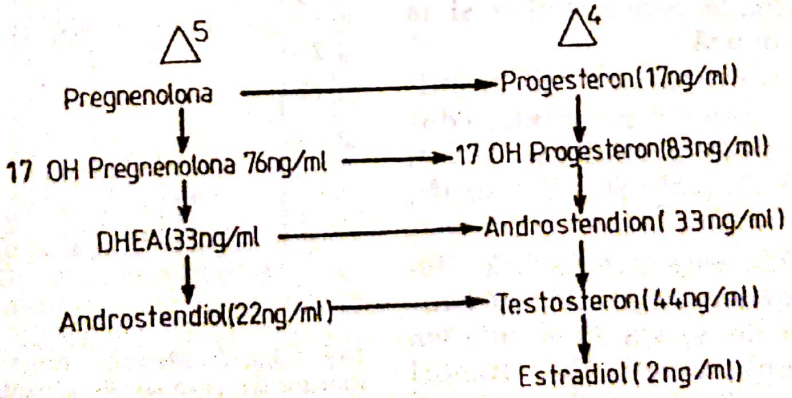

Fig. 10.1. Căile de steroidogeneză într-o tumoră de ovar masculinizantă (Soules et al., 1978).

4. Tumori asociate cu hiperestrogenism

4.1. Tumora de granuloasă

4.1.1. Frecvența

Tumorile cu celule granuloase (denumirea anglo-saxonă) sau, mai simplu, tumorile de granuloasă, reprezintă 3—10% din tumorile maligne ovariene (Scully, 1970; McGowan, 1978). În SUA, unde există circa 17 000 cazuri noi de cancer ovarian anual, tumorile cu celule granuloase — conform procentelor menționate — reprezintă 500—1700 —din aceste cazuri (Jacobs et al., 1982). Cea mai înaltă incidență a tumorilor de granuloasă și a tecoamelor a fost comunicată în Suedia: 1,70 la 100.000 locuitori de sex feminin (Kolstad și Beecham, 1975). În cazuistica Institutului Radiumhemmett din Stockholm, 8% din tumorile ovariene maligne luate în tratament erau tumori cu celule granuloase și tecale (Santesson și Kottmeier, 1968).

Tumora cu celule granuloase poate apare la orice vîrstă. Aproximativ 5% din tumori debutează înainte de menarhă. Marea majoritate a tumorilor sînt distribuite egal la femeile în perioada reproductivă și la cele în menopauză.

Cele mai multe tumori de granuloasă apar ca neoplasme mixte, conținînd atît celule granuloase, cît și celule tecale (Novak și Woodruff, 1962).

În Fig. 10.2. este prezentată distribuția tumorilor de granuloasă-teacă, pe grupe de vîrstă în cazuistica de la Radiumhemmett (263 tumori cu celule granuloase și 42 tecoame).

Tumorile de granuloasă au fost diagnosticate la femei între 15 ani* și 83 ani, cu vîrsta medie de 53,1 ani, iar tecoamele de la 23 la 81 ani, cu vîrsta medie de 58,6 ani.

4.1.2. Anatomie patologică

Diagnostic intraoperator

Tumora cu celule granuloase este o tumoră solidă, care de cele mai multe ori are aspectul unui fibrom ovarian. Ea nu poate fi distinsă macroscopic de un tecom sau de un luteom.

În general, tumorile sînt voluminoase, putînd chiar să ocupe întreg abdomenul. Tumorile mici nu reprezintă totuși o excepție.

Redăm în Tabelul I distribuția tumorilor de granuloasă după dimensiuni, în cazuistica de la Institutul Radiumhemmett (263 cazuri).

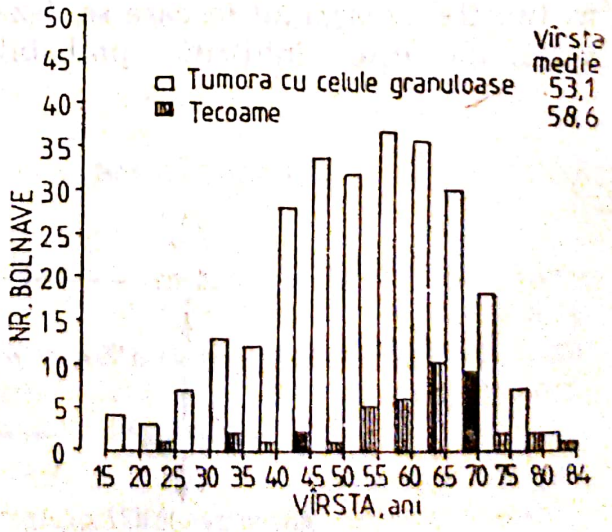

Fig. 10.2. Incidența în funcție de vîrstă a tumorilor de granuloasă (Cazuistica Institutului Radiumhemmett, Stockholm).

* Fetele mai tinere au fost internate într-un serviciu de pediatrie.

Scanned with OKEN Scanner

TABELUL I — **Diametrul tumorilor de granuloasă şi procentul de apariţie respectiv**

Diametrul tumoral (cm)	1	2	3	5	8	11	20
Procentajul tumorilor de granuloasă	5,0	3,0	7,0	15,0	28,0	28,0	14,0

În mai puţin de 5% din cazuri tumorile sînt bilaterale.

De regulă, tumorile sînt solide, încapsulate, sferice, cu suprafaţă netedă. Rareori sînt lobulate. Atunci cînd depăşesc un anumit volum, pot degenera chistic. În această situaţie, chistele au pereţi netezi şi conţinut clar, sero-citrin.

Destul de caracteristică pentru această tumoră este posibilitatea prezenţei de sînge şi cheaguri în cavitatea chistului, cu realizarea unui hemoperitoneu prin ruptura chistului.

Posibilitatea degenerării chistice a tumorii implică atenţie la manevrarea acesteia în cavitatea abdominală, pentru a nu disemina tumora, chiar dacă tumorile chistice bine diferenţiate au evoluţie clinică benignă.

La secţiune, natura fibroasă a tumorii este evidentă, iar culoarea, galben-portocalie, indică conţinutul crescut de lipide şi este mai intensă în tumorile mai puţin active hormonal.

Aspect microscopic

Celulele care alcătuiesc tumora sînt foarte asemănătoare celulelor granuloase din care se constituie foliculul de Graaf matur. Sînt celule de aceleaşi dimensiuni, mici, rotunde, cu citoplasmă redusă şi nuclei hipercromatici, cu mitoze rare.

Există mai multe aspecte histopatologice:

1. *Foliculomul,* în care celulele granuloase se aranjează „în rozetă", în jurul unor spaţii rotunde mici care conţin un material PAS-pozitiv şi resturi de nuclei. Acest aranjament, numit „microfolicular", nu se referă deci la prezenţa de foliculi mici, ci, de fapt, la prezenţa de structuri Call-Exner, vizibile şi în foliculul normal, care sînt de fapt arii de lichefiere la nivelul unor aglomerări de celule granuloase şi care sînt suficient de specifice pentru a permite diagnosticul de tumoră cu celule granuloase. Există şi modelul „macrofolicular" în care celulele granuloase tumorale sînt de asemenea bine diferenţiate şi reproduc foliculii chistici giganţi. Foliculomul este forma cea mai diferenţiată de tumoră cu celule granuloase.

2. *Cilindromul.* Celulele, mai puţin diferenţiate, sînt grupate în coloane ramificate şi anastomozate. Aspectul pe secţiune este cilindric, datorită unor cantităţi mari de ţesut fibros dispus între coloane. Acest model de proliferare determină un tip de tumoră mai malignă, datorită unei capacităţi mai mari de invazie. (Fig. 10.3)*

* Imaginile microscopice din Capitolul „Tumori hormonosecretante ale ovarului" provin din: colecţia Institutului Oncologic Cluj-Napoca, „Gynecology" (Parsons şi Sommers, 1978) şi Hum. Pathol. (Sternberg şi Durandhar, 1977).

Scanned with OKEN Scanner

3. *Tipul sarcomatoid*. Celule granuloase sînt răspîndite, chiar în aceeași tumoră, difuz, trabecular sau pseudoadenomatos, în așa fel încît aspectul este de „mozaic". Dimensiunea celulelor nu mai este uniformă, iar tendința la nediferențiere le face mai greu de recunoscut. (Fig. 10.4) Prognosticul în acest tip histopatologic este mai rezervat. Astfel, în statistica lui Kottmeier 70% din acest gen de tumori au recidivat într-o perioadă de 15 ani, comparativ cu numai 14% din foliculoame și cilindroame.

Malignitatea histologică este evidentă în cele mai multe dintre tumorile cu celule granuloase, a căror caracter invaziv se aseamănă cu cel din carcinoamele bazocelulare ale tegumentelor (Parsons și Sommers, 1978), cu excepția tipului sarcomatoid care este mai agresiv.

În multe din tumorile cu celule granuloase se constată și celule tecale luteinizate, uneori greu de deosebit de celulele granuloase (Fig. 10.5).

Prezența reticulinei în preparatul histologic este un indiciu pentru elementul stromal asociat celui provenit din cordoanele sexuale.

Cu cît sînt prezente mai multe celule tecale sau stromă tecomatoasă, cu atît tumora cu celule granuloase este mai activă hormonal și mai malignă (Parsons și Sommers, 1978).

Tumorile cu celule granuloase pure, fără stromă tecomatoasă, sînt — după unii — inactive hormonal. În orice caz, cele mai multe studii moderne arată că diagnosticul de tumori mixte, cu celule granuloase și tecale, este prea frecvent, în cele mai multe tumori elementul tecal fiind de fapt reacția stromală ovariană la creșterea tumorală a clonei de celule granuloase.

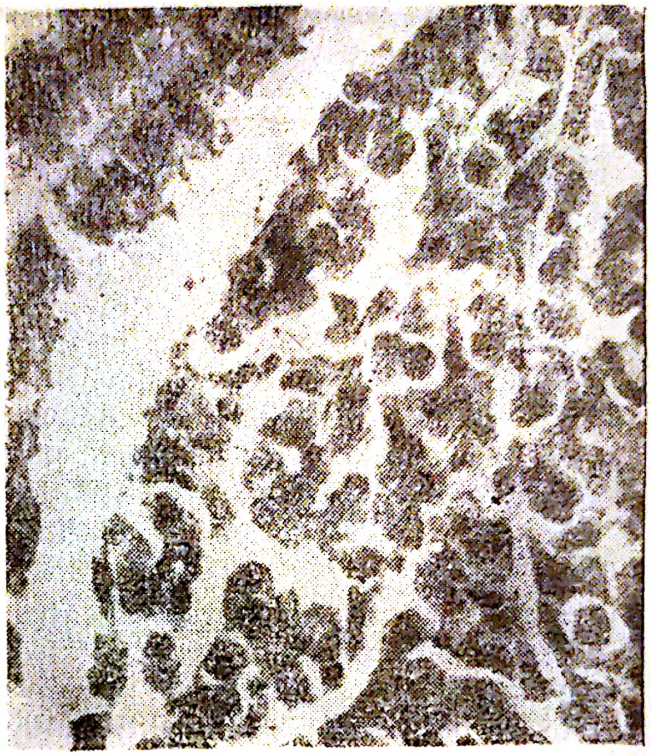

Fi.. 10.3. Tumoră de granuloasă (cilindrom).

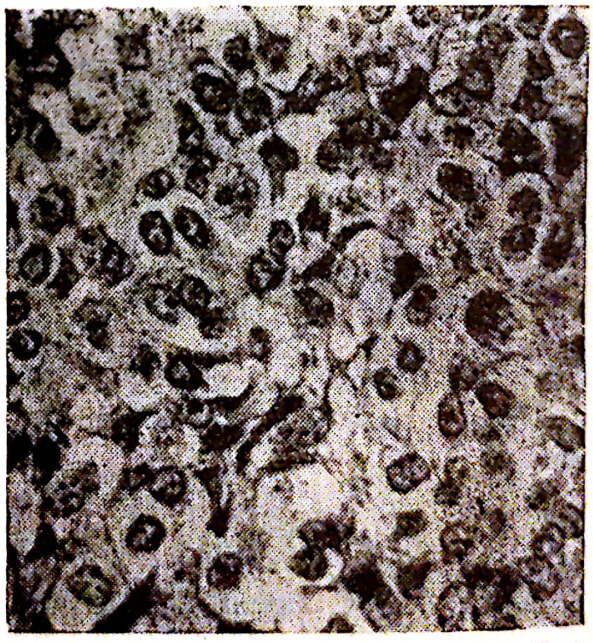

Fig. 10.4. Tumoră de granuloasă — tipul sarcomatoid.

4.1.3. Tabloul clinic și diagnosticul

Caracterul funcțional al tumorii obligă la un accent special în ceea ce privește diagnosticul, deoarece

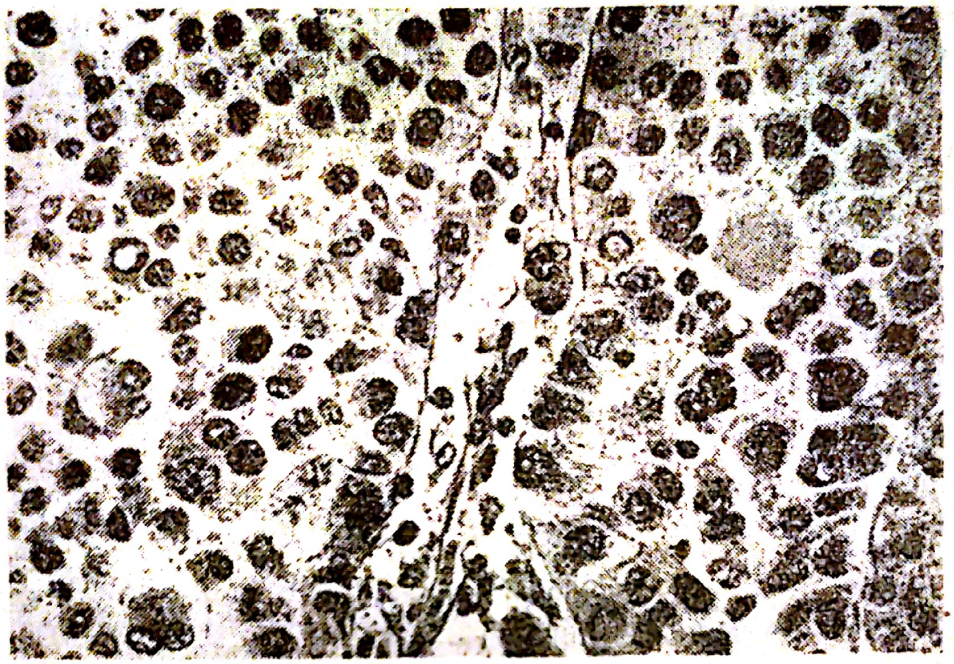

Figg 10.5. Tumoră ovariană cu celule granuloase și tecale luiteinizate.

este capitolul teoretic cel mai interesant al problemei.

Desigur că simpla apariție a unei sîngerări de origine uterină, cu caracter ciclic, la o vîrstă la care menstruațiile sînt absente, impune suspiciunea existenței unei tumori ovariene estrogenosecretante.

Există însă puține elemente clinice care să conducă la acest diagnostic cînd tumora apare la o femeie aflată la vîrsta de reproducere.*

Semnificația stabilirii diagnosticului este în primul rînd practică, deoarece atitudinea terapeutică diferă în funcție de vîrsta femeii. Tratamentul este conservativ la femeile tinere și radical după menopauză. Această atitudine este motivată nu numai de dorința femeii de a avea copii, ci și de malignitatea mai redusă a acestor tumori la femeile tinere.

Diagnosticul tumorii de granuloasă la fetiță

Tumora cu celule granuloase (sau celulele granuloase și tecale) reprezintă 3% din tumorile ovariene primare la copil**.

1. Sindromul clinic patognomonic pentru secreția patologică de estrogeni la fetiță este pseudopubertatea precoce, feminizarea copilului prepuberal.

Elementele pubertare sînt constituite de creșterea uterului și sînilor, dezvoltarea organelor genitale externe și a părului pubian, cornificarea epiteliului vaginal și apariția menstruațiilor. Ciclurile menstruale fiind totdeauna anovulatorii, nu există niciodată posibilitatea apariției unei sarcini la fetițele cu tumori estrogenosecretante. Este vorba deci despre o pseudopubertate, în contrast

* Nu trebuie uitat că aproximativ jumătate din tumorile cu celule granuloase apar la vîrsta de 20—40 ani (Parsons și Sommers, 1978).

** Incidența tumorilor pure tecale la copil este ceva mai mică.

cu pubertatea precoce constituțională, în care este prezentă și capacitatea de reproducere.

2. Foarte rar tumorile de granuloasă la copii se complică prin torsiune sau hemoragie intratumorală și eventual ruptură și inundație peritoneală.

3 .La examenul obiectiv sînt impresionante efectele estrogenilor pe țesuturile receptoare, alături de distensia abdominală dată de tumoare.

În afară de hipertrofie, sînii prezintă și alte caractere de impregnare estrogenică: hiperpigmentarea brună a areolelor și erectilitatea mamelonară.

Pentru instalarea sindromului de feminizare este necesară o acțiune de durată a hiperestrogeniei, astfel încît examenul obiectiv (tușeul rectal) evidențiază tumora ovariană, care este unilaterală în peste 90% din cazuri. Extirparea chirurgicală a tumorii duce la remisiunea completă a fenomenelor de feminizare la fetița mai mică de 8 ani și la remisiune moderată la fetițele peste această vîrstă.

4. Diagnosticul diferențial, deja anticipat, constă în primul rînd în excluderea unei precocități sexuale constituționale. Considerația practică este aceea că în general orice tumoră cu activitate endocrină care este capabilă să producă feminizare este suficient de voluminoasă pentru a fi sesizată la tușeul rectal*. Dacă nu se constată modificări obiective în sfera genitală, este vorba de obicei de o pubertate precoce izosexuală adevărată și nu considerăm laparotomia ca o metodă suplimentară de diagnostic.

5. Examinările paraclinice și de laborator au valoare redusă. Radiografia abdominală simplă poate evidenția tumora ca o opacitate bine circumscrisă, rotundă, cu compresiune extrinsecă pe tubul digestiv.

Examenul citohormonal vaginal este concludent în sensul apariției celulelor mature, cornificate.

Dozarea estrogenilor urinari totali arată aproximativ aceleași valori la femeia adultă și un element important: gonadotrofinele sînt absente.

Diagnosticul tumorii de granuloasă la femeia adultă (20—45 ani).

Antecedentele fiziologice. Vîrsta la menarhă (și la menopauză) nu diferă la femeile cu tumori de granuloasă față de cea a femeilor normale. Un sfert din bolnave (22%, la Radiumhemmet) sînt nulipare.

În antecedentele heredo-colaterale se remarcă prezența unei tumori maligne. Exemplificăm tot cu statistica Institutului Radiumhemmett (1980). La 28% din bolnave existase un cancer la rudele de gradul I, din care la 8% cancerul era prezent la 2—3 rude de gradul I.

Nu există simptome patognomonice.

Tumorile variază ca volum, dar sînt de obicei ușor de sesizat, avînd în general un diametru între 5 și 11 cm. Într-un sfert din cazuri (27% în cazuistica de la Radiumhemmett) dau simptome locale. Nu există în mod obișnuit o relație între volumul tumorii și capacitatea de secreție hormonală a acesteia; tumorile mici, chiar nepalpabile, pot produce cantități mari de estrogeni care influențează menstruațiile. În general, la jumătate din cazuri diagnosticul se situează la mai puțin de 6 luni de la debutul simptomatologiei (Björkholm și Peterson, 1980).

Tumorile mari care umplu întreg pelvisul, pot fi inactive hormonal,

* eventual tușeu rectal făcut în condiții de anestezie;

Scanned with OKEN Scanner

diagnosticul fiind cel impus de orice tumoră ovariană voluminoasă (distensie abdominală cu discomfort și durere în hipogastru și regiunile lombare). De obicei tumorile sînt mobile și doar în 5% din cazuri bilaterale.

Asemănarea microscopică cu un fibrom ovarian este mare și apariția sindromului Meigs, cu ascită și hidrotorace, este posibilă.

Principala manifestare clinică a hiperestrogeniei de origine tumorală este modificarea ciclului menstrual, cu două alternative:

a) Perioadă de amenoree mai lungă sau mai scurtă, urmată de hipermenoree, așa cum se întîlnește și în metropatia hemoragică cînd endometrul este stimulat în exces de estrogenii netamponați de către progesteron. Ameroeea durează atîta timp cît nivelul estrogenilor circulanți este crescut; odată cu deprimarea incidentală a nivelelor plasmatice de estrogeni se instalează menstruația de privațiune (excesivă și prelungită).

b) Menstruații prelungite la intervale neregulate, endometrul avînd doar aspect proliferativ ca în ciclurile anovulatorii*.

În cazuistica de la Radiumhemmet (Björkholm și Petersson, 1980) anomaliile de ciclu menstrual au fost constatate la 80% din femeile în premenopauză (Tabelul II).

TABELUL II — Anomaliile ciclului menstrual la femeile cu tumoră de granuloasă apărută înainte de menopauză (75 cazuri)

	Procent
Amenoree	16%
Cicluri neregulate	64%
Ciclu normal	20%

Este posibilă sarcina la femeile cu tumori mici de granuloasă, dar în general ciclurile menstruale sînt anovulatorii.

De regulă, uterul este mărit de volum atît prin influența trofică a estrogenilor, cît mai ales prin prezența de leiomiofibroame: 70% din femeile cu tumori de granuloasă au și fibromioame uterine.

Endrometrul stimulat cronic de estrogenii de origine tumorală proliferează pe linia hiperplazie glandulo-chistică, hiperplazie adenomatoasă, cancer de endometru. Adenocarcinomul de endometru este rar la femeile sub vîrsta de 40 de ani, dar hiperplazia de endometru există la 4/5 din femeile cu tumori estrogeno-secretante.

Considerînd în ansamblu tumorile de granuloasă, atît la femeile în premenopauză, cît și *la cele în climacteriu*, hiperplazia glandulo-chistică de endometru a fost constatată la 45% din cazurile de la Institutul Radiumhemmet, iar cancerul de endometru la 21 de cazuri (toate după menopauză). Aceasta înseamnă un *risc de 10 ori mai mare de a prezenta un cancer de endometru la aceste femei, față de populația sănătoasă* (National Board of Health and Welfare, Stockholm, 1965).

4.1.4. Prognostic

Aprecierea corectă a gradului de malignitate se răsfrînge direct asupra nuanțelor de atitudine terapeutică.

Potențialul malign crește odată cu vîrsta; este minim la fetiță și destul de exprimat la femeia în vîrstă.

Nu toate tumorile cu celule granuloase trebuie considerate maligne.

* Endometrul cu aspect secretor, înainte de pubertate sau după menopauză ridică suspiciunea unei tumori funcționale, dar cu celule care au suferit o luteinizare marcată.

Scanned with OKEN Scanner

Dimpotrivă, malignitatea clinică nu depășește 25—30% din cazuri, iar după unii autori (Novak și Woodruff, 1962; Taylor) ea nu este întîlnită decît în 5% din cazuri.

Aceste diferențe de apreciere rezultă din discrepanțele între aspectul histopatologic și alura clinică. În general, aceste tumori (maligne histologic) au o *foarte lungă istorie naturală: recidivele survin tîrziu și supraviețuirea este lungă, chiar în situația prezenței metastazelor.* În seria lui Norris (1968) bolnavele care au decedat se găseau în medie la peste 8 ani de la debutul bolii, iar în seria lui Stenwig et al. (1979) intervalul mediu între diagnostic și reluarea evoluției bolii era de 8,9 ani, iar din momentul apariției recidivei pînă la deces, de 2,6 ani. Au apărut recidive și la 20—22 ani de interval liber după primul tratament. Din 96 bolnave cu boală recidivată, 15 au prezentat această recidivă la mai mult de 10 ani de interval liber (Diddle, 1951).

Căile de metastazare sînt aceleași ca în tumorile ovariene de origine epitelială (Diddle, 1951). *Proliferarea este însă înceată; recidivele sînt locale,* pe suprafața peritoneală, *aspectul microscopic al proliferării este mai mult de dislocuire decît de invadare, însămînțarea hematogenă este rară.*

Tumorile de granuloasă etichetate histopatologic ca „foarte maligne" nu sînt de fapt decît adenocarcinoame slab diferențiate, structurate asemănător corpusculilor Call-Exner („în rozetă").

Nu se cunosc condițiile care determină tendința la recidivă a tumorilor de granuloasă (Taylor, citat de Parsons și Sommers, 1978). Totuși, Kottmeier observă o supraviețuire de 87% la 5 ani și 82% la 10 ani, în cazurile cu tumori bine diferențiate (foliculoame, cilindroame), față de 64% (la 5 ani) respectiv 29% (la 10 ani) în tumorile sarcomatoide.

Supraviețuirea se poate raporta și la situația din momentul diagnosticului. În tumorile fără metastaze, 88% din bolnave supraviețuiesc la 5 ani de la diagnostic, în schimb în cazul prezenței metastazelor la stabilirea diagnosticului, supraviețuirea la 5 ani este doar de 43%.

Dacă posibilitatea deceselor prin tumoră de granuloasă la un interval foarte mare de timp (30 ani), datorită istoriei naturale foarte lungi a acestui neoplasm, era cunoscută (Sjöstedt, 1961 ș.a.), un studiu din 1980 arată clar că maximum relativ de decese se produc în primii 2 ani de la diagnostic, ca în alte localizări ale cancerului (Björkholm, 1980) (Fig. 10.6).

Acest studiu ia în considerare supraviețuirea la toate bolnavele cu diagnosticul histologic de tumoră de

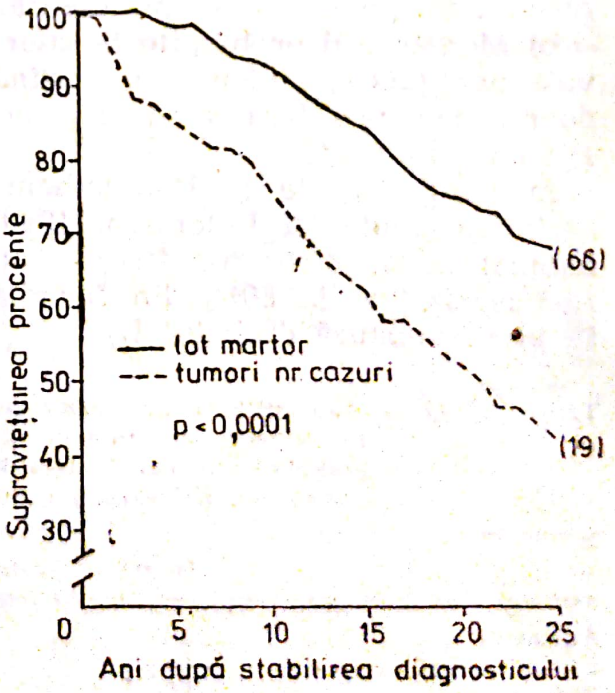

Fig. 10.6. **Supraviețuirea în tumorile de granuloasă. Majoritatea deceselor se produc în primii 2 ani; ulterior, curbele de supraviețuire sînt doar discret divergente (Björkholm, 1980).**

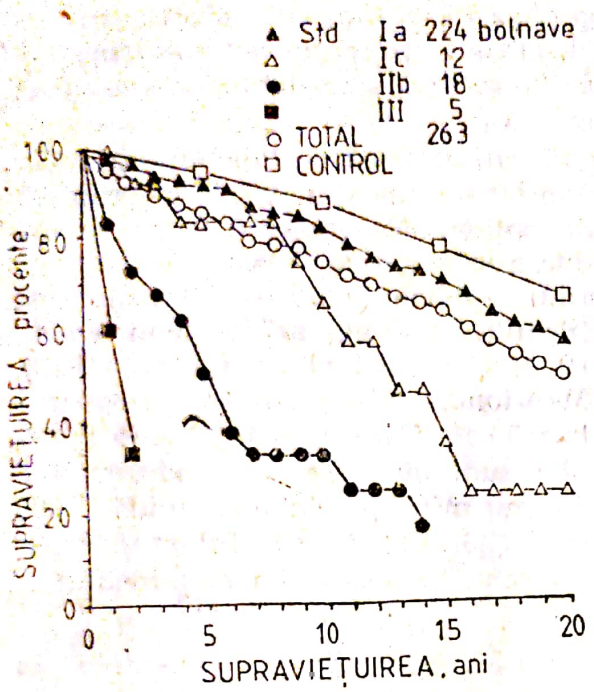

Fig. 10.7. Supraviețuirea cazurilor cu tumori de granuloasă în funcție de stadiul clinic (Björkholm, 1980).

granuloasă, tratate la Radiumhemmet — Stockholm, într-o perioadă de 50 ani (253 femei, din care evaluabile 153). La 5 ani, 85% din această serie era în viață, în timp ce în grupul martor supraviețuirea era de 98%. Curba de supraviețuire își păstrează în continuare aspectul defavorabil față de lotul martor, decesele din cauza bolii survenind și la 30 ani de la diagnostic.

În Fig. 10.7., referitoare la aceeași cazuistică, este reflectată influența stadiului bolii asupra supraviețuirii. În stadiul Ia* supraviețuirea bolnavelor la 5 ani este de 91%, iar la 10 ani de 81%, în timp ce în stadiul IIb ea este doar de 50% respectiv 32%.

4.1.5. Tratamentul tumorii de granuloasă

Criteriile luate în considerare în stabilirea atitudinii terapeutice în tumora de granuloasă sînt următoarele:

— vîrsta bolnavei;
— numărul nașterilor;
— dorința păstrării funcției menstruale și de reproducere;
— extensia bolii.

Două mijloace terapeutice intră practic în discuție: chirurgia și chimioterapia. Rolul radioterapiei nu este clar și poate fi considerat doar pentru cazurile cu boală reziduală micronodulară, limitată la pelvis (Camlibel și Caputo, 1983).

4.1.5.1. *Tratamentul chirurgical*

La femeia peste 40 ani se face totdeauna histerectomie totală cu anexectomie bilaterală, chiar dacă tumora este unilaterală, deoarece la această categorie de vîrstă tumorile sînt mai frecvent maligne, putînd recidiva și la 10—20 ani de la tratamentul inițial. Procentul de recidivă la aceste femei variază în literatură de la 10% la 70%.

La femeia sub 40 ani, cu tumoră unilaterală strict încapsulată (85% din cazuri), se poate lua în considerare și o atitudine conservativă: anexectomie unilaterală**. Argumentele pentru o asemenea decizie sînt următoarele:

— tumora crește încet;
— invazia este rară și minimă;
— reluarea evoluției se face prin recidivă locală;
— tumora este de regulă unilaterală.

* În tumorile de granuloasă majoritatea cazurilor (90% în cazuistica Radiumhemmet) sînt diagnosticate în stadiul I (FIGO).
** Biopsia celuilalt ovar este impusă de posibilitatea bilateralității (5%).

Scanned with OKEN Scanner

La cazurile cu tumori invadante, care depășesc ovarul, operația trebuie făcută cît mai radical.

În cazurile în care examenul microscopic al unei tumori ovariene extirpate prin anexectomie unilaterală atestă o tumoră de granuloasă cu aspect histologic malign, cea mai circumspectă atitudine, chiar în stadiul I de boală, este reintervenția chirurgicală cu practicarea unei histerectomii totale cu anexectomie controlaterală.

4.1.5.2. *Chimioterapia*

Raritatea cazurilor de tumori de granuloasă metastazate a făcut ca experiența acumulată privind eficiența tratamentului cu citostatice să fie redusă.

Pînă în anul 1983 în literatură erau comunicate rezultatele tratamentului cu citostatice doar la 38 cazuri de tumori de granuloasă (Camlibel și Caputo, 1983).

S-a utilizat mono- și polichimioterapia, obținîndu-se diferite rate de răspuns (Tabelul III, după Camlibel și Caputo, 1983).

Seriile cele mai mari de cazuri publicate au fost cele ale lui Schwartz și Smith și ale lui Malkasian et al. Doar combinația *actinomicină D/5-fluorouracil/ciclofosfamidă* a fost activă.

Rezultatele ultimilor ani au evidențiat ca cea mai eficientă schemă de polichimioterapie în tumorile endocrine, cea care utilizează *cis-platinum + adriamicină + ciclofosfamidă* (Schulman et al., 1974; Jacobs et al., 1982; Camlibel și Caputo, 1983). Menționăm schema de tratament utilizată de Camlibel și Caputo: cisplatinum 50 mg/m² + adriamicină 50 mg/m²* + ciclofosfamidă 500 mg/m² i.v. la 21 zile interval, repetat pînă la instalarea răspunsului.

4.1.5.3. *Atitudinea terapeutică în tumorile ovariene stromale la Institutul M. D. Anderson (Texas) (Rutledge, 1976).*

În stadiul IA, la femeile sub vîrsta de 40 ani, se face ooforectomie unilaterală, cînd există dorința de a avea copii. În celelalte cazuri, în acest stadiu se face histerectomie totală cu anexectomie bilaterală.

TABELUL III — Tratamentul citostatic în tumorile cu celule granuloase

Referința	Nr. cazuri	Citostatic	Nr. răspunsuri
Malkasian et al. (1974)	12	Prima linie: Citoxan + alkeran	3 RP
Schwartz și Smith (1976)	9	Alkeran	1 RP
	4	Trietilenetiofosforamidă	1 RP
	2	Actinomicină D/ciclofosfamidă/5—FU	2 RP
Alții	3	Adriamicină	2 RC
	2	Cis-Platinum/Adriamicină/Citoxan	1 RC+1 RP
	2	Alkeran	2 RC
	1	Adriamicină/Bleomicină	1 RC
	1	Actinomicină D	1 FR
	1	Ciclofosfamidă preoperator	1 RC

RP = răspuns parțial; RC = răspuns complet; FR = fără răspuns;

* Doza totală de adriamicină nu trebuie să depășească 450 mg/m² din cauza riscului cardiac.

Scanned with OKEN Scanner

Bolnavele cu leziuni mai avansate (stadiul IB—III) sînt tratate prin histerectomie totală cu anexectomie și exicizia oricărei mase tumorale abordabile. Dacă leziunile reziduale nu depășesc 2 cm în diametru sau intervenția a reușit să fie radicală, se face cobaltoterapie pelviană și abdominală după tehnica „moving strip".

Bolnavele cu tumori reziduale mai mari de 2 cm sau metastaze în afara cavității abdominale sînt tratate prin polichimioterapie, 12 serii, urmată de reintervenție chirurgicală („second look"). Dacă nu se mai constată țesut tumoral, se sistează chimioterapia.

Recidivele tumorilor stromale sînt tratate prin excizie chirurgicală și radioterapie postoperatorie sau chimioterapie în funcție de volumul tumoral rezidual, după cum s-a menționat mai sus.

Tratamentul tumorilor de granuloasă și teacă la fetițe

Aprecierea tratamentului tumorii cu celule granuloase la copil se face pornind de la considerația că aceste tumori (de fapt tumori mixte de granuloasă și teacă) sînt foarte rar maligne: 3 cazuri de tumori maligne din 100 de astfel de tumori apărute la fetițe, revăzute din literatură de către Barber (1975).

De aceea, tratamentul de rutină al acestor cazuri este chirurgical și constă în anexectomie unilaterală cu păstrarea uterului și anexei controlaterale.

Eventualitatea unui comportament malign manifestat uneori doar prin apariția unei recidive locale după un interval de mai mulți ani, impune dispensarizarea acestor cazuri.

Tratamentul recidivei este chirurgical și radioterapic. Cobaltoterapia este mai eficientă în formele sarcomatoide și în general mai puțin activă la fetițe, decît la femeile în vîrstă.

4.2. Tumora cu celule tecale (Tecomul)

Tumora cu celule tecale, tecomul sau fibrotecomul este una din cele mai frecvente tumori stromale, reprezentînd 3% din toate tumorile ovariene solide, 12% din tumorile feminizante și 0,3% din toate tumorile maligne ale ovarului (Malkasian et al., 1965).

Rareori apare la femeia tînără, este frecventă (peste 60% din aceste tumori) la femeia în perimenopauză și rară la femeia în climacteriu (Norris și Taylor, 1968).

Spre deosebire de tumora de granuloasă, care poate fi inertă hormonal, tecomul este aproape întotdeauna înzestrat cu capacitate estrogenosecretantă. Tocmai acest aspect îl deosebește de fibromul ovarian. Elementele care definesc histologic capacitatea endocrină a tecomului sînt destul de subtile și nu se evidențiază la un examen anatomo-patologic rapid, de rutină. În principal, existența de material lipoidic sudanofilic (care dă și nuanța gălbuie a tumorii), evidențiat prin secțiuni la ghiață colorate pentru grăsimi, deosebește fibromul de tecom.

Ceea ce este important, este faptul că tecomul (ca și fibromul) nu este practic niciodată malign (Scully, 1970).

Eticheta de tecoame maligne este dată de obicei unor sarcoame ovariene sau tumorilor de granuloasă de tip sarcomatos, cu celule fuziforme.

Anatomie patologică

De obicei tecoamele sînt tumori mici, rotunde sau multinodulare, ferme, bine circumscrise, uneori bilaterale, imposibil de diferențiat macroscopic de fibroame sau tumora

Scanned with OKEN Scanner

Brenner, deoarece nuanța gălbuie* care apare pe secțiune nu este suficient de concludentă. În Tabelul IV este redată dimensiunea tecoamelor pure (42 cazuri) în statistica de la Radiumhemmet (1980).

TABELUL IV — Dimensiunea tecoamelor pure (Radiumhemmet, Björkholm și Petersson, 1980)

Dimensiunea tumorii (în cm)	1	2	3	5	8	11	20
Procentul tumorilor (42 cazuri)	7,0	7,0	24,0	24,0	26,0	7,0	5,0

Microscopic, tecoamele sînt formate din celule fuziforme uniforme, dispuse într-o substanță intercelulară acidofilă (Fig. 10.8). Spre deosebire de tumorile de granuloasă, fibre de reticulină înconjoară celulele. Printre celule se găsesc mici vacuole din care lipidele au fost îndepărtate în procesul de prelucrare. Prezența lipidelor intercelulare se poate dovedi, cum am arătat, prin

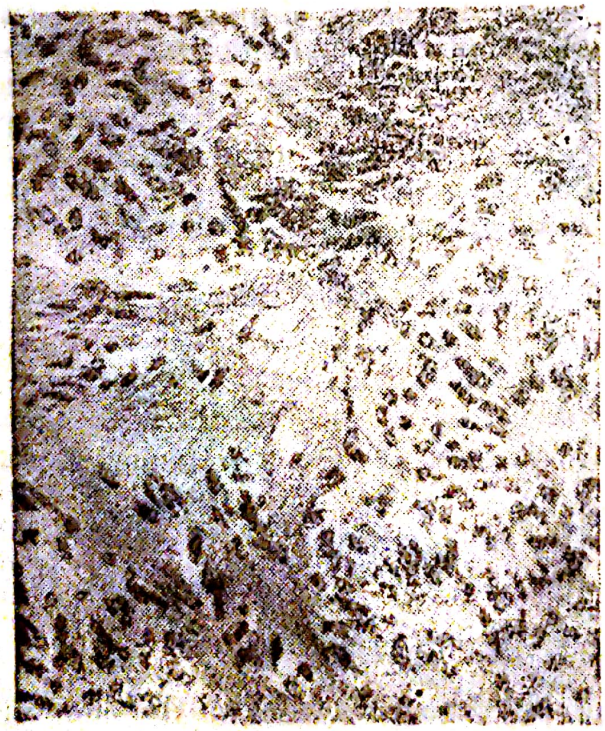

Fig. 10.8. Tumoră ovariană cu celule tecale.

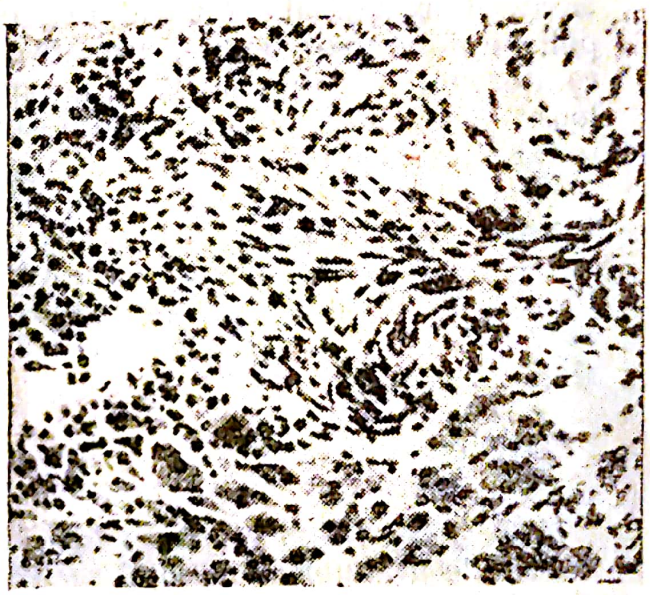

Fig. 10.9. Tumoră ovariană cu celule tecale luteinizate.

coloratia Sudan a secțiunilor la ghiață.

Aproximativ două treimi din cazuri sînt tecoame pure, iar o treime sînt tumori mixte cu celule tecale și celule granuloase. Acestea din urmă sînt tumorile cele mai active hormonal.

Există și posibilitatea luteinizării celulelor tecale sau a prezenței de cuiburi de celule lipoidice printre celulele tecale (Fig. 10.9). Hughesdon a numit aceste tumori „luteotecoame". Clinic, ele erau masculinizante prin componenta celulară lipoidică.

* În general, tumorile secretante de hormoni steroizi au nuanță gălbuie pe secțiune, datorită conținutului crescut de lipide, care reprezintă locul de depozitare a hormonilor.

Scanned with OKEN Scanner

Simptomatologia

Tabloul clinic este același ca în tumorile cu celule granuloase. Menționăm încă o dată că tecoamele, spre deosebire de tumorile de granuloasă, sînt *aproape întotdeauna funcționale, dar incidența lor maximă plasîndu-se în perimenopauză, sindromul endocrin nu este atît de frapant ca la tumorile de granuloasă*, apărute în jumătate din cazuri la fetițe sau bătrîne.

În Tabelul V sînt prezentate anomaliile ciclului menstrual apărute la grupul de 42 cazuri cu tecoame pure din statistica Institutului Radiumhemmet din Stockholm (Björkholm și Petersson, 1980).

TABELUL V — **Anomaliile de ciclu menstrual în tecoame (Björkholm și Petersson, 1980)**

	Felul simptomelor	Procente
Premenopauză	Amenoree	14%
	Menstruații neregulate	43%
	Fără modificări	43%
Climacteriu	Metroragii	74%
	Fără metroragie	26%

Sternberg și Dhurandhar (1978) raportează un caz cu tumoră mică (3 cm diametru) dar foarte dureroasă, cu toate că nu era complicată prin torsiune sau degenerescență intratumorală. Interpretarea pe care au dat-o a fost, posibilitatea eliberării intratumorale de histamină de către mastocite.

4.3. Luteomul stromal

Luteomul stromal sau „tumora cu celule tecale (și granuloase) luteinizate" este o tumoră mică, benignă*, cu un diametru care rareori depășește 3 cm, care produce frecvent estrogeni, dar poate secreta progesteron sau androgeni.

Incidența maximă este aceeași cu a tecomului: preclimacteriul și climacteriul. Apare în context cu focare de luteinizare stromală în alte zone ale ovarului.

Explorarea chirurgicală permite identificarea acestei tumori prin inspecția suprafeței de secțiune: aceasta este intens portocalie, datorită cantității mari de lipide, care conferă tumorii și denumirea de „xantofibroma theca cellulare".

Caracteristica histologică este prezența de celule întîlnite în mod obișnuit în corpul galben, distribuite printre celule fuziforme ca acelea din tecoame. Atunci cînd tumora este constituită exclusiv din celule stromale luteinizate poate fi confundată cu tumora cu celule Leydig sau cu celule hilare. Diferențierea se face prin topografia tumorii (luteomul este situat în medulară sau corticală, nu în hilul ovarian) și prin absența cristaloizilor lui Reinicke.

* Există, mai frecvent decît în tecom, posibilitatea (totuși foarte rară) unei evoluții maligne.

4.4. Metodologia diagnosticului și tratamentului chirurgical în tumorile ovariene la fetițe

1. Orice fetiță cu *disconfort abdominal cronic* sau dureri abdominale acute trebuie suspicionată și ca avînd o tumoră ovariană.

2. Constatarea obiectivă a prezenței unei tumori (prin examen abdominal sau tușeu rectal) impune *explorarea chirurgicală promptă.*

3. Deoarece incidența cancerului este mare în cadrul tumorilor ovariene la copil, diagnosticul diferențial intraoperator trebuie deliberat de către cadre cu experiență. De multe ori nu se poate stabili diagnosticul de malignitate prin inspecție și palparea tumorii. În general, tumorile solide sînt maligne; cele mai multe tumori chistice sînt benigne, dar este obligatorie explorarea acestora în sala de operație. *Orice chist ovarian trebuie secționat și zonele solide ale acestuia trebuie examinate prin biopsie extemporanee.*

4. *Decizia unei intervenții radicale implică o mare responsabilitate.* Menționăm că uneori doar operația radicală poate asigura supraviețuirea. Totuși, atitudinea rămîne conservativă, ori de cîte ori este posibilă excizia tuturor formațiunilor chistice prin ooforectomie parțială și cînd explorarea acestora nu sugerează malignitatea. Dacă este constatat un chist dermoid, trebuie explorat chirurgical și celălalt ovar, prin secționarea acestuia (chistele dermoide pot fi bilaterale).

Deși tumorile de granuloasă pot avea un grad de malignitate*, poate să se decidă doar ooferoctomia ovarului interesat tumoral.

Teratocarcinoamele au un indice mult mai crescut de letalitate decît tumorile de granuloasă, dar dacă tumora este încapsulată în aceste cazuri se poate face o intervenție care să conserve uterul și ovarul aparent sănătos.

5. La fetița cu tumoră ovariană solidă, sarcom, carcinom, disgerminom, teratom sau chistadenocarcinom care *a spart capsula,* tratamentul conservativ reduce mult șansele de influențare a bolii și este indicată *histerectomia cu anexectomie bilaterală.*

4.5. Considerații privind tumora Brenner

Tumora Brenner este o tumoră solidă cu originea în epiteliul de acoperire a ovarului și stroma ovariană. Tumora Brenner pură nu este funcțională, iar comentarea acesteia în cadrul tumorilor asociate cu hiperestrogenism o facem doar fiindcă uneori în tabloul clinic apar menoragii identice cu cele determinate de tumorile cu secreție de estrogeni. Explicația acestor tulburări de ciclu menstrual constă în *coexistența de celule tecale la nivelul tumorii,* această componentă *(care nu intră în definiția tumorii Brenner)* determinînd aspectul funcțional al acesteia.

Comportamentul clinic al acestor tumori este asemănător cu cel al tumorilor tecale: apar cu predilecție

* La această vîrstă, tumorile de granuloasă recidivează mult mai rar decît la femeile adulte sau în postmenopauză.

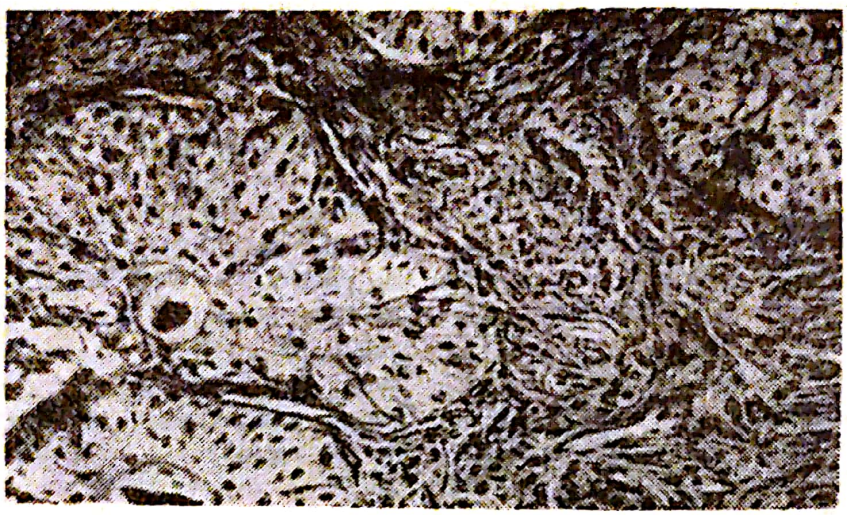

Fig. 10.10. Tumoră Brenner.

după menopauză și la sfîrșitul perioadei de fertilitate a femeii, fiind rar întîlnite înainte de 30 ani; pot să degenereze chistic, dar aspectul caracteristic este de tumori solide, fibroame, bine încapsulate, de obicei unilaterale.

Pot să apară în peretele unui chistadenom mucinos, iar prezența unor focare de transformare mucinoasă la nivelul tumorilor Brenner a făcut pe unii anatomopatologi să considere chistele mucinoase voluminoase ca rezultatul final al evoluției unei tumori Brenner. Aceste observații au dus la ipoteza originii tumorii Brenner în relicvatele epiteliului urogenital wolffian (incluziunile embrionare Walthard) localizate subcapsular la nivelul hilului și în subseroasa trompelor.

Aspectul microscopic este de tumoră fibroasă cu insule de celule epiteliale pseudo-pavimentoase, necheratinizate, cu o particularitate nucleară distinctivă: cromatina nucleară este dispusă liniar în axul lung al fiecărui nucleu. Aceste cuiburi de celule se pot metaplazia, determinînd spații chistice umplute cu mucus (Fig. 10.10).

Prezența celulelor epiteliale pavimetoase ridică suspiciunea unei metastaze ovariene cu punct de plecare dintr-o tumoră de col uterin, dar în tumora Brenner celulele nu sînt anaplazice și nu se întîlnesc kariokineze.

De obicei tumorile Brenner sînt benigne, dar există și posibilitatea malignității, care este însă de graniță („borderline"), adică cu atipii ale celulelor epiteliale, dar fără invazia elementelor stromale.

Tratamentul tumorilor încapsulate, avînd în vedere faptul că marea majoritate sînt benigne, este chirurgical conservativ (ooforectomie unilaterală). Tumorile mari sînt chistice și atitudinea este cea din chistele mucinoase, nuanțată după grupa de vîrstă. La femeile în vîrstă intervenția este largă: histerectomie totală cu anexectomie bilaterală.

Scanned with OKEN Scanner

5. Tumorile asociate cu masculinizare

Apariția tumorilor masculinizante în ovar este explicată prin două considerente:

1) În timpul dezvoltării embrionare, ovarul are inițial o structură testiculară; treptat, componenta testiculară se atrofiază progresiv, în timp ce elementele ovariene se diferențiază. Celulele Sertoli, cu originea în cordoanele sexuale, prezente în gonada embrionară își au echivalentul în celulele granuloase ale ovarului, iar celulele Leydig, ale mezenchimului stromal testicular, corespund celulelor tecale ovariene. În multe cazuri diferențierea nu este completă și vestigii ale „testicolului" primitiv persistă în mod normal în hilul ovarului. Celulele din hilul ovarului sînt identice histologic cu celulele Leydig ale testiculului, care sînt androgenosecretante. În situația apariției unor anumite tumori, rezultate prin proliferarea acestor celule de tip masculin, ovarul secretă androgeni, determinînd un sindrom de virilizare.

2) La începutul dezvoltării embrionare medulara gonadală și corticala suprarenalei sînt intim asociate. În foarte rare cazuri apar tumori histologic de aspect cortico-suprarenal, care au și capacitatea de a secreta corticoizi.

Clasificarea histologică a tumorilor masculinizante

O clasificare histogenetică detaliată a tumorilor masculinizante este următoarea (Scully, cit. de Parsons și Sommers, 1978):

(1) Celule Sertoli
  a. adenomul tubular al lui Pick
  b. tumori cu celule Sertoli
(2) Celule Leydig
  a. tumori cu celule Leydig
  b . tumori cu celule din hilul ovarian
(3) Forme mixte de tumori cu celule Sertoli sau Leydig (cunoscute sub numele de androblastoame sau arenoblastoame);
(4) Tumori compuse dintr-o combinație de celule feminine și celule masculine:
  a. Ginandroblastomul
(5) Tumori compuse din celule prea puțin diferențiate pentru a fi identificate ca fiind de tip masculin sau de tip feminin ori avînd morfologie asemănătoare ambelor tipuri.

5.1. Tumora cu celule Sertoli-Leydig (androblastomul)

5.1.1. Nomenclatură, frecvență

Denumirea de *tumoră cu celule Sertoli-Leydig* indică tipul de celule, mature sau imature, prezente în această tumoră.

Denumirea de *androblastom* este preferată de unii, deoarece reflectă larga gamă de diferențiere a acestor tumori (Teilum, 1958). Ambele denumiri sînt menționate ca alternative în Clasificarea histologică internațională a tumorilor (Serov, Scully și Sobin, 1973).

Termenul mai vechi, „arenoblastom", introdus de Robert Meyer, deși larg utilizat pentru acest grup de tumori, care conțin atît celule Sertoli, cît și celule Leydig, nu este considerat adecvat, deoarece implică

Scanned with OKEN Scanner

efectul de „masculinizare"; or, cu toate că multe din aceste tumori sînt masculinizante, unele sînt inactive endocrin, iar altele au secreție estrogenică*, după cum și testicolul normal are potențial estrogenosecretant (Serov, Scully și Sobin, 1973)**.

În ceea ce privește frecvența acestor tumori, ea este apreciată de Scully (1977), la o cincime din cea a tumorilor granuloase și tecale, adică reprezintă mai puțin de 0,5% din toate tumorile ovariene.

5.1.2. Tabloul clinic

Tumorile cu celule Sertoli-Leydig apar cel mai frecvent la femeile de 20—30 ani, astfel încît secreția de androgeni produși de aceste tumori determină un tablou clinic complex, manifestat atît prin instalarea unei amenorei secundare, cît și prin efecte fenotipice care în ansamblu realizează un *sindrom de masculinizare*, caracterizat succint prin dezvoltarea rapidă și intensă a pilozității (virilism pilar) și defeminizare într-o perioadă scurtă.

Virilismul pilar constă în distribuția părului de tip masculin, generalizată, zonală sau regională, care devine gros și lucios, organizat în fire răzlețe sau dense (hipertricoză, hirsutism).

Sînii se atrofiază, *morfotipul devine android*, cu panicul adipos dispus în jumătatea superioară a corpului. *Organele genitale devin hipoplazice*, dar *clitorisul se hipertrofiază*, ceea ce dă un caracter intersexual regiunii genitale.

Vocea ia o tonalitate joasă, iar comportamentul se modifică, apărînd tulburări de *tip nevrotic-depresiv* și ulterior tulburări de psihoandrogenizare (Ionescu B. și Dumitrache, C., 1983).

Toate aceste fenomene, cu excepția vocii, care rămîne răgușită și profundă, se amendează rapid (1—3 luni) după îndepărtarea chirurgicală a tumorii.

Triada amenoree secundară, hirsutism, tumoră ovariană unilaterală, apărută brusc, la o femeie tînără, permite diagnosticul de suspiciune al unui androblastom.

5.1.3. Diagnostic anatomopatologic. Malignitate.

Intraoperator, tumorile nu pot fi deosebite macroscopic de o tumoră de granuloasă. Sînt tumori solide, sferice, cu suprafață netedă, de culoare galben-brună dacă sînt secționate. Pot avea cavități chistice și sînt în mai puțin de 5% din cazuri bilaterale.

Există mai multe variante microscopice:

1. *Tumorile bine diferențiate*. În această categorie se disting 4 subgrupe (Roth et al., 1981): tumora cu celule Sertoli (adenomul tubular al lui Pick), tumora cu celule Sertoli cu depozite lipoidice (foliculomul lipidic al lui Lecène), tumora cu celule Leydig și tumora cu celule combinate, Sertoli și Leydig.

În general, acest tip de tumori bine diferențiate are aspectul de *androblastom tubular*. Sînt formate din structuri tubulare alcătuite dintr-un singur strat de celule cu nuclei uniformi, ovoidali, veziculari, cu un mic nucleol. Marginile celulelor

* Dovedit prima dată de Teilum (cit. de Laffargue et al., 1982);

** S-a raportat și un arenoblastom sertolinian cu secreție de aldosteron (Ehrlich et al., 1963), secreție confirmată și prin incubația unui fragment dintr-o altă tumoră cu aspect histologic de androblastom (Todescu et al., 1975).

Scanned with OKEN Scanner

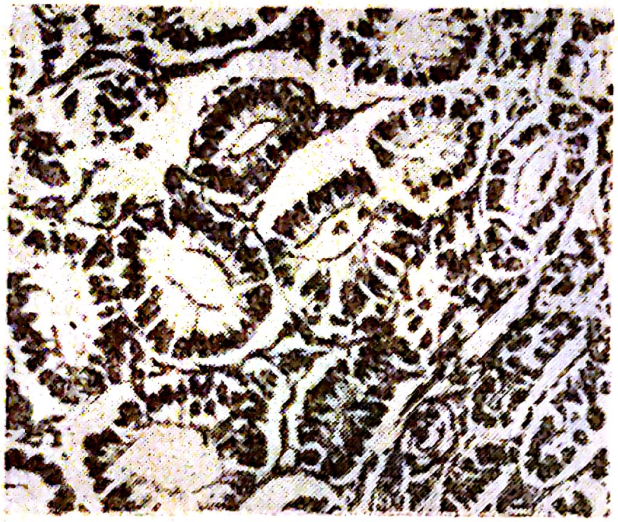

Fig. 10.11. Androblastom tubular (tumoră cu celule Sertoli, bine diferențiate).

nu sînt distincte, astfel încît este simulat un aspect sinciţial. Aceste structuri tubulare sînt situate într-o stromă abundentă fibroasă de tip ovarian, de obicei fără celule Leydig (Fig. 10.11).

2. *Tumorile cu diferențiere intermediară* sînt compuse din celule Sertoli, aranjate difuz, în insule sau cordoane, asemănătoare cordoanelor sexuale din *testicului primitiv*, fiind prezente și structuri tubulare. Mezenchimul gonadal imatur („blastemul") este abundent și se observă celule Leydig mature, poligonale, eozinofile, care în unele cazuri pot conține cristaloizi Reinicke, de testosteron.

3. *Tumorile slab diferențiate* sînt tumori cu aspect de sarcom fuzocelular, dar în care se pot distinge și cordoane sau structuri tubulare formate din celule Sertoli, precum și focare de celule Leydig*.

Malignitatea histologică

Adenomul tubular Pick este o varietate rară, de regulă benignă. Doar androblastoamele de tip intermediar și cele slab diferențiate au forme histologic maligne.

Malignitatea clinică a tumorilor masculinizante

Este admis că tumorile masculinizante ale ovarului au *potențial malign mai crescut decît cele feminizante*. Acest aspect este compensat prin faptul că în ansamblu tumorile cu celule Sertoli-Leydig sînt mai rare decît cele de granuloasă-teacă.

Mortalitatea prin tumorile cu celule Sertoli-Leydig este de 10—30%, iar procentele mai mari comunicate se consideră a fi eronate, prin includerea mortalității date și de tumorile cu stromă luteinizată androgenosecretantă (Scully, 1961).

5.1.4. Diagnosticul diferențial histologic în tumorile cu aspect microscopic asemănător androblastoamelor

Tumorile cu celule Sertoli-Leydig bine diferențiate pot fi confundate cu gonada din sindromul de testicul feminizant, în care deseori se produce o proliferare hamartomatoasă de celule Sertoli și/sau Leydig (Roth et al., 1981). În testicului feminizant structurile tubulare însă sînt mai uniforme și mai asemănătoare în ansamblu cu un testicul infantil. De asemenea, identificarea de țesut ovarian normal la periferia tumorii susține diagnosticul de androblastom. În sindromul de testicul feminizant există amenoree primară, pilozitatea pubiană și axilară este dispusă rar, uterul este absent, lipsește cromatina sexuală (corpusculul Barr absent), iar întreaga gonadă este formată exclusiv din țesut testicular.

* Dacă aceste structuri „testiculare" sînt absente, tumorile se plasează în categoria „tumorilor de cordoane sexuale și stromă neclasificate".

Scanned with OKEN Scanner

Un diagnostic diferențial strict histopatologic este cel între tumorile cu celule Sertoli-Leydig și tumorile cu celule lipidice. În aceste din urmă tumori, celulele au margini mai distincte, sînt mai bogate în vase sanguine, iar nucleii sînt veziculari, cu nucleoli proeminenți și membrană nucleară îngroșată. Aranjamentul fascicular al celulelor lipidice poate mima cordoanele de celule Sertoli, iar prezența de celule lipidice și de celule eozinofile poate fi interpretată ca reprezentînd celule Sertoli și celule Leydig.

Luteomul de sarcină, care poate produce de asemenea sindrom de virilizare, nu are celule Sertoli, iar cantitatea de lipide conținută de tumoră este relativ mică.

Un carcinom endometrioid bine diferențiat poate fi deosebit la microscopul optic de o tumoră S-L doar atunci cînd se constată zone de metaplazie pavimentoasă sau secreție mucoasă intraluminală.

Se impune de asemenea un diagnostic diferențial cu tumorile carcinoide primare sau metastatice în ovar, deoarece aspectul general este uneori de cuiburi de celule epiteliale mici și uniforme cu structuri tubulare sau acinale la periferia acestor aglomerări celulare, ca în tumorile Sertoli-Leydig. În carcinoid, celulele au reacție argirofilă sau argentafină pozitivă, iar nucleii sînt rotunzi, cu cromatină granulară.

Tipul intermediar de tumoră Sertoli-Leydig poate fi confundat cu o tumoră de granuloasă. Orientarea radială a nucleilor în cordoanele din tumora cu celule Sertoli-Leydig și prezența celulelor Leydig permit diagnosticul histologic de tumoră Sertoli-Leydig.

Aspectele histologice menționate, pot fi completate cu examinări clinice, ultramicroscopice și de imunocitochimie, astfel încît să se poată da un diagnostic de certitudine.

5.2. Tumora cu celule din hilul ovarian

Sînt tumori rare, întîlnite în special la femeile în vîrstă.

Clinic, dau un sindrom de masculinizare: alopecie bitemporală, dispunerea țesutului adipos de tip android, fizionomie masculină. Hipertrofia musculară și agresivitatea sînt mai puțin obișnuite în aceste tumori. De aceea, ele sînt considerate „mai mult masculinizante decît virilizante“ (Parsons și Sommers, 1978).

Macroscopic, aceste tumori sînt mici, de 1—3 cm, rareori sesizate la examenul obiectiv ginecologic, localizate la nivelul hilului ovarian sau în mezoovar.

Microscopic, sînt formate din celule Leydig dispuse în coloane, conținînd (cvasi-obligatoriu pentru diagnostic) cristaloizi Reinicke (Fig. 10.12). Deosebirea, între tumorile cu celule Leydig și tumorile cu celule Leydig din hil constă în faptul că primele provin prin diferențierea celulelor stromale din țesutul ovarian propriu-zis (foarte asemănătoare cu luteoamele stromale), în timp ce celelalte provin din celulele Leydig normale preexistente în mezoovar, care determină și hiperplazia cu celule din hil.

5.3. Luteomul de sarcină

În sarcină, ovarul suferă două categorii de modificări (Sternberg și Dhurandhar, 1978):

— apariția de focare microscopice de celule deciduale în stroma capsulară sau subcapsulară și

Scanned with OKEN Scanner

Fig. 10.12. Tumoră cu celule din hil. Se observă cristaloizi Reinicke.

— luteinizarea celulelor tecale ale foliculilor atretici, cu luteinizare stromală focală.

Gradul de hiperplazie al acestor celule luteinizate de sarcină diferă mult de la un caz la altul. În unele cazuri, clone de celule primesc trăsături citologice noi și proliferează sub forma unor mase tumorale nodulare, denumite *luteoame de sarcină*.

În luteoamele de sarcină, celulele sînt mai mari, mai pleomorfe, aranjate după o anumită arhitectură, astfel încît este posibilă diferențierea de simpla hiperplazie de sarcină a celulelor tecale-luteinice.

Capacitatea funcțională, în special secreția de androgeni, a fost clar evidențiată în luteoamele de sarcină (Malinak și Miller, 1965; Rice et al., 1971).

Cu toate că uneori nivelele testosteronului plasmatic sînt de 40 de ori mai mari decît nivelul normal (Zander și Mickan, 1975), multe femei nu se virilizează, datorită aromatizării acestui exces de androgeni de către placentă. *Sindromul de virilizare apare doar atunci cînd cantitățile de androgeni secretați de tumori sînt atît de mari, încît depășesc capacitatea normală de „clearance" a placentei sau cînd această capacitate este alterată de diverse cauze.*

Atunci cînd apare sindromul de virilizare, el se manifestă în a doua jumătate a sarcinii*, iar dacă nounăscutul este fetiță, ea poate prezenta un pseudohermafroditism feminin ca în sindromul suprarenogenital congenital.

Trăsăturile comune ale luteoamelor stromale și luteoamelor de sarcină (Sternberg și Dhurandhar, 1978):

— Origine în celulele luteinice provenite din stromă;

— Modul de proliferare și caracterele histologice asemănătoare;

* Luteomul de sarcină este cea mai frecventă cauză de virilizare a femeii în a doua jumătate a sarcinii (Parsons și Sommers, 1978).

— Aceleași diferențe față de celulele precanceroase (în ceeace privește volumul celular și pleomorfismul).

Factorul de stimulare a proliferării în luteoamele de sarcină este gonadotrofina corionică, iar în luteoamele stromale, probabil hormonul luteinizant (LH).

5.4. Tumora cu celule lipoidice

În situațiile în care tumora ovariană este formată din celule vacuolizate care conțin material lipoidic sau eozinofil abundent, fără a se putea afirma originea lor în celulele luteinice, celulele Leydig sau relicvate din corticosuprarenală, tumora este clasificată de Scully ca tumoră cu celule lipoidice.

Importanța oncologică a acestor tumori constă în faptul că 20—30% din ele sînt histologic maligne (anomalii nucleare, activitate mitotică crescută), dar potențialul clinic de malignitate este mai redus (extensie locală, lipsă de invazie), ele putînd fi tratate chirurgical conservativ la femeia tînără, atunci cînd sînt în stadiul I.

Ultimele cercetări, cu analiza hormonală, radioimunologică a sîngelui venos ovarian (Imperato—McGinley et al., 1981) și periferic au evidențiat frecvent nivele crescute de 17-cetosteroizi (3/4 din cazuri), ceea ce susține ipoteza că originea celor mai multe tumori cu celule lipoidice este reprezentată de celulele corticosuprarenale reziduale din timpul vieții intrauterine.

În unele cazuri, se pot întîlni simptome ale sindromului Cushing, ca de exemplu glicozuria, policitemia și hipertensiunea arterială.

Nivelul crescut al 17-cetosteroizilor urinari, precum și elemente din sindromul Cushing impun un diagnostic diferențial față de:

a) hiperplazia, adenomul sau adenocarcinomul de corticosuprarenală;

b) adenomul bazofil hipofizar.

Originea hipofizară este exclusă prin constatarea lipsei unor nivele plasmatice crescute de ACTH și radiografia de șa turcească, normală. Constatarea unor valori crescute de glucocorticoizi va orienta diagnosticul spre afirmarea originii suprarenale a excesului de 17-cetosteroizi urinari.

5.5. Ginandroblastomul

Ginandroblastomul reprezintă aproximativ 10% din tumorile ovariene endocrine steroidoformatoare, adică tumorile de stromă și cordoane sexuale (Parsons și Sommers, 1978).

Este alcătuit atît din celule „de tip masculin", cît și din celule granuloase, care se identifică histologic uneori foarte dificil.

După Scully, o tumoră ovariană poate fi denumită ginandroblastom doar dacă se îndeplinesc două condiții*:

1) Prezența corpusculilor Call-Exner, formați din agregate tipice de celule granuloase;

2) Prezența de structuri tubulare formate din celule Leydig conținînd cristaloizi Reinicke.

Clinic, se impun efectele date de componenta masculinizantă (care predomină și histologic), astfel încît această tumoră dă sindrom de virilizare.

* Norris și Taylor contestă existența ginandroblastomului ca tumoră distinctă.

Uneori apar totuși manifestări estrogenice, caracterizate prin metroragii secundare proliferării endometrului, care poate lua aspecte de la hiperplazia simplă pînă la cancer.

5.6. Aspecte clinico-biologice referitoare la tumorile ovariene virilizante

5.6.1. Frecvența, comportamentul endocrinologic și malignitatea tumorilor masculinizante

Tumorile cu celule Sertoli-Leydig (androblastoamele) sînt foarte rare și apar mai ales la femeile în perioada ontogenetică a vîrstei de reproducere. La fete, înainte de pubertate, au fost descrise doar androblastoame bine diferențiate sau moderat diferențiate. Nu s-a descris *nici un androblastom nediferențiat înainte de vîrsta de 14 ani*, iar potențialul malign al tumorii există doar în formele slab diferențiate (recidive în 25% din cazuri) și mult mai rar în formele diferențiate.

Tumora este capabilă să realizeze un *sindrom de virilizare* care se instalează destul de insidios, astfel încît diagnosticul este stabilit abia după un an de la debut (Pedowitz și O'Brien, studiu pe 240 cazuri cu androblastoame ovariene, 1960). Nivelul 17-cetosteroizilor este în general puțin crescut față de limitele normale, chiar dacă sindromul de virilizare este prezent.

Tumorile cu celule lipoidice sînt și mai rare decît androblastoamele, în literatură fiind comentate doar în jur de 50 cazuri. O treime din cazuri se manifestă după menopauză. Majoritatea antrenează fenomene de virilizare și în 20% există și simptome ale sindromului Cushing. Spre deosebire de tumorile cu celule Sertoli-Leydig, *în tumorile cu celule lipoidice nivelul urinar al 17-cetosteroizilor este de regulă crescut.*

Potențialul malign al acestor tumori, practic niciodată bilaterale, este mai redus decît al altor tumori masculinizante.

5.6.2. Diagnosticul diferențial al sindromului de virilizare

Apariția unui sindrom de virilizare la o femeie anterior normală pune problema stabilirii *sursei excesului de hormoni androgeni:* suprarenala sau ovarul.

Din punct de vedere practic, cheia răspunsului constă în *nivelul 17-cetosteroizilor excretați în urină.* Aceasta este ridicat cînd sursa excesului de hormoni androgeni este suprarenaliană — hiperplazie sau tumoră de corticosuprarenală — și este relativ normal cînd sursa de androgeni este ovariană, cel puțin în jumătate din cazuri (Laffargue și Serment, 1982).

Două aspecte diferențiază valoarea funcțională pe linie androgenă a ovarului față de corticosuprarenală:

a) tipul de precursor hormonal, diferit în cele două glande;

b) capacitatea diferită de convertire a precursorului în testosteron.

În ovar androstendiona este convertită rapid și ușor în testosteron; astfel, chiar un nivel relativ scăzut de testosteron, care nu influențează evident nivelul 17-cetosteroizilor, poate determina un sindrom de virilizare. Activitatea androgenă de origine suprarenaliană este bazată pe secreția de dehidroepiandrosteron, care se convertește mult mai puțin prompt în testosteron. În mod practic nu s-au descris tumori de suprarenală cu sindrom de virilizare, la care nivelul 17-cetosteroizilor să nu fie mult crescut.

Scanned with OKEN Scanner

În condițiile unor nivele crescute de 17-cetosteroizi, existența unei hiperplazii de corticosuprarenală se confirmă prin proba de supresiune cu Dexametazon. În această eventualitate, nivelele urinare ale 17-cetosteroizilor și 17-hidroxicorticosteroizilor se deprimă prompt prin adminsitrare de dexametazon (2 mg prednison zilnic).

Rămîne în discuție eventualitatea unei tumori de suprarenală* sau a unei tumori virilizante de ovar cu nivele mari de 17-cetosteroizi; în ambele cazuri, 17-cetosteroizii urinari nu sînt influențați de inhibiția eliberării hipofizare de ACTH ca urmare a administrării de dexametazonă. Se poate utiliza testul de stimulare cu gonadotrofină corionică (5000 U.I. zilnic) sau cu *metyrapon*, care, uneori, în tumorile ovariene determină creșterea nivelului de 17-cetosteroizi urinari.

5.6.3. Profilul plasmatic al hormonilor steroizi în tumorile ovariene virilizante

Semnele de virilizare la femeia cu tumoră ovariană funcțională sînt secundare secreției crescute a unuia sau mai multor hormoni steroizi androgenici, adică hormoni care din punct de vedere biochimic sînt notați simbolic „steroizi C-19", adică steroizi cu 19 atomi de carbon. Determinarea acestor hormoni se poate face exact doar prin dozări radioimunologice, posibile numai în laboratoare specializate. Hormonii care au fost determinați în cazuri izolate, comunicate în literatură, sînt testosteronul (T), androstendionul (A), dehidroepiandrosteronul (DHEA) și dihidrotestosteronul (DHT).

Testosteronul este hormonul androgenic cel mai frecvent crescut în tumorile virilizante, nivelul său fiind de 4—6 ori mai mare decît valorile normale. După Meldrun și Abraham (1979), 84% din tumorile virilizante au nivelul testosteronului peste 2 ng/ml.

Nivelul Δ4-androstendionei în sîngele periferic este în general mai puțin crescut decît cel al T (Cruikshand et al., 1974; Manesh et al., 1974; Weilland et al., 1978; Aleem et al., 1980 și Rolland et al., 1981).

Studiul gradientelor hormonale între sîngele venos periferic și cel al venei ovariene arată de asemenea valori mai crescute pentru testosteron decît pentru Δ4-androstendionă (Tucci et al., 1973; Manesh et al., 1974; Soules et al., 1978).

În lichidul endochistic, unii au găsit cantități foarte mari de testosteron (Rolland et al., 1981), iar alții de Δ4-androstendionă (Younglai et al., 1978).

Dehidroepiandrosteronul a fost găsit în limite normale sau la limita superioară a normalului (Sosthene et al., 1977; Imperato—McGinley et al., 1981), conform considerației teoretice privind originea sa suprarenaliană.

Dihidrotestosteronul, rareori dozat, are valori care pot fi de la 1 la 9 ori mai mari decît valorile normale (Imperato—McGinley, 1981; Soules et al., 1978; Rolland et al., 1981). *Dihidrotestosteronul nu are origine tumorală; el provine din transformarea periferică a testosteronului și probabil că acest metabolism periferic variabil de la un subiect la altul*

* Pentru suspiciunea unei tumori de corticosuprarenală, vezi capitolul redactat de Prof. D. Setlacec și Maria Șerbănescu (Cap. VIII). Alături de aceste determinări hormonale sînt utile urografia intravenoasă, radiotomografia, pneumografia retroperitoneală, ecografia, tomografia computerizată.

explică gradele diferite de virilism, de la un caz la altul (Laffargue și Serment, 1982).

Alături de steroizii androgenici, atît Tucci et al. (1973), cît și Imperato—McGinley et al. (1981) au constatat nivele crescute de 17-OH-progesteron, cu toate că progesteronul propriu-zis este totdeauna scăzut.

Nu se cunosc tumori cu aspect histologic de tip testicular care să secrete doar estrogeni (Laffargue și Serment, 1982), dar secreția concomitentă de estrogeni și testosteron a fost demonstrată prin determinări hormonale în sîngele venos ovarian (Muechler et al., 1978; Imperato—McGinley et al., 1981), cît și prin coexistența semnelor de virilism cu metroragii, înainte de pubertate (Serment et al., 1970).

5.6.4. Tratamentul tumorilor ovariene masculinizante.

Malignitatea clinică a acestor tumori, manifestată prin rata de recidive, este de 25% (Parsons și Sommers, 1978). De aceea, la femeile care nu mai doresc copii, precum și la cele în climacteriu, indicația este fermă pentru histerectomia totală cu anexectomie bilaterală.

Înainte de pubertate nu apar tumori masculinizante, cu excepția tumorilor pure cu celule Leydig sau Sertoli, iar atitudinea este deliberată în sensul conservatorismului.

Adevărata *problemă de atitudine terapeutică* se pune la *femeia tînără, cu viitor obstetrical* (unde sînt și cele mai frecvente), cu *tumora unilaterală*, bine încapsulată. Această situație permite *tratament conservativ* (ooforectomie unilaterală), cu dispensarizarea strictă a cazului.

În stadiul Ia chimioterapia nu influențează rezultatele terapeutice (Schwartz și Smith, 1976).

În stadiile avansate ale bolii, cu diseminare în afara sferei genitale, se face polichimioterapie, după schema VAC (vincristină, actinomicină D, ciclofosfamidă), așa cum se va menționa în cazurile cu disgerminom.

6. Tumori funcționale cu celule germinale și cu celularitate mixtă

Celulele germinale sînt multipotențiale și au posibilitatea de a prolifera ca în disgerminoame sau de a se diferenția, determinînd apoi fie tumori cu structură extraembrionară, cum sînt tumorile de sinus endodermal sau coriocarcinoamele, fie tumori cu structură embrionară, cum sînt teratoamele. Menționăm în continuare doar tumorile care au activitate endocrină sau care pot uneori avea secreție asociată de hormoni.

6.1. Coriocarcinomul

Coriocarcinomul primitiv al ovarului este o tumoră malignă extrem de rară, comparabilă histologic cu coriocarcinomul gestațional; poate fi asociată uneori cu un mezoblastom sau seminom (disgerminom).

Secreția unor cantități mari de gonadotrofină corionică* are două consecințe: apariția de chiste teco-luteinice în ovarul controlateral și ma-

* S-a comunicat și posibilitatea secreției de tirostimulină (TSH).

nifestări legate de stimularea secreției de estrogeni.

Prepuberal, Serment et al. (1970), la 11 fetițe cu coriocarcinom ovarian, au observat telarhă precoce (în 9 cazuri), metroragii (în 6 cazuri) și pilozitate ambosexuală (în 6 cazuri).

Majoritatea cazurilor apar însă după debutul pubertății și se manifestă prin tulburări de ciclu și precocitate în dezvoltarea caracterelor sexuale secundare, în special hipertrofia sînilor. S-a comunicat și secreția colostrală la nivelul glandelor mamare (Serment et al., 1970).

Tumora este deosebit de malignă, atît prin agresivitatea loco-regională, cît și prin tendința la metastazare precoce, în special în plămîni.

Rarele cazuri diagnosticate într-un stadiu clinic strict local și tratate prin anexectomie, au avut evoluție favorabilă. Cazurile sînt însă diagnosticate atunci cînd tumora este extinsă și este necesară histerectomie totală cu anexectomie bilaterală și omentectomie urmată de polichimioterapie („tripla terapie", prezentată pe larg în capitolul referitor la „tumorile trofoblastice gestaționale").

6.2. Alte teratoame funcționale

6.2.1. Gușa ovariană (struma ovarii)

Prin definiție, gușa ovariană (struma ovarii) este o tumoră ovariană formată din țesut tiroidian abundent*, identificabil macroscopic la secționarea tumorii (Laffargue et al., 1982).

Cu toate că tumora este considerată practic benignă (Parsons și Sommers, 1978), 5% din cazuri sînt cu malignitate histologică, iar o treime (17 din 45 cazuri în statistica lui Scully) au malignitate clinică.

Capacitatea secreției de hormoni tiroidieni este dovedită prin punerea în evidență a tiroglobulinei sau triiodotironinei, prin tehnici de imunoperoxidază. Captarea iodului de către tumoră a fost demonstrată de asemenea (Kemper et al., cit. de Laffargue și Serment, 1982). Cu toate acestea, observațiile privind declanșarea unui hipertiroidism prin apariția unei strume ovariene sînt vechi și bazate exclusiv pe tabloul clinic și măsurarea metabolismului bazal (Scully, cit. de Laffargue și Serment, 1982). Se apreciază că *doar 5% din strumele ovariene realizează un tablou de tireotoxicoză* (Parsons și Sommers, 1978).

Anatomie patologică

Dimensiunile tumorii, foarte variabile, depind de gradul de diferențiere a tumorii: cele mai slab diferențiate sînt mai mari de 10—15 cm diametru. Pot provoca sindrom pseudo-Meigs (ascită și hidrotorace drept). Pe secțiune, aspectul este de țesut tiroidian cu spații chistice, datorită degenerescenței și necrozei (asemenea spații chistice sînt prezente în orice teratom solid).

Aspectul microscopic este cel de țesut tiroidian, cu foliculi mari, conținînd coloid abundent și cu zone degenerative și regenerative, ca într-o gușă nodulară sau adenomatoasă (Fig. 10.13). În cazurile rare, de țesut hiperfuncțional, există semne de activitate epitelială (celule cilindrice înalte, vacuolizate în expansiuni papilare în spațiile foliculare). Se pot constata arii de carcinom, ca-

* Țesutul tiroidian în cantități microscopice este prezent în multe chiste dermoide (în general în teratoame benigne pluritisulare) și chistadenoame mucinoase.

Scanned with OKEN Scanner

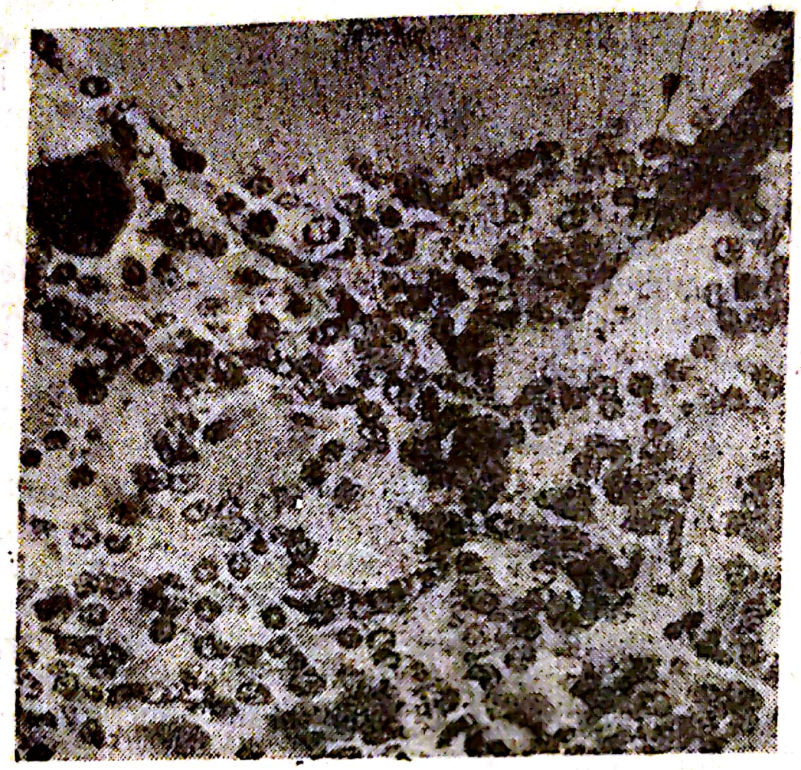

Fig. 10.13. Struma ovarii.

re are însă un ritm lent de creștere (supraviețuirea fiind lungă chiar și în cazurile cu metastaze).

Tratamentul, la femeia tînără, constă în simplă ooforectomie unilaterală, atunci cînd capsula tumorii este intactă. La femeia în vîrstă, tratamentul constă în histerectomie totală cu anexectomie bilaterală. Constatarea unei malignități histologice impune dispensarizarea strictă, chimioterapie și reintervenție chirurgicală de control (second-look).

6.2.2. Carcinoidul ovarian

Aceste tumori sînt identice cu tumorile carcinoide ale tractului digestiv și sînt capabile să secrete serotonină (5-hidroxitriptamină).

În cadrul teratoamelor ovariene, tumorile carcinoide ocupă locul al doilea, în ceea ce privește comportamentul malign (Climie și Heath, pe o cazuistică de 272 teratoame, cit. de Parsons și Sommers, 1978).

Carcinoizii ovarieni sînt asociați în 75% din cazuri cu formațiuni disembrioplazice, argument pentru considerarea acestei tumori, ca un teratom simplificat.

Pe de altă parte, includerea tumorii carcinoide a intestinului în tumorile sistemului APUD, prezența a numeroase formațiuni neurale în carcinoizii ovarieni și chiar a unui feocromocitom (Hasleton et al., 1978), susțin ipoteza originii din incluziuni provenind din creasta neurală și nu a unei origini teratomatoase (Treven et al., 1973).

Din punct de vedere histologic, structura poate fi de tip insular, trabecular sau mixt. Prima este cea mai frecventă, identică cu cea din carcinoizii intestinali. Tipul trabecular este deseori asociat cu țesut tiroidian (tirocarcinoid sau gușă carcinoidă). Celula carcinoidă apare la microscopul optic ca o celulă cu granule argentafine (granule de secreție

Scanned with OKEN Scanner

caracteristice la microscopul electronic).

Imunofluorescența, tehnica de imunodetecție cu peroxid-antiperoxid (PAP), a permis identificarea serotoninei în citoplasma celulelor din argentafinomul ovarian.

Din punct de vedere clinic, *sindromul carcinoid tipic* (flush, astenie, diaree) *apare la o treime din tumori*, în general la tumorile care au un diametru mai mare de 4 cm (Laffargue și Serment, 1982) și este cu atît mai exprimat, cu cît tumora este mai voluminoasă. Obiectivizarea acestei tumori se poate face preoperator, prin constatarea unui nivel crescut de *acid 5-hidroxiindolacetic* în urină.

Spre deosebire de tumorile carcinoide intestinale, în care secreția de serotonină se manifestă clinic de obicei doar în prezența metastazelor, în carcinoidul ovarian serotonina nefiind inactivată în ficat, extirparea tumorii poate determina anularea promptă a fenomenelor clinice.

6.2.3. Tirocarcinoidul ovarian

Tumorile ovariene cu țesut tiroidian amestecat cu țesut carcinoid (totdeauna cu structură trabeculară) poartă numele de tirocarcinoid sau gușă carcinoidă ovariană. Capacitatea secretorie a acestor tumori este redusă, ele neproducînd niciodată un sindrom endocrin.

Țesutul tiroidian este de tip folicular, revelator pentru structura tiroidiană, iar prezența de tiroglobulină la nivelul acestora s-a pus în evidență de Ueda și Yamasaki în anul 1978.

Celulele carcinoide (dispuse trabecular) sînt argentafine, iar capacitatea endocrină se poate demonstra la microscopul electronic prin prezența de granule secretorii.

Prin asocierea destul de frecventă a țesutului tirocarcinoid în structura unui chist dermoid sau mucipar, originea acestor tumori poate fi considerată disembrioplazică.

Totuși, calcitonina a putut fi pusă în evidență și în celulele carcinoide (Scully, 1979), după cum granule secretorii de serotonină s-au evidențiat și în celulele tiroidiene (Livnat et al., 1977). Aceste fapte susțin ipoteza unei *origini comune a celulelor ce alcătuiesc tirocarcinoidul*, fie în celulele parafoliculare tiroidiene, fie în celulele carcinoide. A existat ulterior o tendință de diferențiere ontogenică, secreția de calcitonină fiind preponderentă la nivelul celulelor tiroidiene, iar cea de serotonină la nivelul celulelor carcinoide. Această posibilitate este frecvent observată în proliferările sistemului APUD (Laffargue și Serment, 1982).

6.3. Gonadoblastomul

A fost descris în 1953 de Scully ca o tumoră mixtă cu celule provenind atît din celulele germinale, cît și din celulele cordoanelor sexuale (celule Sertoli sau celule granuloase). Prezența celulelor stromale (Leydig sau celule tecale) este de două ori mai frecventă în cazurile cu tumori apărute după menarhă, ca urmare a stimulării proliferării acestor celule de către gonadotrofină.

Anatomie patologică

Jumătate din gonadoblastoame se calcifică. Calcifierea este progresivă, pînă la calcifierea totală și focală, alternînd cu zone de necroză, astfel încît aspectul tumorii este asemănător unei „mure". Tumorile care nu se calcifică sînt solide, dar moi, avînd componenta germinală mai ex-

Scanned with OKEN Scanner

primată, care de fapt în 50% din cazuri invadează stroma, uneori în așa măsură încît cazul nu poate fi deosebit de un seminom sau disgerminom pur.

În aproape jumătate din cazuri tumora este bilaterală, de dimensiuni variabile, atingînd uneori și 20 cm diametru.

Aspectul histopatologic este cel deja menționat: agregate mici de celule germinale și celule epiteliale mici de aspect sertolinian sau granulos; în două treimi din cazuri există celule Leydig sau celule tecale.

Tablou clinic

Simptomatologia depinde de 3 factori:

a) *natura anomaliilor sexuale:* Aproape toate gonadoblastoamele apar pe fondul unei gonade disgenetice. În statistica de 70 cazuri a lui Scully, patru cincimi din cazuri aveau fenotip feminin, jumătate din acestea cu sindrom de virilizare. Restul cazurilor aveau fenotip masculin, cu diverse grade de feminizare.

b) *tipul hormonilor steroizi secretați* (de obicei hormoni androgeni);

c) amploarea proliferării *componentei germinale,* care este agresivă, ocupînd prin dislocuire gonada (50% din cazuri) și făcînd uneori imposibil diagnosticul terenului gonadal anormal genetic.

Tabloul clinic poate lua trei aspecte (după Scully, cit. de Parsons și Sommers, 1978):

1. *Fenotip feminin nevirilizat.* Înainte de vîrsta de 15 ani fetițele sînt mici de statură, rareori prezentînd fenomene de pseudopubertate precoce. După 15 ani, motivul explorării ginecologice este de obicei persistența amenoreei și ambiguitate sexuală (neinstalarea pubertății). La această vîrstă, de obicei diagnosticul este precoce, tumorile ovariene (50% bilaterale) fiind mici și flancînd un uter hipoplazic sau constatîndu-se o singură tumoră și controlateral „anexa absentă", deoarece există hipogenezie ovariană, gonada fiind reprezentată doar de o bandă albicioasă.

2. *Fenotip feminin virilizant.* Majoritatea cazurilor sînt diagnosticate după vîrsta de 15 ani, fiind investigate pentru lipsa de instalare a menarhei. De obicei cazurile apar pe terenul unei „disgenezii gonadale mixte" (cariotip: 46,X/46,XY; 46,XY; 45,X) cu testicul pe o parte și gonadă rudimentară controlaterală. Tumora apare mai frecvent la nivelul testiculului. Activitatea hormonală tumorală este datorată celulelor Leydig stimulate de gonadotrofine.

3. *Fenotip masculin.* Tumora este descoperită înainte de pubertate, la cazuri cu pseudohermafroditism masculin sau cu disgenezie gonadală mixtă.

Tratament

Gonadoblastomul are potențial malign definit de componenta germinală.

Pentru Scully, *gonadoblastomul este totdeauna cel puțin un carcinom in situ,* celulele germinale determinînd prin proliferare un disgerminom invaziv, un carcinom embrionar, tumoră de sinus endodermal sau coriocarcinom.

Această considerație, împreună cu constatarea că aceste tumori apar pe gonade disgenetice (în 50% din cazuri bilateral) motivează o *atitudine terapeutică radicală.*

Scanned with OKEN Scanner

6.4. Disgerminomul

Discutăm disgerminomul în cadrul tumorilor funcționale ale ovarului, cu toate că acesta este o tumoră inertă hormonal (Parsons și Sommers, 1978), din trei motive:

a) cînd apare la vîrsta de menarhă, primul simptom este deseori amenoreea;

b) în rare cazuri, cînd o porțiune din tumoră conține țesut corionic activ (nu mai este vorba despre un disgerminom pur), amenoreea poate fi acompaniată de o reacție de sarcină pozitivă, ca urmare a secreției de gonadotrofine de către tumoră;

c) uneori este acompaniat de hipertrofie clitoridiană și insuficiență ovariană evidentă, care sugerează o posibilă influență masculinizantă a tumorii.

În acest sens, Scully consideră că elementele tisulare cu origine în cordoanele sexuale pot determina în stroma mezenchimatoasă suficienți hormoni androgeni (așa cum se întîmplă în gonadoblastom) pentru a determina amenoree și hipertrofie clitoridiană.

De fapt, prezența unor tulburări genetice de dezvoltare sexuală și elementele de pseudohermafroditism nu sînt o atestare a capacității endocrine a tumorii, ci sînt defecte congenitale. Ca dovadă, extirparea tumorii nu modifică cu nimic statusul endocrin și nici gradul de pseudohermafroditism. De aceea, din punct de vedere practic, *disgerminomul pur trebuie considerat fără capacitate funcțională (fără secreție hormonală).*

Cele mai multe cazuri de disgerminom apar totuși la femei normal dezvoltate sexual, cu mai multe nașteri în antecedente, iar displazia genitală și sterilitatea nu sînt asociate caracteristic disgerminomului.

Histogeneza

Disgerminomul este compus din celule germinale și celule stromale nediferențiate. Histogeneza este legată de faza cea mai timpurie de dezvoltare a gonadei, cînd celulele germinale ale gonadei sînt complet nediferențiate, explicîndu-se astfel și asocierea cu displazia gonadală și pseudohermafroditismul. Echivalentul acestei tumori, plecate din celulele germinale nediferențiate la bărbat, este seminomul.

Anatomie patologică

Sînt tumori solide, de consistență mai redusă decît fibroamele, elastice, cu suprafață netedă, mobile. Au dimensiuni variabile, cu diametrul în medie de 12—15 cm, dar putînd să ocupe și întreg abdomenul. Pe secțiune, tumora este solidă, cenușie-roză, cu zone de necroză.

Dacă microscopic tumora nu este ușor diagnosticată ca disgerminom, microscopic aspectul este foarte caracteristic, etichetat în trecut ca „sarcom sau carcinom cu celule mari, rotunde" (Parsons și Sommers, 1978). Celulele sînt mari, clare, aranjate în benzi distribuite alveolar, înconjurate de septuri conjunctive subțiri, care sînt numite stromă limfoidă, deoarece conțin cuiburi de limfocite și celule gigante (Fig. 10.14). Semnificația prognostică a infiltrației limfocitare, cînd este abundentă, este favorabilă, iar asocierea cu elemente teratomatoase (teratocarcinom sau coriocarcinom) depreciază prognosticul.

Diagnostic

Diagnosticul de suspiciune se poate pune în două situații:

— menarhă întîrziată la o fată cu tumoră abdominală constatată prin tușeu rectal;

Scanned with OKEN Scanner

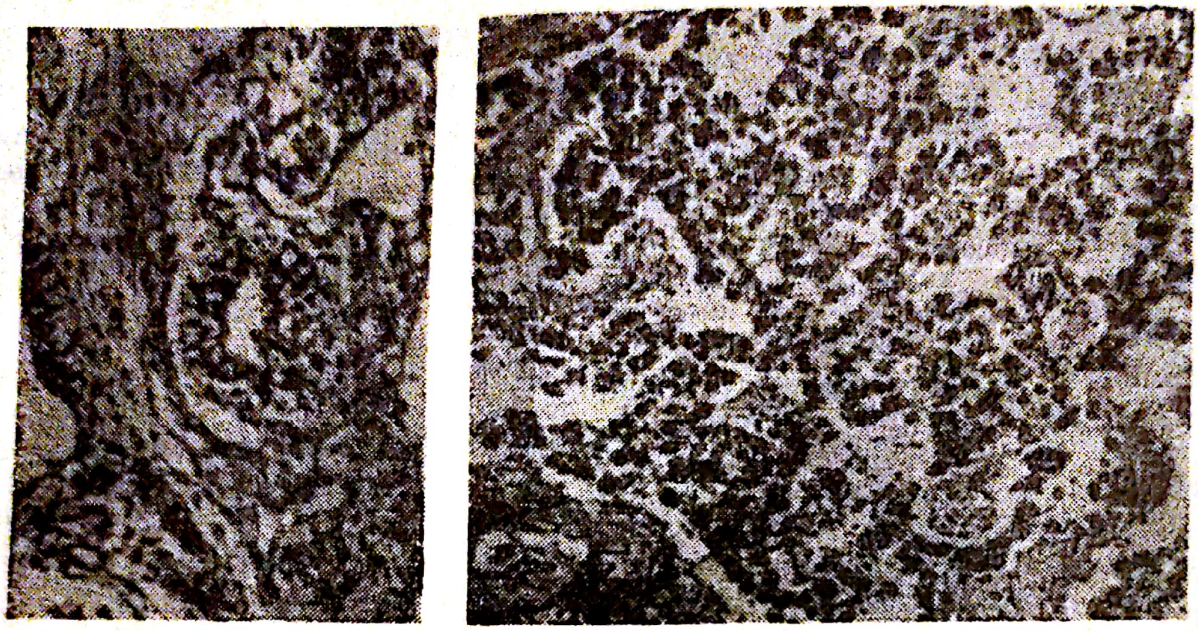

Fig. 10.14. Disgerminom ovarian.

— fenomene de pseudohermafroditism (hipertrofie clitoridiană) coexistentă cu o tumoră abdominală.

În mod obișnuit, debutul clinic al tumorii este insidios, cu simptome necaracteristice, iar diagnosticul de tumoră ovariană, stabilit la examenul obiectiv, nu are nimic patognomonic.

Tratament

Considerații privind particularitățile biologice ale disgerminomului

1. Disgerminomul are o *neobișnuită limfofilie* pentru ganglionii pelvieni, aortici și supraclaviculari. Limfografia este de aceea obligatorie pentru determinarea extensiei bolii.

2. Incidența *bilateralității* în stadiul I este de 3—5% și este necesară o examinare atentă a ovarului controlateral, pentru a evidenția eventuala lui interesare.

3. Disgerminoamele sînt *foarte radiosensibile* și necesită *doze mai mici* de iradiere decît orice altă tumoră ovariană, pentru a obține un control total al bolii.

4. Deși recidivele sînt rare, dozele mici de iradiere necesare pentru tratamentul disgerminomului permit *reiradierea acestor recidive*.

5. *Factorii de risc* care determină un prognostic defavorabil sînt: a. bilateralitatea; b. diametrul tumorii, mai mare de 10 cm; c. ascita hemoragică; d. interesarea ganglionilor limfatici; e. coexistența altor structuri maligne provenite din celulele germinale.

*Strategia și tactica terapeutică**

În stadiul IA, cu tumori care au diametrul mai mic de 10 cm, la femei tinere, fără ascită, este suficientă ooforectomia unilaterală, dacă este vorba de un disgerminom pur.

În situațiile cu tumori mai mari de 10 cm sau cu semne de disemi-

* Stanhope R. C., Smith J. P. — Germ Cell Tumors, *Clinics in Obstetrics and Ginecology*, vol. 10, no. 2, 1983.

nare tumorală nu este indicată păstrarea funcției de reproducere și se recomandă histerectomia totală cu anexectomie bilaterală și excizia cît mai completă a determinărilor tumorale vizibile.

Toate bolnavele, cu excepția celor care au tumori unilaterale, încapsulate, cu diametrul mai mic de 10 cm, vor face iradiere pe întregul abdomen, urmată apoi de iradierea adițională a pelvisului. Poate fi utilizată fie tehnica „moving-strip", fie tehnica „cu cîmpuri deschise", administrîndu-se 20 Gy la nivelul abdomenului mijlociu, plus 15 Gy la nivelul pelvisului.

Tratamentul bolnavelor cu metastaze ganglionare paraaortice include de asemenea iradierea întregului abdomen, plus 15 Gy în regiunea mediastinală și supraclaviculară, de obicei în stînga (pe unde trece canalul toracic).

Recidivele trebuie tratate agresiv, cu reexplorarea și reducerea tumorii. Tumora excizată trebuie examinată atent, pentru a se evidenția alte elemente tumorale cu originea în celulele germinale. Unele tumori recidivate sînt de fapt tumori cu celule germinale mixte și tratamentul trebuie reapreciat în acest sens.

Chirurgia de reducere tumorală a disgerminoamelor pure trebuie urmată, dacă este posibil, de o a doua cură de radioterapie.

Dacă iradierea nu mai este posibilă, se face polichimioterapie, utilizînd cu succes fie combinația vincristină + actinomicină D + ciclofosfamidă (VAC), fie vinblastină + bleomicină + cis-platinum (VAB-II). Nu există date care să pledeze preferențial pentru una sau alta din aceste combinații. Se pare că atunci cînd este utilizată schema VAC, eficiența este direct proporțională cu cantitatea de vincristină administrată.

Schemele VAC și VAB-II de polichimioterapie în disgerminom

CITOSTATICUL	MODUL DE ADMINISTRARE
V A C	
Vincristină, 1,5 mg/m² (doza maximă 2,5 mg)	săptămînal, administrare intravenoasă × 12
Actinomicină D, 0,5 mg	administrare intravenoasă la interval de 5 zile
Ciclofosfamidă 5—7 mg/kg.corp	4 săptămîni, timp de 2 ani
V A B — II	
Vinblastină, 0,1 mg/kg intravenos	tot la 12 ore, în total 4 doze
Bleomicină, 15 mg în perfuzie cu durată de 24 ore	zilnic, în zilele 1—5
Cis-platinum, 20 mg/m² i.v.	zilnic, în zilele 1—3
Se repetă la fiecare 4 săptămîni.	

Rezultatele tratamentului

În statistica Spitalului M. D. Anderson (cit. de Young et al., 1982) cuprinzînd 36 bolnave cu disgerminom pur, 61% erau în stadiul I și 34% erau în stadiile III—IV (FIGO). Tratamentul a fost în general radical, supraviețuirea globală a grupului a fost de 86%.

Cazuistica de la Institutul Radiumhemmet—Stockholm cuprinde 56 bolnavi (Brodi, cit. de Young et al., 1982). Supraviețuirea la 5 ani a fost de 75%, factorul de prognostic de-

terminant fiind extensia tumorală (Tabelul VI — după Brodi, preluat de Young et al., 1982).

Malignitatea

Toate disgerminoamele sînt tumori maligne cu diferite grade de malignitate, fără a avea însă, în general, agresivitatea cancerelor ovariene de origine epitelială. Aprecierea malignității unui disgerminom depinde și de eventualitatea asocierii cu elemente tumorale teratomatoase (tumoră de sinus endodermal, carcinom embrionar, coriocarcinom), care sînt factori agravanți de prognostic, prin tendința mai frecventă de recidivare și printr-o sensibilitate mai mică la radioterapie.

TABELUL VI — **Relația: extensia bolii — supraviețuirea în disgerminom pe cazuistica de la Institutul Radiumhemmet — Stockholm**

Extensia bolii, constatată la laparotomie	Supraviețuirea la 5 ani	Procentul recidivelor după tratament
Tumoră încapsulată și mobilă	95%	14%
Ascită	100%	40%
Tumoră aderentă	75%	50%
Ruptura tumorii înainte sau în timpul intervenției chirurgicale	60%	0%
Metastaze (sau tumoră ovariană bilaterală)	33%	25%

Factori de risc în prognostic, importanți pentru tratament

1. Bilateralitatea tumorii (10—15% din cazuri) (Young et al., 1982);

2. Ruptura capsulei, care nu este prea groasă. Cînd capsula este intactă și tumora în întregime încapsulată, prognosticul de supraviețuire este de 86—90%;

3. Diseminarea tumorii la organele pelviene, peritoneul parietal, epiploon;

4. Diseminarea tumorii pe cale limfatică la ganglionii retroperitoneali (20% după Young et al., 1982) este mai puțin gravă decît în cancerele epiteliale, deoarece este foarte bine influențată de radioterapie;

5. Asocierea cu elemente teratomatoase (12 din 117 bolnave în statistica lui Asadourian și Taylor, 1969 — cit. de Young et al., 1982);

6. Abandonarea cazului după tratamentul primar chirurgical și radioterapic, fără preconizarea reintervenției de tip second-look (recidivele sînt de 32% — Lima, conform Registrului american de Cancer — cit. de Parsons și Sommers, 1978).

7. Tumori cu stromă funcțională

7.1. Definiție, frecvență, tablou clinic

Termenul de *tumori cu stromă funcțională* a fost creat în 1958 de Morris și Scully, pentru a grupa tumorile ovariene „comune" (în primul rînd maligne), nesecretante de hormoni, dar a căror stromă conține celule mai mult sau mai puțin metaplaziate tecal, capabile să secrete hormoni steroizi și în consecință să

determine semne de impregnare estrogenică sau de hiperandrogenie.

Este vorba deci de *tumori ovariene obișnuite, al căror element proliferativ, tumoral, este inert hormonal, determinînd însă la nivelul stromei o reacție funcțională manifestată prin secreție de hormoni.*

Frecvența acestei reacții stromale a fost analizată prin dozări hormonale și studiul histologic al receptorilor, în numeroase lucrări.

Aprecierea incidenței *hiperestrogeniei* asociate tumorilor ovariene, variază după criteriul de apreciere. Astfel, tumorile ovariene în menopauză sînt acompaniate de metroragii în 20—44% din cazuri, de un titru anormal de estrogeni urinari în 45% din cazuri (Edwards et al., 1971) (Salomon—Bernard et al., 1975) și de un endometru proliferativ sau chiar hiperplazic în 40—60% din cazuri.

Serment et al. (1975) găsesc semne revelatoare pentru o secreție estrogenică în 15—16% din tumorile ovariene, iar Heinonen et al. (1982) găsesc estrona și estradiolul plasmatic semnificativ crescute la femeile în menopauză care prezintă tumori ovariene.

Semnele de virilizare sînt mult mai rare, în literatură fiind comunicate în 1975 doar 26 cazuri (Salomon—Bernard et al.), iar în 1979 doar 30 cazuri (Scully), din care jumătate survenite pe teren de sarcină.

7.2. Anatomie patologică (studii histologice)

7.2.1. Tipul histologic al tumorilor

Toate varietățile histologice pot să se acompanieze de o stromă funcțională. Citățm, în ordinea frecvenței (Laffargue et al., 1982): tumorile Krukenberg, tumorile Brenner, tumorile mucinoase* și tumorile seroase; mult mai rar, seminoamele și chistele dermoide.

Stroma funcțională este mai frecvent întîlnită în tumorile maligne decît în cele benigne. În seria de bolnave analizate de Edwards et al. (1971) 50% din tumorile maligne și 8% din tumorile benigne aveau stromă funcțională de tip feminizant. Serment et al. (1975) comunică un procent de 35% pentru tumorile maligne, respectiv 6% pentru tumorile benigne. În studiul mai larg al lui Janovski și Paramanendham (cit. de Laffargue și Serment, 1982), bazat pe date din literatură, se consideră că 40% din tumorile maligne și 25% din tumorile benigne au celule stromale cu echipament enzimatic steroidoformator. Stroma funcțională în sens androgen este de asemenea mai frecventă la tumorile maligne, decît la cele benigne (11 din 13 tumori apărute în afara sarcinii și 5 din 13 tumori apărute în timpul sarcinii) (în statistica lui Salomon—Bernard et. al., 1975).

7.2.2. Caracterele histologice ale stromei

Substratul histologic este reprezentat de *metaplazia steroidiană a celulelor stromale* care poate să îmbrace un aspect mai mult sau mai puțin pronunțat:

* Tumorile mucinoase și endometrioide sînt considerate de Serment et al. (1975) cel mai frecvent însoțite de stromă funcțională.

— transformare tecală completă cu celule luteinizate. În aceste cazuri stroma este compusă din numeroase celule poliedrice sau alungite, mari, cu contur net, cu citoplasmă eozinofilă și endoplasmă vacuolizată. Nucleul, voluminos și rotund, are un nucleol mare. Celulele cele mai bine diferențiate sînt cele în contact cu epiteliul tumoral și simulează, la prima vedere, o reacție histiocitară. În cazuri excepționale, chiar prezența de cristaloizi Reinicke, evocînd celulele Berger (Garneau și Cabanne, 1968; Serment et al., 1973);

— mai frecvent, stroma apare abundentă și foarte „celulară", fără a evoca la prima vedere stroma funcțională. Celulele sînt fuziforme, dar citoplasma este slab acidofilă și mai dezvoltată, iar nucleul pare mai voluminos decît cel al unui simplu fibroblast. Aceste celule seamănă cu celulele tecii interne, neluteinizate, ale foliculului ovarian. Ele sînt orientate în contact cu celulele tumorale, așezîndu-se paralel cu acestea, ca o bandă mai mult sau mai puțin lată ce mărginește zona de proliferare epitelială (care este, de exemplu, de tip papilifer);

— uneori, aspectul este foarte discret și interesează doar anumite celule. Acest aspect este „căutat" atunci cînd există elemente clinice care sugerează „funcționalitatea" tumorală. În aceste cazuri devin necesare metode histoenzimologice pentru a se afirma activitatea funcțională a stromei (Scully și Cotten, 1964; Serment et al., 1975). Celulele active se caracterizează printr-o activitate enzimatică nespecifică puternică (NADH și NADPH diaforaza, glucozo-6-fosfat dehidrogenaza, lacticodehidrogenaze) și, mai rar, specifică (3-beta- și 17-betahidroxisteroid dehidrogenaze).

Prin studiu histoenzimologic s-a constatat că 28% din tumorile ovariene de înveliș conțin celule stromale enzimatic active (Willighagen și Thiery, 1968).

7.3. Biochimia și fiziopatologia steroidogenezei în stroma funcțională

7.3.1. Mecanismele de stimulare ale stromei

S-au emis mai multe ipoteze (Laffargue et al., 1982):

1. Ipoteza lui Rubin, *a factorului de creștere secretat de tumoră*. Acest factor, considerat de unii a fi gonadotrofina corionică umană (subunitatea beta), determină o reacție tecală la nivelul celulelor stromale în contact cu celulele tumorale. Această ipoteză este exprimată mai simplu, dar mecanicist, de Hughesdon (cit. de Serment et al., 1975) ca „reacție a stromei față de expansiunea tumorală asemănătoare reacției față de un folicul în curs de creștere".

2. *Ipoteza terenului endocrin*, cu două variante:

a) Reacția tecală declanșată de nivele mai ridicate de hormon luteinizant (LH) plasmatic. Este bazată pe observația că tumorile cu stromă funcțională sînt mai frecvente după menopauză și în timpul sarcinii, perioade în care de fapt LH-ul, respectiv HCG-ul, sînt crescute;

b) Reacția tecală a celulelor stromale pe cale de diviziune rapidă, mai susceptibile la acțiunea gonadotrofinelor (MacDonald et al., 1976). Se bazează pe observația că doar

anumite tumori în menopauză sau sarcină se acompaniază de reacție stromală: acele tumori în care celulele stromale iau și ele un ritm mai rapid de multiplicare, ritm care le sensibilizează la acțiunea LH.

3. *Ipoteza dezvoltării multicentrice* a tumorilor cu stromă funcțională (Scott et al. — cit. de Serment et al., 1976), care explică reacția stromală ca o consecință a contactului întins al tumorii cu stroma.

7.3.2. Caracteristicile hormonilor secretați

Secreția stromală este exclusiv androgenă: Δ4-androstendionă și testosteron. Manifestările clinice depind de doi factori care pot realiza frecvent starea de hiperestrogenie: capacitatea de transformare periferică a androstendionei în estronă și cantitatea de testosteron secretată, hormonul realmente virilizant (MacDonald et al., 1978).

8. Leziuni pseudotumorale funcționale

8.1. Hyperreactio luteinalis (chistele luteinice multiple de sarcină).

Polichistoza luteinică de sarcină poate determina uneori un sindrom de masculinizare, obiectivat și prin creșterea nivelelor testosteronului plasmatic. Gradul de luteinizare a celulelor tecale din ovare variază mult în timpul sarcinii. O reacție exagerată de luteinizare apare deseori în boala gestațională trofoblastică, izoimunizare Rh și sarcină gemelară, ca urmare a unui exces de secreție de gonadotrofină corionică. Uneori această reacție de luteinizare apare și în sarcini normale (Girouard et al., 1964).

Aspectul macroscopic al ovarelor poate simula un chist enorm multilocular, datorită prezenței de chiste luteinice multiple, cu pereți subțiri. Alteori, ovarele sînt doar moderat hipertrofiate, cu mici chiste luteinice și arii solide formate din proliferări de celule tecale luteinizate sau celule stromale luteinizate.

8.2. Edemul masiv al ovarului

Edemul masiv al ovarului, consecință a torsiunii *parțiale* a mezoovarului, poate determina un aspect pseudotumoral al ovarului (cu diametrul de 20—30 cm) și se acompaniază de un sindrom dureros abdominal (Roth, 1971; Nassar et al., 1976) și virilizare la aproape jumătate din cazuri.

Cu toate că această entitate clinică este cu totul excepțională, ea are o valoare teoretică deosebită, relevînd o filiație patogenică importantă: torsiune parțială de ovar → edem → luteinizare a celulelor stromale → steroidogeneză excesivă. Acest mecanism oferă o explicație pe de o parte pentru diferențierea celulelor tecale, ca urmare a creșterii și maturării foliculare, pe de altă parte pentru luteinizarea stromală indusă de diverse tumori ovariene.

Sternberg și Dhurandhar (1977) descriu cazul unei fetițe de 6 ani cu un edem moderat ovarian prin torsiune parțială, care a determinat telarhă precoce și metroragie. La exa-

Scanned with OKEN Scanner

menul microscopic s-a constatat o luteinizare stromală marcată, ceea ce a permis ipoteza declanșării unei producții locale de gonadotrofină corionică. De altfel, gonadotrofina corionică (de fapt un like-hormon) reprezintă un marker pentru multe tumori gonadale și negonadale, iar prin tehnici de imunofluorescență a putut fi evidențiată și în țesuturi normale: epiteliul tubular digestiv, hipofiză, testicul (Braunstein et al., 1975; Vaitukaitis, 1976 — cit. de Sternberg și Dhurandhar, 1977).

O altă explicație pentru apariția unui sindrom endocrin în torsiunea parțială de ovar ar fi eliberarea estrogenilor „stocați" în celulele stromale, cu declanșarea unui răspuns gonadotrofinic hipofizar care să determine reacția de luteinizare la nivelul ovarului.

9. Sindroamele paraneoplazice

Capacitatea unor celule tumorale de a secreta hormoni care în mod normal sînt produși de alte celule (like-hormoni) a fost descrisă la multe tumori maligne sub numele de sindroame paraneoplazice endocrine.

Cel mai frecvent, manifestările paraneoplazice endocrine asociate unor tumori ovariene, sînt fie hipercalcemia, fie producția ectopică de gonadotrofine corionice.

9.1. Hipercalcemia

Hipercalcemia a fost întîlnită în adenocarcinoamele cu celule clare (50% din cazurile de tumori ovariene cu hipercalcemie), chistadenocarcinoame, carcinoame nediferențiate și tumori cu originea în celulele cordoanelor sexuale (Holtz et al., 1979).

Sindromul clinic este cel al unui hiperparatiroidism, dar parathormonul este în limite normale, astfel încît mecanismul de producere al hipercalcemiei a fost considerat ca legat de secreția ectopică de prostaglandine din grupa E sau a unei like-vitamine D.

9.2. Secreția ectopică de like-HCG

Producția unei cantități minime de gonadotrofine corionice (like-HCG) este frecvent întîlnită în tumorile ovariene obișnuite, fără ca aceste cantități să determine manifestări clinice (Samaan et al., 1976).

Cazurile de adenocarcinoame seroase cu producție masivă de HCG și luteinizarea ovarului controlateral (Civantos și Rywlin — cit. de Scully și Cotten, 1964) sau cu asocierea unui androblastom (Luton et al., 1980) aveau de fapt componentă tisulară coriocarcinomatoasă, neintrînd, de fapt, în cazuistica de sindroame paraneoplazice.

9.3. Alte sindrome paraneoplazice

Alte manifestări endocrinologice paraneoplazice sînt foarte rare și citățm din literatură (Laffargue și Serment, 1982): sindrom Cushing — 4 cazuri; hipoglicemie — 3 cazuri; hiperparatiroidism; producție de prolactină, anemie hemolitică și policitemie.

Scanned with OKEN Scanner

BIBLIOGRAFIE

1. ALEEM F. A., SPENILLO A. R., OBERLANDER S., SURKS M.I. (1960) — Hilar cell tumor: preoperative localization by selective retrograde venous sampling. Obstet. Gynecol., *56*, 99—102.
2. ANDERSON M. C. (1972) — Hilar cell tumor of the ovary. J. Clin. Pathol., *25*, 106.
3. BARBER H.R.K. (1975) — Ovarian cancer in children. Guide for a difficult decision. Ca., *25*, 334.
4. BJERSING L. et al. (1973) — Studies on a feminizing ovarian mesenchymoma (granulosa cell tumor). I. Aspiration biopsy, cytology, histology and ultrastructure. Cancer, *32*, 1360.
5. BJORKHOLM ELISABETH, PETERSSON F. (1980) — Granulosa-cell and theca-cell tumors. Acta Obstet. Gynecol. Scand., *59*, 361—365.
6. BJÖRKHOLM ELISABETH (1980) — Granulosa-cell tumors: A comparison of survival in patients and matched controls. Am. J. Obst. Gynec., *138*, 329—331.
7. BRAUNSTEIN G. D., RASOR J., WADE M. E. (1975) — Presence in normal human testes of a chorionic-gonadotrophin-like substance distinct from human luteinizing hormone. New Engl. J. Med., *293*, 1339.
8. CAMLIBEL F. T., CAPUTO T. A. (1983) — Chemotherapy of granulosa cell tumors. Am. J. Obst. Gynec., *145*, 763—765.
9. CHIRICUȚĂ I., MUNTEANU S., GAVRILESCU T.—H. (1983) — Tumorile ovarului. În: Proca E. (Ed.) — Tratat de patologie chirurgicală. Vol. VII, Ginecologia, sub red. P. Sîrbu, Ed. Medicală, București, 451—464.
10. CRUIKSHANG D. P., YAMMONA M. E., CHAPLER P. K. (1974) — Arrhenoblastoma associated with adrenal androgenic hyperfunction. Obstet. Gynecol., *43*, 535—538.
11. DIDDLE A. W. (1952) — Granulosa and theca cell tumors: Prognosis. Cancer, *5*, 215—228.
12. EDDIE D. A. S. (1967) — Hormonal activity with ovarian tumours. J. Obstet. Gynecol. Br. Commonw., *74*, 283.
13. EDWARS R. L., NICHOLSON H. O., ZOIDES T., BUTT W. R., TAYLOR C. W. (1971) — Endocrine studies in post menopausal women with ovarian tumors. J. Obstet. Gynecol., *78*, 467—477.
14. FOX H. (1963) — Estrogenic activity of serous cystadenoma of the ovary. J. Obstet. Gynecol. Br. Cwlth., *18*, 1041—1047.
15. GALLAGER H. S. and LEWIS R. P. (1973) — Sequential gonadoblastoma and choriocarcinoma. Obstet. Gynecol., *41*, 123.
16. GALLAGHER T. F., SPENCER H., BRADLAO H. L. (1962) — Steroid production and metabolism in metastatic arrhenoblastoma. J. Clin. Endocrinol. Metab., *22*, 1970.
17. GARCIA-BUNNEL R. et al. (1976) — Luteoma of pregnancy. Ultrastructural features. Hum. Pathol., *7*, 205.
18. GARNEAU R., CABANNE F. (1968) — Dysembriome ovarien de type enteroïde et biliohépatoïde avec hyperplasie fonctionnelle des cellules sympathicotropes de Berger. Ann. Anat. Pathol. (Paris), *13*, 423—432.
19. GIROUARD D. P., BARCLAY D. L., COLLINS C. G. (1964) — Hyperreactio luteinalis. Review of the literature and report of two cases. Obstet. Gynecol., *23*, 513.
20. GUSBERG S .B. and KARDON P. (1974) — Proliferative endometrial response to theca-granulosa cell tumors. Am. J. Obstet. Gynecol., *111*, 633.
21. HASLETON P. S., KELEHAN P., WHITTAKER J. S., BURSLEM R. W., TURNER L. (1978) — Benign and malignant struma ovarii. Arch. Pathol. Lab. Med., *102*, 180—184.
22. HAWKINS D. F. and LAWRENCE D. M. (1965) — Virilizing ovarian hilus cell hyperplasia with special reference to hormone excretion. J. Obstet. Gynaecol. Br. Commonw., *72*, 285.
23. HEINONEN P. K., TUIMALA R., PYYKKO K., PYSTYNEN P. (1982) — Peripheral venous concentrations of oestrogens in post-menopausal women with ovarian cancer. Br. J. Obstet. Gynecol., *89*, 84—86.
24. HOLTZ G., JOHNSON T. R., SCHROCK M. E. (1979) — Paraneoplastic hypercalcemia in ovarian tumors. Obstet. Gynecol., *54*, 483—487.

Scanned with OKEN Scanner

edema of the ovary. A case report and a review of the literature. Obstet. Gynecol., *47*, 775.
50. NETTER A., MUSSET R., POITOUT P. H. (1970) — Thécome ovarien associé à un adénocarcinome de l'endomètre; étude biochimique. Bull. Fed. Soc. Gyn. Obst. Franç., *22*, 431—438.
51. NORRIS H. J., TAYLOR H. B. (1968) — Prognosis of granulosa-cell tumors of the ovary. Cancer, *21*, 255—263.
52. NOVAK E. R., WOODRUFF J. D. (1962) — Feminizing tumors (granulosa and theca). In „Gynecologic and Obstetric Pathology", 5-th edition, Saunders, Philadelphia—London, 1937.
53. NOVAK E. R., WOODRUFF J. D. and LINTHICUM S. (1963) — Evaluation of the unclassified ovarian tumor of the ovarian tumor registry (1942—1963). Am. J. Obstet. Gynecol., *87*, 999.
54. NOVAK E. R. (1967) — Gynandroblastoma of the ovary. Review of 8 cases from the Ovarian Tumor Registry. Obstet. Gynecol., *30*, 709—713.
55. NOVAK E. R., JONES G. S., JONES H. W. (1970) — Novak's textbook of gynecology. Williams et Wilkins, Baltimore, 8-th ed., p. 455.
56. NOVAK E. R. et al. (1971) — Feminizing gonadal stromal tumors. Analysis of the granulosa-theca cell tumors of the ovarian tumor registry. Obstet. Gynecol., *38*, 701.
57. PARSONS L., SOMMERS S. C. (1978) — Gynecology. Second Edition, W. B. Saunders Company, Philadelphia—London—Toronto, pp. 114—133 (Tumors in Childhood), p. 263—277 (Ovarian Tumors of Adolescence), p. 1170—1194 (Functioning Tumors of the Ovary).
58. PEDOWITZ P., O'BRIEN F. B. (1960) — Arrhenoblastoma of the ovary. Review of the literature and report of two cases. Obstet. Gynecol., *16*, 62—77.
59. RICE R. F., BARCLAY D. L. and STERNBERG W. H. (1969) — Luteoma of pregnancy. Steroidogenic and morphologic considerations. Am. J. Obstet. Gynecol., *104*, 871.
60. RICE B. F., WOODY N. B., BARCLAY D. L. et al. (1971) — Virilizing luteoma of pregnancy: specific sterol and steroid hormone content. J. Steroid Biochem., *2*, 183.
61. ROGER P., MAURIAC L., KEEN M., SCHMITT B., SAUREL J., BRUN G. (1979) — Tumeur de l'ovaire à cellule de Leydig: Étude biologique in vivo et in vitro et étude ultrastructurale. Ann. Endocrinol., *40*, 571—572.
62. ROLLAND P. H., MARTIN M., ROLLAND A. M., LAFFARGUE F., SERMENT H. (1981) — Arrhenoblastoma: Pre- Per- and Post-operative steroid hormone and binding protein concentrations in peripheral plasma, cystic fluid and tumor vein. J. Endocrinol. Invest., *4*, 21—29.
63. ROME R. M., LAVERTY C. R., BROWN J. R. (1973) — Ovarian tumours in post menopausal women (clinico-pathological features and hormonal studies). J. Obstet. Gynaecol. Br. Cwlth., *80*, 984—991.
64. ROTH L. M. (1971) — Massive ovarian edema with stromal luteinization. A newly recognized virilizing syndrome apparently related to partial torsion of the mesoovarium. Am. J. Clin. Pathol., *55*, 757.
65. ROTH L., ANDERSON M. C., GOVAN A. D. T. et al. (1981) — Sertoli—Leydig cell tumors: a clinico-pathologic study of 34 cases. Cancer, *48*, 187—197.
66. RUTLEDGE F. N., FLETCHER G. H., SMITH J. P. et al. (1976) — Gynecologic Cancer. In: Clark R. L., Howe C. D. „Cancer Patient Care at M. D. Anderson Hospital and Tumor Institute, Year Book Medical Publ., Chicago, 263—308.
67. SALOMON-BERNARD Y., THIBAUD E., VIGUAL J., MUSSET R. (1975) — Tumeurs à stroma fonctionnel. In, Tumeurs de l'ovaire (XXVII-e Assises F2 de Gynécologie), Paris, Masson.
68. SAMAAN N. A., SMITH J. P., RUTHLEDGE F. M., SCHULTZ P. M. (1976) — The significance of measurement of human placental lactogen, human chorionic gonadotrophin and carcino-embryonic antigen in patient with ovarian carcinoma. Am. J. Obstet. Gynecol., *126*, 186—189.
69. SANTESSON L., KOTTMEIER N. L. (1968) — General classification of ovarian tumours. In: Gentil F., Junqueira A. C., eds., Ovarian Cancer, UICC Monograph Series, vol. 11, Springer Verlag, New York, p. 1.
70. SCHULMAN P., CHENG P., CVITKOVIC E. et al. (1974) — Spontaneous pneumothorax as a result of intensive cytotoxic chemotherapy. Chest, *75*, 194.

Scanned with OKEN Scanner

anti-human thyroglobulin. Gynaecol. Oncol., *6*, 411—419.

97. WEILAND A. J., BOOKSTEIN J. J., CLEARY E. R., JUDD H. L. (1978) — Preoperative localization of virilizing tumors by selective venous sampling. Am. J. Obstet. Gynecol., *131*, 797—802.
98. WENZ A. C., McCRANIE W. M. (1976) — Circulating hormone levels in case of granulosa cell tumor. Fertil. Steril., *27*, 167—170.
99. WILANSKY D. L., SCOTT B. H., LACHANCE R. C. (1976) — Masculinizing granulosa cell tumor. Can. Med. Assoc. J., *115*, 545—546.
100. WILLIGHAGEN R. G. J., THIERY M. (1968) — Enzyme histochemistry of ovarian tumors. Am. J. Obstet. Gynecol., *100*, 393—404.
101. YOUNG R. C., KNAPP R. C., PEREZ C. A. (1982) — Cancer of the ovary. In: DeVita V. T. et al. „Cancer; Principles and Practice of Oncology", J. B. Lippincott Comp., Philadelphia—Toronto, 884—913.
102. YOUNGLAI E. U., RICHMAN H., ATYEO R., JOHNSON P. L. (1978) — Arrhenoblastoma in vivo and in vitro studies. Am. J. Obstet. Gynecol., *52*, 73—80.
103. ZANDER J., MICKAN H. (1975) — Luteoma of pregnancy with androgenic activity. In: Watterville H. et al. (eds.) Diagnosis and Treatment of Ovarian Neoplastic Alterations. Excerpta Medica, Amsterdam, p. 249.

Scanned with OKEN Scanner

Capitolul 11

TUMORILE TROFOBLASTICE GESTAȚIONALE (CORIOCARCINOAMELE)

T.—H. GAVRILESCU

1. Importanța problemei
2. Definirea termenilor pe baza conceptului de boală trofoblastică gestațională (BTG)
   2.1. Entități histopatologice
   2.2. Termeni clinici
3. Epidemiologie
4. Etiopatogenie
   4.1. Factori favorizanți în apariția molei hidatiforme
   4.2. Factori favorizanți în apariția coriocarcinomului
5. Anatomie patologică
   5.1. Dificultățile și limitele examenului histopatologic
   5.2. Interesul oncologic al diagnosticului de molă hidatiformă „completă"
6. Diagnostic clinic și de laborator
   6.1. Simptomatologia molei hidatiforme
   6.2. Riscurile legate de evacuarea molei
   6.3. Precocitatea diagnosticului, imperativ vital în coriocarcinom
   6.4. Determinarea HCG, marker „ideal" pentru evoluția bolii.
7. Evidențierea factorilor de risc, criteriul individualizării tratamentului și al aprecierii prognosticului.
   7.1. Factorii de risc pentru evoluția malignă a sarcinii molare
   7.2. Protocolul de supraveghere a bolnavelor cu sarcină molară
   7.3. Criterii de tratament activ după mola hidatiformă
8. Prognosticul
9. Stadializarea clinică și clasificarea terapeutică
10. Tratamentul
   10.1. Chirurgia
      10.1.1. Obiectivele chirurgiei
      10.1.2. Tactica chirurgicală
         10.1.2.1. Tratamentul chirurgical precoce
         10.1.2.2. Tratamentul chirurgical în boala rezistentă la chimioterapie
   10.2. Chimioterapia
      10.2.1. Introducerea tratamentului cu methotrexat, progres hotărîtor în tratamentul coriocarcinomului
      10.2.2. Tratamentul citostatic în BTG nemetastatică și la categoria cu „risc scăzut"
      10.2.3. Chimioterapia bolnavelor cu „risc crescut"
      10.2.4. Chimioterapia în cazul metastazelor în sistemul nervos central
      10.2.5. Recomandările OMS privind monitorizarea nivelului HCG, ca indicator al răspunsului la tratament
11. Dispensarizarea

Scanned with OKEN Scanner

1. Importanţa problemei

Placenta este un organ tranzitoriu al gestaţiei, care are şi *funcţie endocrină*, în primul rînd prin producţia de gonadotrofină corionică umană (HCG), hormon polipeptidic secretat specific de trofoblast*.

Tumorile cu originea în trofoblast păstrează funcţia hormono-secretantă a acestuia, astfel încît nivelul producţiei de HCG, proporţional cu masa de ţesut patologic, reprezintă un „marker ideal" pentru diagnosticul şi urmărirea evoluţiei sub tratament a acestor tumori (Jones, 1975).

Prezentarea aspectelor legate de tumorile trofoblastului într-un volum referitor la *cancerul glandelor endocrine* este deci dublu motivată prin:

— funcţia endocrină a tumorilor trofoblastului;

— utilizarea acestei funcţii în monitorizarea modului de evoluţie şi eficienţei tratamentului.

În afară de aspectele endocrinologice, bolile trofoblastului, care sînt fie tumori, fie condiţii care predispun la tumori (Grupul ştiinţific OMS, 1983), au o *importanţă oncologică* cu totul deosebită:

— tumorile trofoblastului sînt alografe care provin din produsul de concepţie şi invadează ţesuturile materne;

— aceste tumori, dintre cele mai maligne tumori umane cunoscute, pot fi vindecate radical prin tratament citostatic.

În sfîrşit, *reluarea* prezentării bolii trofoblastice gestaţionale, făcută în Volumul 12 al Enciclopediei oncologice (Chimioterapia cancerului), este justificată de asemenea de două considerente:

— amplifică ecoul introducerii în reţeaua românească de ginecologie şi obstetrică a noţiunilor moderne legate de problema coriocarcinomului, care nu mai poate fi abordat decît în cadrul conceptului de boală trofoblastică gestaţională (BTG)**;

— editarea în anul 1983, de către OMS, a unui Raport tehnic privind BTG, a făcut oportună completarea materialului publicat anterior de noi cu sublinierea încă o dată, a importanţei luării unei decizii terapeutice prin prisma evidenţierii „factorilor de risc".

2. Definirea termenilor pe baza conceptului de boală trofoblastică gestaţională (BTG)

Trofoblastul este primul ţesut embrionar care se diferenţiază, devenind extraembrionar şi participînd esenţial la formarea placentei. Leziunile proliferative benigne şi maligne apărute în timpul sarcinii în stratul

* Placenta umană este de tip hemo-corial (vilozităţile coriale sînt în contact direct cu sîngele matern. Placentaţia interesează în special trofoblastul, care asigură nutriţia embrionului (trophein = hrană; blastos = germen). Alături de HCG, placenta mai secretă hormonul lactogenic placentar, relaxina şi tireotropina corionică.

** Acest aspect a fost dezbătut şi în cadrul unei Mese Rotunde la Zilele medicale ale Institutului Oncologic Cluj-Napoca — 1983; moderator: Prof. Dr. Doc. D. Alessandrescu; participanţi: Dr. M. Rişcă, Dr. P. Lazarov, Dr. V. Gădăleanu, Dr. T.—H. Gavrilescu.

Scanned with OKEN Scanner

trofoblastic al vilozităților coriale au fost grupate generic sub numele de „boală trofoblastică gestațională" sau „boală trofoblastică gravidică" (BTG), pe baza unui concept conform căruia *mola hidatiformă benignă, mola invazivă și coriocarcinomul sînt faze succesive ale unui proces proliferativ dinamic și continuu care interesează corionul fetal* (Hertz, 1971).

Conform acestui concept, preluat de întreaga literatură modernă privind coriocarcinomul, *o molă hidatiformă benignă histologic poate reprezenta doar o fază în evoluția bolii*, avînd potențial de a persista sau de a recidiva ca o tumoră malignă. Realitatea acestei filiații este impusă de faptul că mola hidatiformă precede invariabil mola invazivă și 50% din coriocarcinoamele de origine gestațională (Ballon et al., 1980)*.

Încercările de a corela gradul histologic al molei cu potențialul ei malign și identificarea prin acest mijloc a bolnavelor care au nevoie de tratament citostatic, nu au fost satisfăcătoare (Elston și Bagshawe, 1972; Curry et al., 1975).

Asimilarea conceptului de BTG a contribuit semnificativ la îmbunătățirea prognosticului în patologia trofoblastului prin supravegherea atentă a bolnavelor cu „mole benigne", după aceleași criterii ca în cazurile cu o histopatologie mai agresivă, pentru a se putea identifica precoce sechelele trofoblastice proliferative.

Un Grup științific al Organizației Mondiale a Sănătății (OMS) a analizat terminologia uneori confuză din literatură referitoare la bolile trofoblastice gestaționale, stabilind un „standard" de entități histopatologice** pe de o parte și de termeni clinici pe de altă parte și combătînd tendința de a echivala un termen histopatologic cu denumirea clinică. Vom reproduce în continuare *nomenclatura OMS pentru BTG, așa cum a fost recomandată în 1983 (Raportul tehnic nr. 692, 1983).* Considerăm că studierea definițiilor OMS privind entitățile histopatologice și clinice ale bolilor trofoblastului oferă cititorului „puncte de sprijin" solide în interpretarea critică a literaturii abundente privind această problemă.

2.1. Entități histopatologice

Mola hidatiformă. Termenul se referă la două entități distincte, mola hidatiformă completă și mola hidatiformă parțială; trăsăturile comune ale ambelor forme sînt: 1) degenerarea chistică a stromei vilozităților coriale, cu umflarea hidropică a unora sau a tuturor vilozităților și 2) hiperplazia trofoblastului.

Mola hidatiformă completă este un produs de concepție anormal, fără embrion (făt), cu transformarea hidropică evidentă a vilozităților coriale și hiperplazie pronunțată a ambelor straturi ale trofoblastului. Edematierea vilozităților determină formarea unor cavități chistice („cisterne") centrale cu compresiunea concomitentă a țesutului conjunctiv matur care și-a pierdut vascularizația.

Mola hidatiformă parțială este un produs de concepție

* Studiile lui Novak și Seah (1954), bazate pe Registrul de corio-epitelioame Albert Mathieu, stabilesc că 46% din bolnavele cu coriocarcinom gestațional au în antecedente molă hidatiformă, 14% molă invazivă și 40% o sarcină avortată sau dusă la termen.

** Corespunzătoare de asemenea Clasificării histologice internaționale a tumorilor (Poulsen et al., 1975).

Scanned with OKEN Scanner

anormal, cu embrion (făt) care tinde să moară precoce, cu placenta prezentînd focare de degenerare hidropică a vilozităților care formează cavități („cisterne") și cu focare de hiperplazie trofoblastică, de obicei interesînd doar sincițiotrofoblastul. Vilozitățile neafectate sînt de aspect normal și vascularizația vilozităților dispare după moartea fătului.

Mola invazivă este o tumoră sau un proces pseudotumoral care invadează miometrul și este caracterizat prin hiperplazie trofoblastică și persistența structurilor vilozitare placentare. În mod obișnuit provine dintr-o molă hidatiformă completă, dar poate proveni și din mola hidatiformă parțială. Nu evoluează frecvent spre coriocarcinom. Poate metastaza, dar fără a avea evoluția unui adevărat cancer și poate regresa spontan. Următorii termeni sînt sinonimi, dar nu sînt recunoscuți în nomenclatura OMS: mola malignă, mola destruens, chorioadenoma destruens.

Coriocarcinomul gestațional este un carcinom care provine din epiteliul trofoblastic, evidențiindu-se atît elementele citotrofoblastice, cît și cele sincițiotrofoblastice. Poate apărea pe terenul unor sarcini soldate cu nou-născuți viabili, la termen, prematuri, avorturi în orice lună de sarcină, sarcini extrauterine sau molă hidatiformă, după cum poate apărea *ab initio*, fără decelarea unui antecedent obstetrical. Termenul de corioepiteliom nu mai este acceptat de OMS.

Tumora trofoblastică a situsului placentar este o tumoră care apare din trofoblastul patului placentar și este compusă în cea mai mare parte din celule citotrofoblastice. Ea cuprinde leziuni cu malignitate joasă și cu malignitate înaltă. Termenul de pseudotumoră trofoblastică este sinonim, dar nu mai este utilizat de OMS.

Există două aspecte histologice întîlnite în diagnosticul diferențial al bolilor trofoblastice:

— *Reacția situsului (inserției) placentar.* Termenul se referă la constatarea (fiziologică) de elemente trofoblastice și celule inflamatorii în patul placentar. Termenul de „endometrită sincițială", utilizat pentru denumirea acestei situații, este considerat neadecvat.

— *Degenerarea hidropică* este o situație caracterizată prin dilatarea și edematierea vilozităților coriale sau lichefierea stromei vilozitare, dar fără hiperplazie trofoblastică. Degenerarea hidropică, spre deosebire de mola hidatiformă, nu este asociată cu un risc crescut de sechele neoplazice. Degenerarea molară, degenerarea hidatiformă și modificarea hidropică sînt termeni referitori la aceeași situație, dar nu sînt recomandați de OMS.

Sînt considerați inutili (și incorecți) următorii termeni:

— *Molă tranzițională,* termen utilizat în trecut pentru produsul de concepție în care se evidențiau embrionul, sacul gestațional și vilozități hidatiforme;

— *Coriocarcinom vilos,* termen utilizat pentru leziuni care prezentau vilozități hidropice, dar metastazau și care sînt de fapt mole invazive.

2.2. Termeni clinici

OMS consideră că mola invazivă și coriocarcinomul este util să fie grupate sub un termen clinic comun, deoarece impun o atitudine terapeutică asemănătoare, cu toate că între ele există importante diferențe

biologice și prognostice. Recomandarea OMS este ca *diagnosticul clinic să fie întotdeauna completat cu un diagnostic histopatologic* (formulat conform terminologiei menționate) *și descrierea istoriei naturale* a bolii pînă în momentul diagnosticului.

Boala trofoblastică gestațională. Este un termen general, care include mola hidatiformă, mola invazivă, tumora trofoblastică a situsului placentar și coriocarcinomul. Este deci un termen larg, care cuprinde atît situații benigne, cît și situații maligne în proporții variabile.

Tumora trofoblastică gestațională este o stare patologică în care există aspectul clinic de molă invazivă sau coriocarcinom. El este completat de precizarea antecedentului obstetrical: post-molară, post-abortum, postnatală sau după o sarcină nerecunoscută. Termenul de „neoplazie gestațională trofoblastică" nu este corect, deoarece mola invazivă nu este un neoplasm adevărat.

Tumora trofoblastică metastatică este o stare patologică în care există elemente clinice care indică extensia în afara corpului uterin a unei mole invazive sau a unui cariocarcinom.

3. Epidemiologie

Față de datele clasice de epidemiologie care subliniau ideea unor mari diferențe geografice în incidența BTG, Raportul tehnic al OMS (1983) consideră că aceste informații trebuie privite critic, deoarece ele se datorează în parte unor aspecte metodologice discutabile:

— lipsa unor definiții clare a bolii și a înțelegerii diferențelor între mola hidatiformă completă și cea parțială;

— inomogenitatea criteriilor de interpretare, unele informații fiind bazate pe studii populaționale selecționate, altele pe cazuistici spitalicești etc.;

— lipsa unui factor de referință comun, raportarea cazurilor făcîndu-se în comparație cu numărul sarcinilor, numărul nașterilor, numărul nou-născuților sănătoși etc., astfel încît referințele sînt doar aproximativ comparabile.

În acest sens, constatarea unor incidențe mari ale molei hidatiforme în Asia și America Latină se bazează doar pe studii ale unor cazuistici de spital.

Studiile populaționale efectuate în America de Nord (Brisson și Fabia, 1976; Nielson și Hansen, 1979; Hayashi et al., 1982), Asia de Sud (Teoh et al., 1971) și Europa (Rolon și DeLopez, 1977) au evidențiat rate de incidență care nu se deosebesc esențial unele de altele. Takeuchi (1982) constată încă în Japonia o incidență semnificativ mai mare decît în alte zone geografice, în timp ce Rolon și DeLopez, paradoxal, descriu în America Latină o incidență foarte scăzută.

În general, incidența molei hidatiforme variază între *0,2 și 1,96 cazuri la 1000 sarcini* în studiile populaționale, respectiv *0,7—11,6 cazuri la 1000 sarcini* în statisticile cazuisticilor din spitale; incidența reală este deci mai scăzută și mai uniformă de la o regiune la alta, comparativ cu datele mai vechi de epidemiologie.

Scanned with OKEN Scanner

În același sens, în coriocarcinom studiile largi populaționale evidențiază o incidență similară în America Latină (0,2 cazuri la 10.000 sarcini) (Rolon și DeLopez, 1979) și Europa (Ringertz, 1970), dar mult mai mare în Japonia (0,83 cazuri la 10.000 sarcini) (Takeuchi, 1982).

4. Etiopatogenie

Cu toate că obiectivul capitolului sînt tumorile trofoblastice gestaționale, prezentăm separat factorii favorizanți în apariția molei hidatiforme și cei pentru coriocarcinom (OMS, 1983), tocmai pentru a arăta gradul lor de „suprapunere", avînd în vedere filiația care există în cadrul diverselor forme de BTG.

4.1. Factori favorizanți pentru mola hidatiformă

(a) *Vîrsta.* Riscul de apariție a molei hidatiforme este mai mic la femeile între 20 și 35 ani, ceva mai mare la femeile de 15—20 ani (Slocumb și Lund, 1969; Jacobs et al., 1982) și de 20 de ori mai mare la fetele sub 15 ani (Bagshawe, 1982). După 35 ani, riscul de apariție a molei hidatiforme crește progresiv și ajunge de 200 de ori mai mare la femeile de peste 50 ani, comparativ cu cele de 20—35 ani (Bagshawe și Lawler, 1982).

(b) *Grupul etnic.* S-au evidențiat diferențe mari în ceea ce privește originea etnică. Astfel, în S.U.A. mola hidatiformă are o frecvență dublă la femeile albe decît la cele negre (Hayashi et al., 1982), în Singapore femeile descendente din grupul aurasian au incidența dublă față de femeile indiene, chineze sau malaieze (Teoh, 1971) și uneori aceste diferențe se mențin chiar dacă se schimbă mediul de viață.

(c) *Antecedentele obstetricale.* Este bine stabilit că femeile care au avut o molă hidatiformă au un risc crescut față de a face din nou BTG (Berkowitz și Goldstein, 1981), risc care este de 20—40 de ori mai mare decît la populația obișnuită (Yen și McMahon, 1968). De asemenea, există un risc semnificativ crescut față de populația normală la femeile care au avut sarcini gemelare (De George, 1970).

(d) *Factori genetici.* Studiile citogenetice au arătat că translocațiile cromozomiale în mola hidatiformă completă sînt prezente în 4,6% din cazuri, comparativ cu numai 0,6% la populația normală (OMS, 1983). Interpretarea acestui fapt ar putea explica apariția molei hidatiforme ca rezultat al unui proces alterat de meioză, care duce la un ou „gol" sau inactivat.

Nu există date concludente privind influența consanguinității și antecedentelor familiale.

(e) *Alimentația.* Grupul științific OMS consideră că argumentele privind influența unui regim sărac în proteine (sau deficitar sub alte aspecte) ca factor semnificativ pentru riscul de apariție a molei hidatiforme, sînt insuficiente, existînd chiar studii care resping net această etiologie (McCorriston, 1968; Natoli și Rashad, 1972).

Scanned with OKEN Scanner

4.2. Factori favorizanți în apariția coriocarcinomului

(a) *Vîrsta.* În general vîrsta mediană a apariției coriocarcinomului este mai mare decît cea a incidenței maxime a sarcinilor. Chiar dacă femeile peste 40 de ani au un risc mai mare de a face un coriocarcinom, procentual ele reprezintă o minoritate, deoarece această vîrstă este practic în afara vîrstei de fertilitate. Rolul pe care îl joacă vîrsta tatălui nu este cunoscut.

(b) *Grupul etnic.* Datele sînt neconcludente.

(c) *Antecedentele obstetricale.* Avorturile în antecedente măresc riscul apariției unui coriocarcinom. Acest risc crește de 21, 32 și respectiv 34 de ori, după cum a existat 1, 2 sau 3 avorturi în antecedente, comparativ cu femeile care au născut la termen.

În general, așa cum s-a mai arătat, în antecedentele imediate ale coriocarcinomului se citează același procent de nașteri la termen, avorturi nemolare și respectiv mole hidatiforme. În orice caz, riscul apariției unui coriocarcinom după o sarcină molară este de 1000 de ori mai mare decît după o naștere normală, la termen (Bagshawe et al., 1973).

(d) *Factori genetici.* Apariția unui coriocarcinom după o naștere la termen este considerată că se face pe terenul unui produs de concepție diploid și heterozigot, cu contribuție genetică haploidă din partea fiecărui părinte. Studiile genetice privind coriocarcinomul consecutiv unui avort nu sînt concludente.

În general s-a remarcat o mai mare frecvență de coriocarcinoame la femeile cu grupul sanguin A (II) și o incidență scăzută la femeile 0 (I) (Scott, 1962 etc.).

(e) *Antigenicitatea HLA.* Lawler (1978) a constatat că gradul de incompatibilitate între soț și soție, apreciat prin numărul de incompatibilități antigenice (0, 1 sau 2), arată că există o tendință de situare în categoria de risc crescut a femeilor cu o mai mare compatibilitate cu soțul (în ceea ce privește antigenii locusului B).

Imunogenicitatea tumorii trofoblastice a fost evidențiată în special de studiile lui Bagshawe. S-a remarcat că bolnavele situate în categoria cu risc crescut sînt mai frecvent purtătoare de anticorpi HLA decît cele din categoria cu risc scăzut.

5. Anatomie patologică

Deoarece deja am definit entitățile histopatologice, ne vom referi doar la dificultățile și limitele diagnosticului și la caracterele citogenetice și morfologice care definesc forma de molă hidatiformă completă.

5.1. Dificultățile și limitele diagnosticului histopatologic

Trăsăturile anatomopatologice caracteristice celor trei entități ale BTG, mola hidatiformă, mola invazivă și coriocarcinomul, au fost evi-

Scanned with OKEN Scanner

denţiate încă din 1943 de Hertig şi Sheldon (cit. de Parsons şi Sommers, 1978) şi au fost rezumate în cadrul definiţiilor OMS (1983).

Definirea histologică a benignităţii sau malignităţii întîmpină în mod practic o serie de dificultăţi, pe lîngă faptul că ea nu poate stabili potenţialul evolutiv al cazului:

1. Trofoblastul este în mod normal un *ţesut agresiv*, încă din momentul în care ovulul fertilizat se implantează în endometru. *Sinciţiotrofoblastul erodează în mod obişnuit vasele sanguine*, iar celulele izolate infiltrează în mod constant endometrul subiacent şi înlocuiesc local celulele endoteliale din vasele sanguine. Ele circulă de asemenea în curentul sanguin şi chiar în condiţii normale pot fi întîlnite în capilarele pulmonare ale femeilor gravide. Infiltrarea endometrială normală este numită endometrită sinciţială (Parsons şi Sommers, 1978).

2. Celulele trofoblastice au un *aspect imatur sau nediferenţiat*. Ele au deseori bazofilie citoplasmatică şi cromatină nucleară abundentă, trădînd funcţii metabolice şi hormonale active. Astfel şi în mod normal aceste celule au unele din caracteristicile celulelor neoplazice.

3. Aspectele de maturitate celulară, ca şi proprietatea de invazie, necesită multă experienţă din partea anatomopatologului pentru stabilirea diagnosticului de benignitate, premalignitate sau cancer invaziv.

Repetăm că o tumoră malignă adevărată a corionului, coriocarcinomul, este formată din citotrofoblast şi sinciţiotrofoblast, fără stromă şi fără irigaţie sanguină intrinsecă. *Nu se pot identifica vilozităţile coriale.* Tumora există ca o proliferare parazitară în sîngele matern, avînd proprietatea de a invada vasele sanguine ale musculaturii uterine. De aceea, este important ca anatomopatologul să primească şi să examineze prin secţiuni multiple atît mola, cît şi endometrul chiuretat (destul de abraziv). Dacă se constată o *activitate trofoblastică anormală la nivelul endometrului*, prognosticul este *mult mai grav* decît atunci cînd această constatare este stabilită într-o arie izolată de vilozităţi coriale la periferia tumorii. Zona critică este regiunea de implantare a placentei.

Pentru ca examenul histopatologic să aducă cît mai multe date despre BTG, el trebuie să îndeplinească — după Hertig şi Sheldon (1947) — următoarele obligaţii:

a. chiuretajul endometrului să fie examinat separat;

b. întreaga molă, inclusiv locul de implantare dacă este posibil, să fie cercetate;

c. examinarea microscopică să se facă prin lame multiple (20 lame, după Sommers, 1978).

Concluzia examenului histopatologic poate fi încadrată în următoarele 6 grupe (Parsons şi Sommers, 1978):

— grupul I — molă hidatiformă benignă
— grupul II — probabil benignă
— grupul III — posibil benignă
— grupul IV — posibil malignă
— grupul V — probabil malignă
— grupul VI — molă malignă.

Scanned with OKEN Scanner

Această grupare este de fapt o dezvoltare a formulării mai simple (care evidențiază clar și relativitatea examenului histologic în ceea ce privește malignitatea) de molă hidatiformă benignă, suspectă sau malignă.

Goldstein, de la New England Trophoblastic Disease Center (Harward Medical School), a propus următorul sistem de stadializare (1971):

Clasa I — Molă hidatiformă
A. Pre-evacuare
B. La mai puțin de 6 săptămîni de la evacuare

Clasa II — Molă persistentă sau molă reținută mai mult de 6 săptămîni
A. Non-coriocarcinom
B. Coriocarcinom.

Clasa III — Boală invazivă focală
A. Non-coriocarcinom
B. Coriocarcinom

Clasa IV — Boală metastatică
A. Non-coriocarcinom
B. Coriocarcinom.

Am menționat cele două modele de formulări nuanțate ale concluziei protocolului anatomopatologic, doar pentru a evidenția insuficiența diagnosticului histologic pentru stabilirea tacticii și strategiei terapeutice în BTG și necesitatea completării informațiilor despre cazul în discuție, așa cum am mai arătat, cu alte elemente, care reprezintă *factorii de risc* pentru comportamentul malign.

În ceea ce privește diagnosticul histopatologic propriu-zis, acesta trebuie elaborat în așa fel, încît să fie formulat numind una din entitățile histopatologice recomandate de OMS (1983) și deja menționate (Cap. 2.1.).

5.2. Interesul oncologic al diagnosticului de molă hidatiformă „completă"

Vassilakos și Kajii au clasificat, prin criterii morfologice și citogenetice, mola hidatiformă în două entități distincte: mole „parțiale" și mole „complete" (1976). După Vassilakos et al. (1977) mola completă este caracterizată prin absența zonelor cu vilozități coriale normale, *lipsa embrionului, cordonului și membranelor amniotice, prezența de hiperplazie marcată și anaplazie trofoblastică și apariția cariotipului feminin XX* la majoritatea cazurilor, astfel că molele complete sînt homozigote, feminine și androgenetice ca origine.

În molele parțiale există embrion, cordon și/sau membrane amniotice, lipsește anaplazia celulelor trofoblastice, hiperplazia este doar moderată, iar cariotipurile sînt de tipul trisomiei, triploidiei și tetraploidiei.

Szulman și Surti (1978) constată că molele totale se manifestă de obicei ca avorturi reținute în trimestrul II de sarcină, în timp ce molele parțiale ca avorturi în primele 3 luni de sarcină.

Cu toate că în cazuistica lui Vassilakos et al. (1977) nici una din cele 56 mole parțiale nu a evoluat cu sechele maligne, hiperplazia trofoblastică, nivelele crescute de HCG și cercetările ulterioare (Berkowitz et al., 1979; Szulman et al., 1981) au arătat că supravegherea acestor ca-

Scanned with OKEN Scanner

zuri după evacuarea molei trebuie să se facă după aceleași principii ca în orice altă formă de BTG (Grupul științific OMS).

Interesul oncologic al categoriei de molă hidatiformă completă constă totuși în frecvența mult mai mare (comparativ cu forma „parțială") a posibilității evoluției cu sechele maligne a acestor cazuri.

O ipoteză a originii cariotipului feminin în molele complete a fost dată de lucrări care au utilizat markeri cromozomiali polimorfi (Kajii și Omaha, 1977; Wake et al., 1978; Jacobs et al., 1978). S-a demonstrat că în molele complete există doar contribuție paternă cromozomială, acestea fiind deci androgenetic derivate.

Mecanismul androgenicității, după Yamashita et al. (1979), care au studiat gradul de histocompatibilitate specifică (HLA) a molelor complete și a progenitorilor și Lawler et al. (1979), care au folosit markeri biochimici, constă în *fertilizarea unui ovul „gol" de către o spermă haploidă, urmată apoi de duplicarea cromozomilor în cursul diviziunii meiotice* (Wake et al., 1981).

6. Diagnostic clinic și de laborator

Nu vom expune pe larg tabloul clinic al coriocarcinomului, deoarece acesta este descris amănunțit în alte lucrări (Alessandrescu et al., 1976; Negruț, 1983). Dimpotrivă, vom face cîteva sublinieri privind simptomatologia molei hidatiforme și riscurile legate de evacuarea acesteia, considerînd că *momentul cel mai important în diagnosticul coriocarcinomului este tocmai interpretarea corectă a elementelor clinice și de laborator legate de mola hidatiformă.*

6.1. Simptomatologia molei hidatiforme

Cea mai obișnuită formă de BTG este mola hidatiformă încă neevacuată.

Diagnosticul de suspiciune al sarcinii molare înainte de eliminarea de vilozități coriale se face cînd există o formă gravă de disgravidie manifestată prin grețuri și vărsături excesive, preeclampsie precoce, volumul uterin mai mare decît cel corespunzător vîrstei sarcinii, pierderi neregulate de sînge.

Absența bătăilor cordului fetal și neidentificarea părților fetale la palparea transabdominală, ultrasonografia, amniografia și eventual angiografia pelviană, oferă elemente prezumptive în diagnostic.

Titrul HCG este în 25% din cazuri mai mare cu peste 10.000 U.I/litru decît în sarcina normală (Grupul științific OMS, 1983), dar nu poate fi un criteriu pentru a diferenția o sarcină normală de o sarcină multiplă. Menționăm și faptul că nici volumul uterului nu este constant mai mare decît cel corespunzător vîrstei sarcinii; uterul poate fi de volum normal sau mai mic decît vîrsta sarcinii. Deoarece aceste semne nu sînt patognomonice, diagnosticul de molă este stabilit de cele mai multe ori după eliminarea de vilozități coriale degenerate chistic din uter, asemănătoare *boabelor de struguri.*

Scanned with OKEN Scanner

6.2. Riscurile legate de evacuarea molei

Evacuarea molei se face prin chiuretaj uterin*, care trebuie să fie abraziv la nivelul endometrului pentru a putea oferi suficient material histopatologului pentru aprecierea cît mai amplă a activității trofoblastice și excluderea unui coriocarcinom. Bolnavele cu sarcini molare evacuate sînt investigate radiologic și ginecologic pentru identificarea de metastaze pulmonare și la nivelul mucoasei vaginale.

Cînd s-a confirmat diagnosticul de molă hidatiformă fără metastaze, bolnava este monitorizată prin determinarea săptămînală a titrului de HCG. La aproximativ 80% din bolnave, titrul de HCG scade sub nivele detectabile în cele 8 săptămîni care urmează evacuării molei. La aceste femei nu apar sechele maligne. Dacă titrul crește la un moment dat, rămîne în platou la două determinări săptămînale succesive sau persistă timp de 8 săptămîni după stabilirea diagnosticului, se începe tratamentul citostatic. Apariția metastazelor impune de asemenea un tratament imediat.

Histerectomia și histerotomia, precum și inducerea unui travaliu uterin prin oxitocină sau prostaglandine comportă un risc crescut de diseminare (Stone și Bagshawe, 1979).

Complicațiile legate de evacuarea molei hidatiforme pot fi împărțite formal în două grupe:

1. complicații de tip obstetrical: simptomatologia excesivă, riscurile actului instrumental de evacuare a molei (perforație uterină, embolie trofoblastică, infecție), consecințele hemoragiei etc.;

2. complicații de interes social: pierderea funcției de reproducere în eventualitatea unui chiuretaj prea abraziv sau unei histerectomii, ecoul psihologic al unei sarcini nereușite;

3. complicații de tip oncologic: riscul unei alte sarcini cu BTG și evoluția spre o TTG.

6.3. Precocitatea diagnosticului, imperativ vital în coriocarcinom

Precocitatea diagnosticului este considerată cel mai important factor de prognostic (Hertz et al., 1961). Acest aspect este evidențiat clar de statistica Institutului Național de Cancer din Bethesda, SUA, unde chimioterapia aplicată în cazurile cu metastaze a determinat remisiunea bolii la 72% din bolnavele la care tratamentul s-a instituit în primele 4 luni de la terminarea sarcinii și doar la 32% din cazurile la care tratamentul a întîrziat peste 4 luni (Ross et al., 1966).

Bagshawe (1976), pe o statistică de peste 300 de bolnave cu BTG nemetastatică și metastatică, constată că rata supraviețuirii este de 97% la bolnavele tratate într-un interval de cel mult 4 luni de la antecedentul obstetrical, scăzînd progresiv la 37% la cazurile tratate după un interval de peste 2 ani.

Diagnosticul de coriocarcinom pe baza materialului obținut prin chiuretaj uterin poate fi de asemenea dificil. Focare de trofoblast hiperplazic pot duce la un fals diagnostic histologic de coriocarcinom, în realitate existînd structuri viloase subiacente acestor mase de celule trofoblastice. De asemenea, în fragmente

* Grupul științific OMS (1983) consideră cea mai indicată metodă pentru evacuarea unei mole hidatiforme, vacuum-aspirația.

Scanned with OKEN Scanner

de miometru se pot evidenția doar zone de trofoblast malign, vilozitățile fiind colabate prin artefact de fixare și secționare (Ballon et al., 1980). Atunci cînd se poate stabili cu certitudine diagnosticul histologic de molă invazivă sau coriocarcinom, tratamentul citostatic trebuie instituit imediat. Totuși, cînd sînt prezente structurile vilozitare și nu se impune diagnosticul de molă invazivă, orice încercare de determinare a prognosticului pe baza materialului histologic este supusă unei mari probabilități de eroare (Hertig și Sheldon, 1947 — cit. de Ballon et al., 1980).

Diagnosticul precoce al coriocarcinomului apărut după o sarcină la termen, avort sau sarcină ectopică, este mult mai dificil cînd se interpune un interval asimptomatic după sarcină, care face ca acest antecedent să nu fie luat în seamă.

Coriocarcinomul la aceste bolnave se manifestă deseori doar prin simptome date de metastaze, care nu sînt localizate în sfera genitală și nu sugerează diagnosticul de coriocarcinom la peste 30% din bolnave (Magrath et al., 1971). De exemplu, la 27% din cazurile de coriocarcinom, primele simptome apărute sînt cele date de metastaze cerebrale (Sengupta et al., 1976), mimînd o criză epileptică, psihoză, accident vascular cerebral sau tumoră cerebrală primară. În mod similar, poate apare o formațiune tumorală sau o sensibilitate în hipocondrul drept (metastază hepatică) în absența oricăror acuze ginecologice și a unui examen obiectiv pelvian care atestă relații normale.

Am menționat aceste aspecte pentru a atrage atenția că precocitatea diagnosticului constă în legarea anamnestică a unor asemenea acuze de evenimentul ginecologico-obstetrical cel mai apropiat: sarcină, sarcină ectopică sau sîngerări uterine neregulate. Atunci cînd, la aceste bolnave, examenul radiologic toracic evidențiază metastaze pulmonare (90% din cazuri metastazează inițial pe plămîn), sau cînd scintigrafia pune în evidență lacune de fixare la nivelul creierului sau ficatului, este obligatorie determinarea titrului de HCG, care dacă este crescut, impune diagnosticul de BTG metastatică.

Este important de semnalat că tumorile descoperite timpuriu, chiar dacă sînt foarte metastazate în momentul începerii tratamentului, răspund bine la tratament, în timp ce cazurile descoperite tîrziu, cu tumori încă mici, tind să fie chimiorezistente (Bagshawe, 1976). Această accentuare progresivă în timp a chimiorezistenței sugerează cîștigarea unei compatibilități progresive între tumoră și țesutul gazdă, fie datorită pierderii potențialului imunogenic al trofoblastului tumoral, fie apariției unor situații speciale de insuficiență a unuia din mecanismele imunitare (Lewis, 1976).

În mod practic, este clar că bolnavele cu sfîrșit letal au aproape întotdeauna tumori rezistente la chimioterapie, de cele mai multe ori din cauza stabilirii tardive a diagnosticului.

6.4. Determinarea HCG, marker tumoral „ideal" pentru evoluția bolii

Determinarea nivelului gonadotrofinei corionice umane (HCG) are un rol central în diagnosticul, tratamentul și prognosticul BTG, ceea ce a făcut ca HCG să fie considerată ca un „marker tumoral ideal" (Jones, 1975). Această caracterizare este motivată de două aspecte:

— HCG este produsă de o tumoră viabilă, în cantități mari, putînd de-

Scanned with OKEN Scanner

termina un diagnostic timpuriu de malignitate;

— determinările repetate ale HCG pot monitoriza tratamentul și sînt concludente pentru diagnosticul de remisiune.

Valoarea determinării HCG în diagnosticul timpuriu este mai evidentă în urmărirea bolnavelor după o sarcină molară. De asemenea, un test de rutină privind nivelul HCG la o femeie a cărei acuze nu sînt legate de sfera genitală, poate duce revelator la diagnosticul de BTG.

La bolnavele care fac tratament cu citostatice titrul HCG este un mijloc direct de apreciere a eficienței terapeutice, permițînd deci înlocuirea citostaticului sau modificarea schemei de tratament mult înainte de apariția semnelor clinice de evoluție.

Importanța prognostică a determinării gonadotrofinei corionice reiese din semnificația persistenței unor nivele minime de HCG, care indică prezența în continuare de tumoră viabilă, în cantitate redusă, impunînd continuarea chimioterapiei. În aceeași ordine de idei, dispariția completă a HCG din plasmă și urină permite decizia întreruperii tratamentului.

În rezumat, determinarea HCG este necesară pentru diagnosticul, tratamentul, determinarea remisiunii și urmărirea pacientelor, cu orice formă de BTG.

Toate aceste considerații, care definesc HCG ca marker tumoral specific, atrag în mod special atenția asupra *tehnicii utilizate pentru stabilirea cantitativă a nivelului HCG.*

1. *Testele biologice sau imunologice de rutină în diagnosticul sarcinii nu sînt suficient de sensibile pentru diagnosticul și tratamentul BTG** (Ballon et al., 1980; Jones et al., 1981), deoarece cele mai sensibile teste nu pot măsura nivele sub 750 U.I.**/24 ore (Kerber et al., 1970). 30% din bolnavele cu BTG au un nivel al HCG mai scăzut decît cel detectat prin asemenea teste, cu toate că titrul HCG este peste valorile hipofizare, de maximum 20 U.I., datorate hormonului luteinizant (LH)*** (Ross et al., 1966; Brewer et al., 1971; Curry et al., 1975), de care nici nu poate fi deosebit prin testele biologice sau imunologice curente.

Testele biologice uzuale de sarcină sînt menționate în Tabelul I, pentru a nu fi confundate cu testele biologice cantitative speciale pentru determinarea HCG, care sînt menționate în Tabelul II.

2. *Metodele biologice de determinare cantitativă a gonadotrofinei corionice* sînt utilizate pentru monitorizarea BTG, fiind mult mai sensibile decît testele imunologice. În urina neconcentrată, cantitatea minimă decelabilă de HCG este de 100 U.I. (Tabelul II) (După Parsons și Sommers, 1978). Valori mai mici se pot determina doar printr-un artificiu de concentrare a urinii**** (Parson și Sommers, 1978).

---

* Cînd nivelele de HCG sînt ridicate, evoluția BTG este floridă, de cele mai multe ori evident simptomatică și orice tip de test este util, deoarece pot fi făcute diluții de ser sau urină (Lewis, 1976);

** 1 U.I. este cantitatea de HCG necesară pentru dublarea greutății ovariene la șobolan într-un timp standard (Parsons și Sommers, 1978);

*** Gonadotrofina corionică umană (HCG) este un hormon glicoproteic elaborat de placentă și tumorile trofoblastice, prezent în plasmă și excretat în urină, ale cărui molecule sînt formate din două subunități — alfa și beta — legate între ele necovalent. LH are aceeași configurație moleculară, deosebindu-se de HCG doar prin subunitatea beta (Ballon et al., 1980).

**** Prin utilizarea testului imunologic „Gravidex", abia concentrarea record a urinii de 32 ori poate să deceleze valori de 400 I.U./24 ore, totuși mult prea mari pentru clinica BTG.

Scanned with OKEN Scanner

TABELUL I — **Teste biologice de sarcină (după Parsons și Sommers, 1978)**

Denumirea	Animalul utilizat	Fenomenul apreciat	Durata testului
Aschheim—Zondeck	Șoarece sau șobolan (femelă)	Formarea de corp galben	5 zile
Friedman	Iepure (femelă)	„	48 ore
Hiperemia ovariană	Șobolan (femelă)	Hiperemie	2—24 ore
Testul pe broască	Broască (mascul)	Eliminarea de spermatozoizi	2—5 ore

TABELUL II — **Determinarea HCG prin analize biologice**

Fenomenul testat	Cantitatea de urină injectată (ml)	Cantitatea minimă de HCG decelabilă în urină neconcentrată
Greut. uterină la șoarece	1,5	100 U.I.
Greut. uterină la șobolan	4	94 U.I.
Greut. prostatei la șobolan	4	94 U.I.
Scăderea acidului ascorbic ovarian la șobolan	2	188 U.I.
Hiperemia ovariană la șobolan	2	375 U.I.
Eliminarea de spermatozoizi la broască	2	3750 U.I.

OBS. — Valorile HCG sînt considerate la un volum de urină neconcentrată de 1500 ml/24 ore. —

În mod curent este utilizată metoda lui Klinefelter, Albright și Griswold (1943) bazată pe greutatea uterului la șoarece, utilizînd urină special concentrată; această metodă este atît de sensibilă, încît evidențiază valori de 5 u.s.*/24 ore, adică 0,5 U.I./24 ore, întrucît 10 u.s. sînt echivalente cu 1 U.I. (Parsons și Sommers, 1978).

Conform criteriilor Institutului Național de Cancer — SUA, o bolnavă este considerată în remisiune completă dacă are trei determinări săptămînale consecutive, în limitele nivelelor hipofizare. Îndeplinirea acestui criteriu poate duce la întreruperea tratamentului, deoarece 90% din bolnave sînt vindecate, iar 8% recidivează în primele 2 luni după normalizare, cînd este însă obligatoriu controlul în continuare a nivelelor HCG (Lewis, 1971).

3. *O metodă rapidă și foarte sensibilă este analiza radioimunologică a titrului HCG.*

4. *Metoda nu numai sensibilă, dar și specifică pentru determinarea HCG este analiza radioimunologică a subunității beta* (Vaitukaitis et al., 1972). Aceasta este utilizată în scopuri clinice, în centrele cu preocupări speciale pentru diagnosticul și tratamentul BTG.

Avantajul acestei metode constă în posibilitatea discriminării originii trofoblastice în cadrul unor valori ale gonadotrofinei care nu depășesc nivelele hipofizare.

Au fost comunicate modificări ale acestei analize, care ridică specificitatea și sensibilitatea probei. Acestea

* u.s. = unitate șoarece;

constau în extragerea HCG din ser sau urină, cu concanavalina A, anterior determinării propriu-zise și prin prepararea unui antiser față de radicalul terminal -23-carboxi al aminoacizilor subunității beta (Schreiber et al., 1976; Ayala et al., 1978).

7. Evidențierea factorilor de risc, criteriul individualizării tratamentului și al aprecierii prognosticului

Toată expunerea problemei este axată pe sublinierea vigilenței cu care trebuie privită BTG, avînd în acest sens un suport obiectiv în evidențierea factorilor de risc pentru evoluția malignă a sarcinii molare pe de o parte, iar pe de altă parte a factorilor de risc pentru instalarea rezistenței la monochimioterapie, factori care influențează determinant prognosticul.

7.1. Factorii de risc pentru evoluția malignă a sarcinii molare

1. Un aspect deja menționat este riscul net crescut al evoluției maligne în cazul *molei hidatiforme complete*. Nu s-a comunicat nici un caz de coriocarcinom apărut după molă hidatiformă parțială.

2. Importanța vîrstei și parității. Tow (1966) a constatat o evoluție malignă mai frecventă la femeile de peste 40 ani (la 35% din cazuri evoluția era malignă) și la cele multipare (peste 3 copii: 15% din cazuri evoluau malign). Aceste date nu au fost confirmate de studiul lui Curry et al. (1975) și Morrow et al. (1977), dar Stone și Bagshaw consideră că vîrsta de peste 50 de ani se asociază statistic semnificativ cu un risc crescut de comportament malign al molei (1979).

3. Chistele ovariene și uterele mai mari de volum decît cel corespunzător vîrstei sarcinii reprezintă un factor de risc, în sensul evoluției maligne la 57% (Curry et al., 1976) respectiv 47,8% din cazuri (Morrow et al., 1977).

4. Complicațiile hemoragice și simptomele pulmonare acute după evacuarea sarcinii molare (French et al., 1977; Kohorn et al., 1978; Twiggs et al., 1979), ca și utilizarea anticoncepționalelor orale înainte de negativarea titrului de gonadotrofine corionice (Stone et al., 1976) reprezintă de asemenea factori de risc pentru evoluția malignă a unor sechele de molă.

Importanța mare pentru prognostic a diagnosticului precoce și tratamentului cazurilor la care s-au decelat factori de risc pentru evoluția malignă este oglindită de rezultatele unui tratament adecvat la Southeastern Regional Center for Trophoblastic Disease — SUA, unde nu s-a înregistrat nici un deces la 347 bolnave cu BTG, din care 69 au avut metastaze (Curry et al., 1975). Aceasta, în contrast cu mortalitatea de 60% la cazurile în care chimioterapia începea la 12 luni de la evacuarea molei (statistica lui Bagshawe et al., 1969).

7.2. Protocolul de supraveghere a bolnavelor cu sarcină molară

Expunerea factorilor de risc pentru evoluția malignă a unei sarcini molare, precum și sublinierea con-

Scanned with OKEN Scanner

statării că precocitatea diagnosticului este principalul factor de prognostic în TTG, impune un protocol de supraveghere strictă, clinică și de laborator, a bolnavelor cu molă hidatiformă.

PROGRAMUL DE SUPRAVEGHERE A BOLNAVELOR CU SARCINĂ MOLARĂ

(Harward Medical School, Boston, Hospital for Women, New England Trophoblastic Disease Center, 1976).

1) În timpul evacuării conținutului uterin:
   a. trimiterea țesutului molar și a produsului de chiuretaj al endometrului, separat, la Laboratorul de anatomie patologică;
   b. examen ginecologic pentru evidențierea metastazelor vaginale și chistelor luteinice;
   c. radioscopie pulmonară;
   d. recoltarea a 10 cm³ sînge pentru determinarea HCG. Anticoncepție per orală; introducerea steriletului este contraindicată.
2) După evacuare:
   a. determinarea săptămînală a nivelului de HCG, pînă cînd acesta este normal la 3 examinări consecutive (această perioadă poate dura 2—3 luni);
   b. radioscopie pulmonară la interval de 4 săptămîni.
   c. examen ginecologic la fiecare 4 săptămîni.
3) Dacă HCG este normală timp de 3 săptămîni consecutiv:
   a. determinarea HCG lunar, timp de 6 luni;
   b. continuarea tratamentului anticoncepțional;
   c. examen ginecologic la 3 și la 6 luni;
   d. Nu este necesară repetarea examenului radiologic.
4) După ce HCG este normală timp de 6 luni consecutive:
   a. întreruperea programului de supraveghere;
   b. este permisă sarcina.
5) Bolnava trebuie tratată dacă:
   a. nivelul HCG rămîne în platou mai mult de două stăptămîni consecutiv;
   b. nivelul HCG crește;
   c. sînt prezente de la început metastaze sau apar în timpul supravegherii;
   d. chiuretajul inițial indică molă invazivă sau coriocarcinom.

7.3. Criterii de tratament activ după molă hidatiformă

Grupul științific OMS (1983) a considerat justificat tratamentul citostatic după evacuarea unei mole hidatiforme în prezența următoarelor criterii:

— nivele crescute de HCG la peste 4 săptămîni după evacuare (nivele serice mai mari de 20.000 u.i./l; nivele urinare mai mari de 30.000 u.i./l);

— valori ale HCG care cresc progresiv, indiferent de momentul constatării acestui fenomen;

— constatarea aspectului histopatologic de coriocarcinom, la orice nivel sau metastaze în sistemul nervos central, renale, hepatice, gastrointes-

Scanned with OKEN Scanner

tinale ori pulmonare (acestea din urmă mai mari de 2 cm în diametru sau multiple).

În legătură cu acest ultim criteriu, care ia în considerare pentru tratament citostatic doar anumite metastaze pulmonare, considerăm circumspect introducerea chimioterapiei ori de cîte ori se constată metastaze, indiferent de localizare, cum de altfel se face și în alte centre cu experiență.

8. Prognosticul

Introducerea tratamentului cu methotrexat (1956) a transformat fundamental prognosticul general al bolnavelor cu coriocarcinom, făcînd din acest cancer foarte agresiv, cu evoluție rapidă și letală, o boală curabilă în majoritatea cazurilor (100% în BTG nemetastatică și 90% în BTG metastatică — după mulți autori citați de Jones, 1981). Cu toate acestea, s-a identificat un grup de bolnave cu prognostic mai puțin favorabil. Prima delimitare a bolnavelor cu risc crescut de rezistență la monochimioterapie a fost făcută de Ross et al. (1965), care a introdus în acest grup bolnavele cu titru crescut de gonadotrofine, cele cu o perioadă lungă de boală înainte de începerea chimioterapiei și cazurile cu metastaze cerebrale și hepatice. Hammond et al. (1973) au utilizat aceleași criterii pentru clasificarea bolnavelor cu metastaze într-un grup cu prognostic „bun" și un grup cu prognostic „slab". Bolnavele cu prognostic „slab", tratate de la început cu polichimioterapie constînd în methotrexat, actinomicină D și ciclofosfamidă (MAC), au avut o rată de remisiune completă de 70%, comparativ cu 14% la cazurile din aceeași categorie, tratate cu polichimioterapie, dar după instalarea rezistenței la monochimioterapie. Această constatare a avut un mare răsunet în orientarea strategiei terapeutice, după ce a fost confirmată în 1974 de Jones și Lewis, care au obținut o rată de remisiune completă la 80% din bolnavele cu „risc crescut", tratate inițial cu polichimioterapie.

Analiza cea mai largă a factorilor de prognostic a fost făcută de Bagshawe (1976), care a introdus și un sistem de apreciere prin scor numeric al acestor factori, pe baza analizei unei cazuistici de 317 bolnave tratate la Charing Cross Hospital din Londra în perioada 1958—1973. Conform acestei analize, factorii care influențează prognosticul sînt: 1. vîrsta bolnavei, 2. paritatea, 3. tipul antecedentului obstetrical, 4. intervalul dintre sfîrșitul sarcinii anterioare și începutul chimioterapiei, 5. valorile HCG în plasmă sau urină (reflectînd indirect volumul tumoral), 6. grupul sanguin la pacientă și la soțul acesteia, 7. prezența și numărul metastazelor, 8. nivelul metastazelor, 9. volumul, 10. extinderea infiltratului cu celule mononucleare în tumoră, 11. starea imunologică a bolnavei înainte de începerea tratamentului, 12. dacă bolnava a urmat sau nu tratament citostatic în alt spital, 13. diagnosticul histologic al produsului de chiuretaj (Tabelul III).

Scanned with OKEN Scanner

TABELUL III — Scorul prognostic al bolnavelor cu tumori trofoblastice (după Bagshawe, 1976)

Scorul	0	10	20	40
Vîrsta (ani)	39	39		
Paritatea	1, 2, 4	3 sau 4		
Antecedent obstetrical (AO)	molă	avort	sarcină la termen	
Interval de la AO pînă la incep. tratam. chimioterapic (luni)	4	4—7	7—12	12
HCG (u.i. în urină/zi)	10^3—10^4	10^4	10^4—10^5	10^5
Grupuri ABO (bolnavă + soţ)	A+A O sau A+B O sau A+AB	O+O A+O O+A B+B AB+B	B+O sau A AB+O sau A	
Nr. de metastaze văzute	nici una	1—4	4—8	8
Nivelul metastazelor	nedetectat plămîni vagin	splină rinichi	tract g. intest. ficat	creier
Cel mai mare diametru tumoral	3 cm	3—5 cm	5 cm	
Infiltraţie limfocitară în tumoră	marcată	moderată sau necunoscută	uşoară	
Statusul imun	reactiv	necunoscut	areactiv	
Recidivă după un tratam. citostatic anterior			da	

OBS. Scorul total pentru fiecare pacientă se obţine prin însumarea valorilor corespunzătoare fiecăruia din cei 13 factori de prognostic menţionaţi.

Influenţa directă asupra prognosticului a acestor factori, cu toate modificările de tratament de-a lungul anilor, este evidenţiată de Tabelul IV, referitor la aceeaşi statistică (Bagshawe, 1976).

Scanned with OKEN Scanner

TABELUL IV — **Procentul de mortalitate în raport cu scorul, în trei perioade de urmărire (Charing Cross Hospital, Londra — 317 bolnave)**

Perioada	Scorul la internare		
	0—80	81—180	>180
1958—1965	2,8	49	100
1966—1970	1,4	41	100
1971—1973	0	22,5	100

Goldstein și Berkowitz (1980) de la New England Trophoblastic Disease Center au adoptat o stadializare clinică practică, bazată doar pe examenul obiectiv, dozarea HCG și radioscopia pulmonară.

Stadiul 0 se referă la sarcina molară și este împărțit în două grupe: de „risc scăzut" și de „risc crescut". Sarcinile molare cu risc scăzut sînt caracterizate prin nivele serice de HCG mai mici de 100.000 u.i./ml, volum uterin egal sau mai mic decît cel corespunzător amenoreei, chiste ovariene cu diametre mai mici de 6 cm și absența altor factori agravanți, metabolici sau epidemiologici (Berkowitz et al., 1980).

Sarcinile molare cu „risc crescut" sînt caracterizate prin nivele serice de HCG peste 100.000 u.i./ml, volumul uterin mai mare de „vîrsta sarcinii", diametrul ovarelor mai mare de 6 cm și factori metabolici sau epidemiologici agravanți (vîrsta mamei peste 40 ani, disgravidie, coagulopatie, embolie trofoblastică, hipertiroidism).

Stadiul I definește bolnavele cu titrul de HCG persistent crescut, la care tumora trofoblastică este localizată la corpul uterin (în cazuistica Centrului de studiu al BTG din New England 75% din bolnavele cu boală în stadiul I au avut o molă invazivă și 25% coriocarcinom invaziv local).

Stadiul II include bolnavele cu boala extinsă în afara uterului, la vagin sau structurile pelviene (anexe, peritoneul pelvian), fără depășirea pelvisului (în aceeași statistică, 40% din bolnave aveau molă metastatică și 60% coriocarcinom).

Stadiul III include pacientele cu metastaze pulmonare vizibile radiografic, cu sau fără leziuni uterine, pelviene sau vaginale.

Stadiul IV cuprinde bolnavele cu metastaze în creier, ficat, rinichi, splină sau aparatul digestiv. Toate aceste bolnave sînt considerate cu risc crescut, deoarece sînt relativ rezistente la chimioterapie.

Uniunea Internațională de luptă Contra Cancerului (UICC) a recomandat clasificarea bolnavelor în funcție de prezența sau absența metastazelor și de o serie de factori care împart bolnavele în 2 categorii: cu „risc crescut" și „cu risc redus", (Hammond, 1973; Lewis, 1976; Surwit, 1981) sau chiar în trei categorii: risc crescut, risc moderat și risc redus(Bagshawe și Begent, 1982), aceste categorii fiind de fapt luate în considerare și în stadializarea clinică.

Scanned with OKEN Scanner

Redăm, după Lewis (1976), o astfel de clasificare terapeutică, care permite o bună individualizare a tratamentului, putîndu-se vorbi despre o strategie și tactică nuanțată prin elementele prognostice ale fiecărui caz în parte.

Boală trofoblastică gestațională: clasificare terapeutică

I Boală nemetastatică
A. Molă hidatiformă: 1. neevacuată
2. persistență sau titru ridicat de HCG
B. Coriocarcinom, precedat de:
1. molă hidatiformă
2. avort spontan
3. sarcină la termen

II Boală metastatică:
A. Categoria cu „risc redus":
1. metastaze limitate numai pulmonar și/sau pelvian;
2. excreția de HCG mai mică de 100.000 u.i./24 ore;
3. tratamentul început în primele 4 luni de la debutul aparent;
B. Categoria cu „risc crescut":
1. metastaze cerebrale sau hepatice;
2. excreția HCG peste 100.000 u.i./24 ore;
3. tratamentul început după 4 luni de la debutul aparent.

10. Tratamentul

În combaterea BTG sînt utilizate două mijloace terapeutice: chimioterapia și chirurgia. Rolul radioterapiei rămîne încă nedefinit (Grupul de experți OMS, 1983). Nu sînt dovezi privind radiorezistența marcată a leziunilor, dar analizele retrospective nu au putut evidenția un rol terapeutic substanțial al iradierii. Valoarea imunoterapiei de asemenea nu este definită.

10.1. Chirurgia

10.1.1. Obiectivele chirurgiei

Tratamentul chirurgical precoce are trei obiective:
— leziunea pelviană primară
— metastazele vaginale și/sau vulvare hemoragice
— metastazele cerebrale.

Tratamentul chirurgical intră de asemenea în discuție în cazurile chimiorezistente, avînd de asemenea 3 obiective:
— uterul și anexele
— metastazele pulmonare și cerebrale
— metastazele posibile la alte nivele.

10.1.2. Tactica chirurgiei

10.1.2.1. *Tratamentul chirurgical precoce*

Biopsia metastazelor vaginale este contraindicată, deoarece diagnosticul este impus de contextul bolii.

Hemostaza metastazelor vaginale se face prin ligaturi transfixiante cu fire „în X" și „în bursă".

Perforațiile uterine sau tubare, secundare evoluției infiltrative a molei sau coriocarcinomului, necesită laparotomie și histerectomie sau salpingectomie „de necesitate". Este posibilă și miometrectomia regiunii uterine afectate, urmată de histerorafie (Wilson et al., 1965; Takeuchi, 1982). Ooforectomia de rutină este contraindicată, chistele luteinice mari putînd fi rezolvate prin rezecție ovariană parțială.

Histerectomia ca tratament primar în mola hidatiformă are două indicații relative (Ballon et al., 1980);

1. bolnavele peste 40 ani, la care sechelele maligne sînt mai frecvente;

2. bolnavele cu mai mulți copii, pentru a se reduce numărul seriilor de tratament în eventualitatea dezvoltării de sechele proliferative.

Deoarece 35% din bolnave cu BTG metastatică nu mai au boală reziduală în uter atunci cînd intră în discuție tratamentul, histerectomia nu trebuie indicată de rutină (Ballon et al., 1980).

Grupul științific al OMS (1983) opiniază de asemenea pentru histerectomie electivă în cazurile cu boală localizată la uter și comentează ca defavorabilă histerectomia atunci cînd există metastaze la distanță, iar leziunea uterină este coriocarcinom. În aceste cazuri histerectomia, cu tot rolul său de reducere a masei tumorale (procedeu „debulking"), este un factor diseminant al bolii și amînă introducerea chimioterapiei cu 10—14 zile, interval necesar vindecării plăgii (Bagshawe, 1962).

Tumorile situsului placentar, confirmate histologic, rezistente la citostatice, sînt supuse histerectomiei cît mai precoce (Eckstein et al., 1982).

10.1.2.2. *Tratamentul chirurgical în boala rezistentă la chimioterapie*

Există indicație pentru tratamentul chirurgical al leziunilor reziduale după chimioterapie, leziuni care se pot identifica prin examen radiologic sau prin tomografia computerizată. Pentru identificarea focarelor reziduale viabile minime s-a utilizat localizarea radioimunologică (Begent et al., 1980).

Țesutul trofoblastic rezidual în uter poate fi identificat prin ecografie sau arteriografie. Dacă persistă un titru crescut de HCG, chiar în absența unor argumente pentru tumoră reziduală în uter (în lipsa unor metastaze evidente), este indicată histerectomia, rezultatele fiind însă modeste.

Excizia chirurgicală a metastazelor pulmonare mari s-a dovedit utilă și acest fapt este atestat de toate comunicările.

Grupul științific OMS consideră că diseminarea în timpul actului chirurgical poate fi combătută, fără prejudicierea vindecării plăgii, prin administrarea de metotrexat, 50 mg intravenos (doză totală) per-operator + (eventual) 12 mg acid folinic, după 24 ore de la intervenția chirurgicală. Administrarea de acid folinic poate fi repetată dacă crește azotemia sau diureza scade sub 2000 ml/24 ore. O alternativă de chimioterapie peroperatorie este administrarea a 0,5 mg Actinomicină D, strict intravenos.

10.2. Chimioterapia

10.2.1. Introducerea tratamentului cu metotrexat, progres hotărîtor în tratamentul coriocarcinomului.

Introducerea chimioterapiei cu metotrexat este una din paginile de

mare succes în tratamentul bolii canceroase, de aceea reluăm istoricul acestei descoperiri (Vol. XII al Enciclopediei oncologice), prea importantă pentru a nu fi reamintită în amănunte.

Pînă în anul 1955, singurul tratament utilizat în tumorile trofoblastice era histerectomia. Rezultatele erau foarte bune în cazurile cînd era vorbă de molă hidatiformă cu evoluție locală, unde de fapt histerectomia nu era necesară la marea majoritate a cazurilor. În 1947, Hertig și Sheldon au propus criterii histologice privind modificările epiteliului trofoblastic în cazurile etichetate macroscopic ca mole hidatiforme, pentru a se putea anticipa transformarea în coriocarcinom, existînd deci un factor de limitare a histerectomiilor.

Cu toate acestea, mortalitatea în coriocarcinoamele localizate clinic la uter și tratate prin histerectomie era de 40%, iar în coriocarcinoamele metastazate mortalitatea la numai un an de la stabilirea diagnosticului era de peste 90% (Brewer et al., 1961).

În anul 1956, Li, Hertz și Spencer de la Institutul Național de Cancer SUA, au publicat realizarea vindecării a trei bolnave cu coriocarcinom metastazat, tratate cu *metotrexat*.

Metotrexatul a fost utilizat imediat după aceea pe scară largă în tratamentul tumorilor trofoblastice, constatîndu-se eficiența sa în 50% din cazuri, adică aproape dublîndu-se rata de supraviețuire (Hertz et al., 1961).

În perioada 1956—1960 s-a stabilit valoarea 6-Mercaptopurinei în monochimioterapie (rezultate mai slabe decît cele obținute cu metotrexatul), cît și în asociere cu metotrexatul (la propunerea lui Bagshawe) și s-a introdus *monitorizarea* tratamentului cu citostatice, precum și iradierea metastazelor cerebrale.

În deceniul al 7-lea, progresele făcute se pot rezuma astfel:

— s-a identificat eficiența *Actinomicinei D* (egală cu cea a metotrexatului) și s-a stabilit indicația acesteia în cazurile rezistente la tratamentul cu metotrexat (Ross et al., 1960; Li et al., 1961);

— Li a introdus *„tripla terapie"* (metotrexat+Actinomicină D+agent alchilant) pentru coriocarcinoamele testiculare și coriocarcinoamele gestaționale rezistente la tratamentul cu metotrexat (1961);

După 1970, s-a impus conceptul de *„boală trofoblastică gestațională"* (Hertz, 1971) și s-a stabilit *valoarea prognostică* a nivelului metastazelor, duratei bolii și nivelului titrului de gonadotrofine. S-au pus astfel bazele *clasificării terapeutice* contemporane (Lewis, 1976), la care se adaugă și avantajele introducerii unei analize radioimunologice rapide a HCG, cu sensibilitate de discriminare a valorilor hipofizare.

În zilele noastre s-a impus conceptul *polichimioterapei inițiale în cazurile cu „risc crescut"*; s-a ajuns la analiza radioimunologică a *subunității beta a HCG*, ceea ce permite discriminarea gonadotrofinei corionice de LH, s-a stabilit originea exclusiv androgenică a molelor „complete" și asistăm la multe referate de literatură care *impun în observația clinicianului* obișnuit aceste progrese foarte importante din ginecologia oncologică.

10.2.2. Tratamentul citostatic în BTG nemetastatică și la categoria cu „risc scăzut"

Clasificarea terapeutică a lărgit indicațiile chimioterapiei în leziunile proliferative ale trofoblastului, în primul rînd prin tratamentul cu ci-

Scanned with OKEN Scanner

tostatice în anumite cazuri de molă hidatiformă. În era polichimioterapiei, incidența transformării molei hidatiforme în coriocarcinom nu s-a ridicat peste 2—3% (Bagshawe, 1969). În zilele noastre, proporția bolnavelor cu molă care primesc citostatice este apreciată în diferite statistici de la 5,6% (Bagshawe et al., 1973) la 20% (Goldstein, 1971). Acest aspect poate fi motivat de două elemente:

— concentrarea în anumite centre medicale a cazurilor problematice de molă hidatiformă;

— o lărgire reală a indicațiilor tratamentului, această situație reprezentînd o tendință spre chimioterapie profilactică.

Chimioterapia fiind un tratament de specialitate cu riscuri în administrare, utilizarea ei profilactică, imediată după evacuarea oricărei sarcini molare, nu este indicată, fiind chiar combătută (Lewis, 1976; Ballon et al., 1980; Jones, 1981). În mod practic, în cadrul BTG nemetastatice indicațiile chimioterapiei cuprind sechelele sarcinii molare, manifestate prin titru crescut de HCG în condițiile menționate și coriocarcinomul clinic localizat în uter.

Bateria examinărilor preterapeutice care stabilesc și caracterul nemetastatic al BTG este următoarea: examen ginecologic atent, examen neurologic, examen radiologic toracic, urografie intravenoasă, scintigrafie hepatică, hemoleucogramă, numărătoarea trombocitelor, determinarea azotemiei și probele hepatice.

La bolnavele cu BTG nemetastatică monochimioterapia asigură supraviețuirea la 98—100% din bolnave (după multiple statistici, citate de Lewis, 1976). La 90% din aceste bolnave, histerectomia nu este necesară, putîndu-se astfel păstra funcția gestativă.

Tratamentul se face intensiv, fie cu metotrexat, fie cu actinomicină D, în serii repetate de cîte 5 zile.

Dozele pentru o serie de monochimioterapie în cadrul schemelor de tratament sînt următoarele (Li et al., 1956; Ballon et al., 1980):

Methotrexat — 0 3—0,4 mg/kg corp/zi, i.m., timp de 5 zile consecutiv;

Dactinomycin (actinomicină D): 10—12/μg/kg corp/zi i.v., timp de 5 zile consecutiv;

Tratamentul ideal constă în administrarea unei serii de tratament la fiecare 2 săptămîni, cu monitorizarea atentă a toxicității prin hemoleucogramă, numărătoarea trombocitelor, determinarea azotemiei, probe hepatice (Tabelul V).

Răspunsul la tratament este determinat prin măsurarea săptămînală a HCG, tratamentul fiind continuat pînă cînd titrul H.C.G. devine nedetectabil la trei determinări săptămînale consecutive, făcute după o metodă cantitativă sensibilă (metoda greutății uterine la șoacere sau metoda radioimunologică).

În cazul în care după o serie de tratament (sau în orice alt moment) se constată menținerea în platou a nivelului HCG, creșterea acestuia sau apariția de metastaze, se alternează (se înlocuiește) primul citostatic utilizat (de exemplu metotrexatul) cu al doilea citostatic disponibil (actinomicina D).

Dacă doza uzuală de citostatic determină toxicitate, este mai corect să se reducă doza decît să se mărească intervalul dintre seriile de tratament (Ballon et al., 1980).

Tratamentul bolnavelor cu „risc scăzut" constă tot în monochimioterapie intensivă intermitentă în serii de 5 zile, cu metotrexat sau actinomicină D, în aceleași doze și după

Scanned with OKEN Scanner

TABELUL V — Efectele secundare toxice ale citostaticelor utilizate la BTG (metotrexat, actinomicină D)

Nivelul de acțiune	Manifestarea	Observații:
Hematologic	Leucocite: 3000/mmc Polimorfonucleare: 1500/mmc; Trombocite: 100.000/mmc	Întreruperea sau reducerea dozelor de citostatic. Bolnava poate necesita izolare în cond. asept., antibiot. cu spectru larg, dacă survine infecția și transfuzii cu sînge proaspăt și trombocite dacă trombocitele scad sub 20.000/mmc și apare sindrom hemoragipar.
Renal	Azotemie ridicată, nivelul creatininei serice ridicat	Întreruperea sau reducerea dozelor, hidratare corectă, stabilirea clearance-ului creatininic și a aspectului urografic pentru a exclude o obstrucție bazinetală dată de tumoră.
Hepatic	Bilirubinemia ridicată, transaminazemia ridicată	Întreruperea sau reducerea chimioterapiei, mai frecvent la metotrexat.
Gastrointestinal	Stomatite, gatroenterite, anorexie, grețuri, vărsături	Hidratare corectă, menținerea adecvată a debitului urinar, echilibrare electrolitică. Poate determina obligația alternării citostaticului, dacă fenomenele sînt grave.
Tegumente și anexele pielii	Alopecie, perifoliculită	Mai frecvent la actiomicină D
Suprafețele mezoteliale	Iritație și colecție pleurală, colecție peritoneală	Observate ocazional la metotrexat

aceleași criterii ca în BTG nemetastatică.

Menționăm că dozele zilnice de metotrexat pot fi și de 0,5 mg/kg. corp, ceea ce pune în discuție administrarea concomitentă de leucovorin (folinat de calciu, factor citrovorum, Leucovorin calcium). Leucovorinul este convertit în folați, care acționează ca donori de radicali metil necesari într-o serie de reacții vitale pentru celulă. Metotrexatul blochează sinteza folaților prin inhibarea tetrahidrofolat-sintetazei (THFR). În acest fel, în mod teoretic leucovorinul acționează ca „salvator" al celulelor normale, scurtcircuitînd necompetitiv blocarea THFR de către metotrexat, care își va exercita în special acțiunea asupra celulelor avide de radicali metil, adică celulele intens proliferative (faza S). Bagshawe (1976) utilizează acid folinic în doză de 0,12 mg/kg. corp/zi administrat i.m. la interval de 12 ore în perioada de 5—7 zile cînd administrează și metotrexatul.

Totuși, în schemele contemporane de tratament nu se asociază în mod obișnuit leucovorin tratamentului cu metotrexat. Leucovorinul, a cărui valoare practică nu atinge idealul, teoretic rămîne un „salvator" al formelor acute de toxicitate. Atitudinea modernă la apariția fenomenelor toxice este reducerea dozelor sau alternarea citostaticului.

Scanned with OKEN Scanner

10.2.3. Chimioterapia bolnavelor cu risc crescut.

Toate studiile statistice au demonstrat că *multe dintre bolnavele incluse în categoria de „risc crescut" devin rezistente la monochimioterapie* (64% în statistica Institutului Național de Cancer SUA — Ross et al., 1965), *iar instituirea polichimioterapiei după constatarea eșecului monochimioterapiei nu duce decît la creșterea toxicității și rezultate slabe de curabilitate* (14% — Hammond et al., 1973).

Aceste considerații au impus un *concept terapeutic de maximă valoare practică, acela de instituire de la început o polichimioterapiei în cazurile de BTG metastatică cu „risc crescut"*. Această atitudine a mărit rata de curabilitate de la procente de sub 20%, cînd polichimioterapia urma monochimioterapiei, la 70—80%, cînd polichimioterapia era instituită de la început (Jones, 1981).

Rezultate bune s-au obținut cu „tripla terapie" a lui Li, care constă în administrarea combinată a metotrexatului cu actinomicină D și un agent alchilant (ciclofosfamidă). Protocolul acestui tratament, numit MAC—III, este redat în Raportul tehnic OMS (1983) astfel:

REGIMUL MAC—III

Ziua 1	metotrexat	1 mg/kg i.v.
	actinomicină D	12 μg/kg i.v. (nu se va depăși 1 mg)
	ciclofosfamidă	3 mg/kg i.v.
Ziua 2	folinat de calciu	0,1 mg/kg i.m. (la 24 ore după metotrexat)
	actinomicină D	12 μg/kg i.v.
	ciclofosfamidă	3 mg/kg i.v.
Ziua 3	ca în ziua 1	
Ziua 4	ca în ziua 2	
Ziua 5	ca în ziua 1	
Ziua 6	folinat de calciu	0,1 mg/kg i.m.
Ziua 7	metotrexat	1 mg/kg i.m.
Ziua 8	folinat de calciu	0,1 mg/kg i.m.

Seriile de tratament se repetă la interval de 14—17 zile.

Acest regim a fost înlocuit în ultimul timp, la cazurile de risc crescut (stadiul IV), printr-o polichimioterapie complexă, care utilizează cele mai multe din citostaticele cunoscute ca avînd eficiență împotriva coriocarcinomului. În acest sens, la New England Trophoblast Disease Center este utilizat regimul CHAMOCA*, care utilizează hidroxiuree, actinomicină D, vincristină, metotrexat, ciclofosfamidă și doxorubicină.

Intervalul dintre începutul unei serii de tratament și sfîrșitul seriei anterioare este de 10—15 zile. Înainte de administrarea doxorubicinei este necesară determinarea numărului de leucocite și trombocite, iar administrarea este permisă doar dacă leucocitele sînt peste 2000/mm^3, iar trombocitele peste 80.000/mm^3

Regimul CHAMOCA este un regim toxic, care determină de regulă mucozite, alopecie, leucopenie și trom-

* Prescurtarea CHAMOCA provine de la acronimele originale ale produselor industriale și nu corespunde denumirilor internaționale ale citostaticelor, așa cum sînt menționate în continuare. Aceeași observație este valabilă și pentru celelalte prescurtări: MAC—III, EHMMAC etc.

REGIMUL CHAMOCA

Ziua	Ora	Tratamentul
1	07,00	Hidroxicarbamidă, 500 mg, per os
	13,00	Hidroxicarbamidă, 500 mg, per os
2	10,00	Vincristină, 1,0 mg/m² i.v.
	15,00	Metotrexat, 100 mg/m², i.v., statim
		Metotrexat, 200 mg/m² i.v. perfuzie timp de 12 h
3	15,00	Folinat de calciu, 15 mg, i.m. sau per os
4	08,00	Folinat de calciu, 15 mg, i.m. sau per os
	10,00	Ciclofosfamidă, 600 mg/m², i.v.
		Actinomicină D, 0,5 mg i.v.
	15,00	Folinat de calciu, 15 mg, i.m. sau per os
5	08,00	Folinat de calciu, 15 mg, i.m. sau per os
	10,00	Actinomicină D, 0,5 mg
7		Fără tratament
8		Fără tratament
9		Doxorubicină, 30 mg/m², i.v.
		Ciclofosfamidă, 400 mg/m².

bocitopenie, greţuri şi vărsături (Bagshawe, 1977). Din aceste motive, frecvent este impusă omiterea zilei a 9-a a seriei de tratament, sau alternarea cu regimul EHMMAC (etoposid, hidroxiuree+metotrexat+mercaptopurină, actinomicină D, vincristină+ciclofosfamidă)*, mai puţin toxic, care utilizează etoposidul, a cărui eficienţă în coriocarcinom a fost dovedită (Newlands şi Bagshawe, 1982).

PROTOCOL EHMMAC

Seria 1 Etoposid VP 16—213, 100 mg/m² în 200 ml ser fiziologic, perfuzie i.v. timp de 30 minute, zilnic, timp de 5 zile consecutiv.

Seria 2 Ziua 1: hidroxicarbamidă, 0,5 g/doză, 2 doze la interval de 12 ore, per os;
Ziua 2—8: metotrexat 50 mg i.m. sau i.v.;
folinat de calciu 6 mg i.m. sau per os, la 30 ore după fiecare doză de metotrexat;
mercatopurină, 75 mg/zilnic, doar în zilele cînd se administrează şi folinatul de calciu.

Seria 3 Dactinomicină 0,5 mg (sau 10—12 μg/kg) i.v., zilnic, timp de 5 zile.

Seria 4 Vincristină, 1 mg/m² în zilele 1 şi 3;
Ciclofosfamidă, 400 mg/m² i.v. în zilele 1 şi 3.

Administrarea seriilor se face secvenţial, în ordinea 1, 2, 3, 4, 1, 2 etc. sau 1, 2, 3, 2, 1, 2, 3 etc., seria 4 fiind ţinută în rezervă. Intervalul între serii este de 7 zile şi nu trebuie să depăşească 10 zile.

Grupul ştiinţific OMS (1983) consideră că o alternativă la fel de eficientă ca regimul CHAMOCA, doar mai puţin toxică, este regimul EMA-Co, care utilizează de asemenea etoposid. Acest regim constă din două serii de tratament, prima fiind administrată în zilele 1 şi 2 (inclusiv noaptea) şi a doua în ziua 8, astfel încît tratamentul se face în zilele 1 şi 2, 8, 15, 16, 22 etc.

* Regimul MAC—III şi regimul EHMMAC sînt recomandate de Grupul ştiinţific OMS pentru bolnavele din categoria de „risc crescut".

PROTOCOLUL EMA—Co

Seria 1	Ziua 1:	etoposid, 100 mg/m², perfuzie i.v. în 200 ml ser fiziologic dactinomicină 0,5 mg i.v. statim metotrexat 200 mg/m² perfuzie i.v. timp de 12 ore
	Ziua 2:	etoposid 100 mg/m² perfuzie i.v. în 200 ml ser fiziologic, timp de 30 minute dactinomicină 0,5 mg i.v. statim folinat de calciu 15 mg i.m. sau per os, la fiecare 12 ore, 4 doze, începînd la 24 ore de la inițierea tratamentului cu metotrexat.
Seria 2	Ziua 8:	vincristină 1,0 mg/m² i.v. statim ciclofosfamidă 600 mg/m² i.v. în ser fiziologic.

Seriile se administrează, după cum s-a menționat, în zilele 1 și 2, 8, 15 și 16, 22 etc. iar intervalele nu trebuie mărite fără motivație.

Bolnavele care nu răspund la citostaticele amintite, pot răspunde la cis-platinum (Amiel et al., 1978; Newlands, 1978; Newlands și Bagshawe, 1982), în special în cadrul unei scheme de polichimioterapie, luîndu-se precauțiunea de a nu administra concomitent cisplatinum cu alt citostatic nefrotoxic, cum este metotrexatul. Efectele secundare ale cisplatinului se manifestă prin mielosupresie, vărsături grave, deshidratare, nefro- și ototoxicitate. Administrarea se face doar la cazuri internate, dînd atenție unei hidratări corecte și aport de magneziu.

PROTOCOLUL „OMP" (vincristină, metotrexat, cis-platinum)

Ziua 1	Vincristină 1 mg/m² i.v.; după 5 ore Metotrexat 300 mg/m² i.v. în perfuzie cu ser fiziologic 500 ml, timp de 12 ore
Ziua 2	Folinat de calciu 18 mg i.m. sau per oral, la 24, 48 și 72 ore după începutul perfuziei cu metotrexat
Ziua 3	1000 ml ser fiziologic + 1000 ml glucoză 5% în cursul nopții
Ziua 4	Cis-platinum 120 mg/m² i.v. cu manitol 12,5 g, i.v., apoi manitol 10 g/oră × 6, cu perfuzie orară a 1000 ml ser fiziologic (+1 g KCl), alternativ cu glucoză 5% și 3 g de sulfat de magneziu (în total).

Monitorizarea balanței hidrice și greutății corporale.
Seriile de tratament se succed la interval de 10—14 zile.

Polichimioterapia, la bolnavele cu risc crescut, se continuă încă 12—14 săptămîni după ce nivelul HCG devine nedecelabil.

10.2.4. Chimioterapia în cazul metastazelor în sistemul nervos central (SNC).

Instituirea chimioterapiei trebuie făcută numai după infirmarea sau confirmarea metastazelor în SNC (Grupul științific OMS, 1983), utilizînd fie tomografia computerizată, fie determinarea raportului între nivelele HCG în ser și în lichidul cefalorahidian (Bagshawe, Harland, 1976).

Facem sublinierea că bolnavele cu metastaze în SNC trebuie supuse unui tratament special (Sung și Wu, 1979), Problema constă în administrarea unei doze echilibrate de citostatic, care să nu ducă nici la necroza rapidă a metastazelor, complicată deseori cu hemoragie intracerebrală, nici la subinfluențarea acestor metastaze, care devin astfel chimiorezistente.

Scanned with OKEN Scanner

Citostaticul principal este metotrexatul, administrat în cadrul protocolului CHAMOCA și EMA-Co, cu recomandarea de a crește în cursul celei de a doua serii de tratament doza de metotrexat la 1 g/m² și cea de folinat de calciu la 30 mg, de 2 ori pe zi, de 6 ori, pe lîngă un aport corespunzător de lichide.

Alături de calea sistemică, metotrexatul se poate administra și intratecal (12, 5 g), în ziua a 9-a în regimul CHAMOCA și în ziua a 8-a în regimul EMA-Co, cu adaus de folinat de calciu la 24 ore de la administrarea metotrexatului.

Răspunsul la tratament este monitorizat prin determinări de HCG în lichidul cefalorahidian și tomografie computerizată.

Bolnavele cu metastaze pulmonare au riscul de a dezvolta metastaze cerebrale în timpul tratamentului citostatic (Bagshawe, 1977), metastaze care în această situație sînt de obicei chimiorezistente. Pentru a face profilaxia apariției metastazelor cerebrale, este preferat regimul CHAMOCA sau EMA-Co, a „triplei terapii" a lui Li, cu intervale între seriile de tratament nu mai mari de 2 săptămîni, care permit o concentrare suficientă a metotrexatului în SNC și eventuala administrare intratecală de metotrexat.

10.2.5. Recomandările OMS privind monitorizarea nivelului HCG, ca indicator al răspunsului la tratament.

— Metoda de determinare a HCG trebuie să fie sensibilă (decelînd cantități sub 5 U.I. HCG/litru);

— Trebuie cunoscută posibilitatea influențării rezultatelor prin sumarea nivelelor hormonului luteinizant;

— Determinarea HCG este bine să fie făcută de două ori în fiecare săptămînă, iar rezultatele să parvină clinicianului în minimum de timp;

— La începutul tratamentului, nivelul HCG poate să crească și abia după 10—14 zile scade;

— Rezistența la tratament este indicată de persistența valorilor crescute a HCG la 7+10 zile de la terminarea unei serii complete de tratament;

— Tratamentul trebuie să se continue 6—14 săptămîni după ce nivelele HCG au devenit nedecelabile, în special la bolnavele din categoria de „risc crescut".

11. Dispensarizarea

Dispensarizarea cazurilor cu TTG constă în determinarea HCG seric sau urinar la două săptămîni interval, timp de 6 luni după tratament, lunar încă un an și jumătate și apoi din 6 în 6 luni pînă la 4 ani de tratament.

Clinic, bolnava este examinată la 6 săptămîni după sistarea tratamentului, iar în cazul metastazelor pulmonare radiografiile pulmonare periodic efectuate pot indica încă nivelul metastazelor timp de pînă la 2 ani, chiar dacă biologic bolnava este vindecată.

După o sarcină molară este indicată contracepția timp de 2 ani sau dacă există certitudinea vindecării bolii, sarcina este permisă după 6 luni — — 1 an. Riscul de apariție a unui coriocarcinom după o sarcină molară este de 1 : 500 (Grupul Științific OMS, 1983).

Scanned with OKEN Scanner

23. FRENCH W., FREUND U., CARLSON K. W., WEIL M. H. (1977) — High output failure associated with pulmonary edema complicating hydatidiform mole. Arch. Intern. Med. *137*, 376—379.
24. GOLDSTEIN D. P. (1972) — The chemotherapy of gestational trophoblastic disease: Principles of clinical management. JAMA, *220*, 209—213.
25. GOLDSTEIN D. P. (1976) — Chorionic gonadotrophin. Cancer, *38*, 453—457.
26. GOLDSTEIN D. P., BERKOWITZ R. S. (1980) — The management of gestational trophoblastic neoplasms. Curr. Probl. Obstet. Gynecol., *4*, 1—42.
27. HAMMOND C. B. et al. (1973) — Treatment of metastatic trophoblastic disease. Good and poor prognosis. Am. J. Obstet. Gynec., *115*, 451—457.
28. HAYASHI H. et al. (1982) — Hydatidiform mole in the United States (1970—1977): a statistical and theoretical analysis. Am. J. Epidem., *115*, 67—77.
29. HERTIG A. T., SHELDON W. H. (1947) — Hydatidiform mole — A pathological correlation of 200 cases. Am. J. Obst. Gyn., *53*, 1—36.
30. HERTZ R., LEWIS J. R. Jr., LIPSETT M. B. (1961) — Five years' experience with chemotherapy of metastatic choriocarcinoma and related trophoblastic tumours in women. Am. J. Obst. Gyn., *82*, 631—640.
31. HERTZ R. (1971) — Biological aspects of gestational neoplasm derived from trophoblast. Ann. N. Y. Acad. Sci., *172*, 279—287.
32. JACOBS P. A., HASSOLD T. J., MATSUYAMA A. M., NEWLANDS I. M. (1978) — Chromosomal constitution of gestational trophoblastic disease. Lancet, *2*, 49.
33. JACOBS P. A. et al. (1982) — Complete and partial hydatidiform mole in Hawaii: cytogenetics, morphology and epidemiology. Brit. J. of Obstet. and Gynec., *89*, 258—266.
34. JONES W. B. (1975) — Treatment of chorionic tumors. Am. Clin. Obstet. Gynecol., *18*, 247—265.
35. JONES B. W. (1981) — Trophoblastic Tumours — Prognostic factors. Cancer, *48*, 602—607.
36. KAJII R., OHAMA K. (1977) — Androgenetic original of hydatidiform mole. Nature, *268*, 633—634.
37. KOHORN E. I., McGINN R. C., BERNARD J., GEE L., GOLDSTEIN D. P., OSATHANONDH R. (1978) — Pulmonary embolization of trophoblastic tissue in molar pregnancy. Obstet. Gynecol., *51*, 16—20.
38. LAWLER S. D., POVEY S., EVANS M. W., SZULMAN A. E. (1979) — Genetic studies of complete and partial hydatidiform moles. Lancet, *2*, 580.
39. LEWIS J. L. Jr. (1972) — Chemotherapy of gestational choriocarcinoma. Cancer, *30*, 1517—1521.
40. LEWIS J. L. (1976) — Current status of treatment of gestational trophoblastic disease. Cancer, *38*, 620—626.
41. LI M. C., HERTZ R., SPENCER D. B. (1956) — Effects of methotrexate therapy upon choriocarcinoma and chorioadenoma. Proc. Soc. Expl. Biol. Med., *93*, 361—366.
42. LI M. C. (1979) — The historical background of succesful chemotherapy for advanced gestational trophoblastic tumors. Obstet. Gynecol., *135*, 266—272.
43. MAGRATH I. T., GOLDING P. R., BAGSHAWE K. D. (1971) — Medical presentation of choriocarcinoma. Br. Med. J., *2*, 633—637.
44. McCORRISTON C. C. (1968) — Racial incidence of hydatidiform mole. Am. J. Obstet. Gynec. *101*, 377—382.
45. MILLER J. M., SURWIT E .A., HAMMOND C. B. (1979) — Choriocarcinoma following term pregnancy. Obstet. Gynecol., *53*, 207—212.
46. MORROW C. P., KLETZKY O. A., DISAIA P. J., TOWNSEND D. E., MISHELL D. R., NAKAMURA R. M. — Clinical and laboratory correlates of molar pregnancy and trophoblastic disease. Am. J. Obstet. Gynecol., *128*, 424—430.
47. NATOLI W. J. & RASHAD M. N. (1972) — Hawaiian moles. Amer. J. Roentg. Rad. Nuncl. Med., *114*, 142—144.
48. NEWLANDS E. S. (1978) — Preliminary experience with high dose cisplatinum and the epipodophyllin derivative VP 16-213 in resistant malignant teratomas and choriocarcinomas. Current Chemotherapy, 2, 1315—1320.
49. NEWLANDS E. S., BAGSHAWE K. D. (1979) — Activity of high-dose cisplatinum in combination with vincristine and methotrexate in drug resistant gestational choriocarcinoma. A report of 17 cases. Br. J. Cancer, *40*, 943—945.
50. NEWLANDS E. S. & BAGSHAWE K. D. (1982) — The role of VP 16-213 (Etoposide; NSC 141540) in gestational choriocarcinoma. Cancer chemotherapy and pharmacology, 7, 211—214.
51. NIELSON N. H. & HANSEN J. P. H. (1979) — Trophoblastic tumours in

Scanned with OKEN Scanner

76. TAKEUCHI S. (1982) — The incidence and management of gestational trophoblastic neoplasms. Presented at the tenth World Congress of Obstetrics and Gynecology. San Francisco.
77. TECH E. S. et al. (1971) — Epidemiology of hydatidiform mole in Singapore. Am. J. Obst. Gynec. *110*, 415—420.
78. TOW W. S. H. (1966) — The influence of the primary treatment of hydatidiform mole on its subsequent course. J. Obstet. Gynecol. Br. Cwlth., *73*, 544—552.
79. TWIGGS L. B., MORROW C. P., SCHLAERTH J. B. (1979) — Acute pulmonary complications of molar pregnancy. Am. J. Obstet. Gynec., *135*, 189—194.
80. VAILAKUITIS J. L., BRAUNSTEIN G. D., ROSS G. T. (1972) — A radioimmunoassay which specifically measures human chorionic gonadotrophin in the presence of human luteinizing hormone. Am. J. Obstet. Gynecol., *113*, 751—758.
81. VASSSILAKOS P., KAJII T., (1976) — Hydatidiform mole: Two entities. Lancet, *1*, 259.
82. VASSILAKOS P., RIOTTON G., KAJII T. (1977) — Hydatidiform mole: Two entities. A morphologic and cytogenetic study with some clinical considerations. Am. J. Obstet. Gynecol., *127*, 167—170.
83. WAKE N., TAKAGI N., SASAKI M. (1978) — Androgenesis as a cause of hydatidiform mole. J. Natl. Cancer Inst., *60*, 51—57.
84. WILSON R. B. et al. (1965) — Conservative surgical management of chorioadenoma destruens. Obstet. Gynecol., *26*, 814—820.
85. YAMASHITA K., WAKE N., ARAKI R., ICHINOE K., MAKOTO K. (1979) — Human lymphocyte antigen expression in hydatidiform mole: Androgenesis following fertilization by a haploid sperm. Am. J. Obstet. Gynecol., *135*, 597—600.
86. YEN S. & McMAHON B. (1968) — Epidemiologic features of trophoblastic disease. Am. J. Obstet, Gynecol., *101*, 126—132.

Scanned with OKEN Scanner

Capitolul 12

MANIFESTĂRI ȘI SINDROAME ENDOCRINE PARANEOPLAZICE

PROF. I. CHIRICUȚĂ, T.—H. GAVRILESCU, V. GĂDĂLEANU

1. PARTEA GENERALĂ
1.1. Importanța problemei
1.2. Frecvența reală (biologică) și frecvența aparentă (clinică)
1.3. Patogenia; semnificația de „markeri" tumorali a like-hormonilor
1.4. Diagnostic pozitiv și diagnostic diferențial
2. PARTEA SPECIALĂ
2.1. Sindromul hormonului adrenocorticotrop ectopic
2.2. Sindromul secreției neadecvate de hormon antidiuretic
2.3. Hipercalcemia
2.4. Hipocalcemia
2.5. Sindroame prin producere ectopică de gonadotrofine
2.6. Producerea ectopică a altor hormoni hipofizari
2.7. Hipoglicemia paraneoplazică

1. Partea generală

Unele tumori neendocrine au capacitatea de a produce substanțe cu capacitate hormonală, care pot determina manifestări sau chiar sindroame endocrinologice paraneoplazice.

Prin definiție, un sindrom paraneoplazic reunește manifestările biologice și clinice nespecifice apărute la bolnavii cu cancer, la distanță de tumora primară sau de metastaze, fiind un „martor" al existenței tumorii.

Pentru susținerea diagnosticului de sindrom paraneoplazic este necesară excluderea posibilității apariției acestor manifestări ca o complicație în evoluția naturală a cancerului (stenoză, obstrucție etc.), ca o complicație de tip hidroelectrolitic sau infecțios a unui cancer avansat sau ca efect toxic secundar al tratamentului.

1.1. Importanța problemei

Importanța problemei, atît teoretică, cît și practică, este scoasă în evidență de următoarele aspecte (Minna și Bunn, 1982):

1. Apariția unui sindrom paraneoplazic poate fi primul semn al unui cancer, atrăgînd atenția asupra aces-

tuia şi eventual permiţînd un diagnostic precoce.

2. Nerecunoaşterea naturii paraneoplazice a unor noi simptome apărute în tabloul clinic al unui cancer poate duce la interpretarea eronată a acestora, considerîndu-le o consecinţă a diseminării bolii. Această interpretare influenţează atitudinea terapeutică, conducînd spre abandonarea unor intenţii curative.

3. Pe de altă parte, etichetarea ca sindrom paraneoplazic a ceea ce este de fapt apariţia metastazelor sau a unei complicaţii (de tip infecţios, de exemplu), reprezintă o altă sursă de eroare în atitudinea terapeutică.

4. Unele polipeptide secretate de tumoră (ACTH, gonadotrofine etc.) pot reprezenta markeri tumorali, cu valoare practică în urmărirea evoluţiei bolii sau a eficienţei tratamentului.

5. Există situaţii în care sindromul paraneoplazic datorat metastazelor este dominant în tabloul clinic, iar tratamentul acestuia reprezintă de fapt cel mai eficient tratament paliativ al cancerului.

6. Cercetarea substanţelor produse de tumori are importanţă fundamentală în biologia cancerului, prin prisma ipotezei ca aceste substanţe să reprezinte factori de creştere care „autostimulează" proliferarea tumorală.

1.2. Frecvenţa reală (biologică) şi frecvenţa aparentă (clinică)

Frecvenţa reală a manifestărilor paraneoplazice este greu de apreciat, deoarece unii din produşii sintetizaţi de tumori nu sînt identificaţi în determinările de rutină făcute bolnavilor neoplazici, iar multe din manifestările clinice nu sînt recunoscute de clinician sau nu sînt suficient de caracteristice pentru a fi sesizate ca atare.

Proprietatea unei tumori neendocrine de a produce hormoni care să determine în mod secundar sindroame clinice paraneoplazice este de mult cunoscută. În ultimul timp, s-au întreprins studii clinice şi cercetări de laborator bazate pe dozări radioimunologice, cu scopul de a efectua un screening al tumorilor înzestrate cu capacitatea de a produce hormoni (Gropp et al., 1980; Hansen et al., 1980; Odell et al., 1979).

Aceste cercetări au stabilit faptul că numărul cazurilor cu secreţie ectopică este mult mai frecvent decît al cazurilor la care acest exces hormonal se manifestă clinic. Absenţa manifestărilor clinice se datoreşte faptului că tumora produce de multe ori prohormoni, care sînt asemănători biochimic şi antigenic hormonului natural (like-hormoni), dar care sînt biologic inactivi.

Există deci două aspecte importante:

1) Posibilitatea frecventă ca anumite tumori să producă substanţe atît de asemănătoare cu hormonii naturali, încît să fie dozate prin aceleaşi metode radioimunologice, deoarece au aceleaşi proprietăţi imunoreactive, dar sînt inactive sau cu activitate redusă biologic (like-hormoni);

2) Posibilitatea mult mai restrînsă de a se produce de către tumoră substanţe care au şi proprietăţile biologice ale hormonului natural; este de fapt o producţie hormonală activă care determină un exces hormonal real, cu apariţia unui sindrom clinic caracteristic.

Trebuie luată în considerare şi a treia posibilitate, intermediară între primele două: aceea ca tumora să producă un prohormon inactiv biologic, care să fie transformat în or-

Scanned with OKEN Scanner

ganism în produsul activ, asemănător cu hormonul natural (Silman et al., 1978).

Pe lîngă faptul că tumora produce în multe cazuri prohormoni, inactivi biologic, absența manifestărilor clinice ale unui exces hormonal obiectivat prin dozare radioimunologică este explicată și prin următoarele considerente:

— hormonii secretați de tumoră pot determina, prin mecanism de feed-back negativ, inhibarea producției fiziologice de hormoni;

— absența unor efecte clinice caracteristice sau instalarea lor după o lungă perioadă de acțiune a excesului hormonal (de exemplu excesul de hormon de creștere trebuie să acționeze ani de zile pentru a determina acromegalie);

— secreția mai multor hormoni (de exemplu secreția de ACTH maschează efectele unei secreții simultane de vasopresină);

— o urmărire clinică inadecvată a cazului sau insuficiența laboratorului de a evidenția hormonul secretat de tumoră.

După Lees (1975) și Richardson et al., (1978), cele mai frecvente sindroame endocrine paraneoplazice sînt cele întîlnite în cancerul pulmonar cu celule mici, frecvența înregistrării lor clinice fiind redată în Tabelul I.

TABELUL I — **Sindroame endocrine paraneoplazice**

Sindrom	Tip de tumoră	Frecvență
Sindrom Cushing prin exces de like—ACTH	Toate tipurile de cancer pulmonar Cancerul pulmonar cu celule mici	0 —2,0% 2 —22%
Sindrom de „secreție inadecvată" de hormon antidiuretic	Toate tipurile de cancer pulmonar Cancer pulmonar cu celule mici	0,9—2,0% 8 —53%
Hipercalcemie prin producție de parathormon	Toate tipurile de cancer pulmonar Cancer pulmonar epidermoid Alte tumori	1,0—7,5% 15% 14%
Ginecomastia	Toate tipurile de cancer pulmonar Cancerul pulmonar cu celule mici	0,5—0,9% 2,0%
Hipertiroidism	Cancerul pulmonar	0—1,4%

1.3. Patogenia; semnificația de „marker" tumoral

Substratul patogenic al multor sindroame paraneoplazice este producerea unor polipeptide cu activitate biologică asemănătoare sau identică cu a unor hormoni. Tot în această ordine de idei menționăm capacitatea unor tumori de a produce prostaglandine, imunoglobuline, enzime sau proteine fetale (antigenul carcinoembrionar etc.).

Redăm, după Minna și Bunn (1982), celelalte posibilități patogenice ale sindroamelor neoplazice:

— modificări ale imunității (autoagresiune, producerea de complexe imune, imunodepresie);

— producerea unor „receptori ectopici" sau blocarea receptorilor obișnuiți prin ocuparea competitivă a acestor receptori de către like-hormoni biologic inactivi, produși de tumoră;

— mecanismul de „contact interzis", prin care tumora realizează prin

invazie și vascularizație anormală posibilitatea eliberării în circulația sanguină a unor enzime (de exemplu, fosfataza alcalină placentară) sau alte substanțe care determină fenomene toxice sau declanșează mecanisme fiziopatologice;

— cauze necunoscute.

S-au evidențiat aproximativ 15 hormoni produși ectopic la nivelul a peste 20 tipuri diferite de cancere (Gilby et al., 1976).

Manifestarea acestor secreții hormonale ectopice poate fi:

— exclusiv biochimică (umorală), putînd reprezenta un „marker" pentru anumite tumori, dozarea acestora indicînd uneori prezența țesutului tumoral, sau

— luînd aspectul unui sindrom endocrinologic paraneoplazic, atunci cînd excesul hormonal ectopic (din sursă tumorală) determină un tablou clinic mai mult sau mai puțin caracteristic.

Exemplificarea acestor aspecte este oferită de situația producției ectopice de ACTH în cancerul pulmonar cu celule mici.

Determinările radioimunologice (RIA) au demonstrat prezența unui exces a acestui hormon în pînă la 90% din cazurile de cancer pulmonar cu celule mici (Gilby, 1976) și în 100% din eșantioanele de țesut tumoral provenit din piesele de exereză (Bloomfield et al., 1977). Cu toate acestea, doar un sfert din aceste cazuri prezintă sindrom Cushing sau cortizolemie semnificativ crescută, iar dacă considerăm în ansamblu cancerul pulmonar, manifestările clinice ale excesului de ACTH ectopic sînt prezente doar la 0,4—2% din bolnavi (Rassam și Anderson, 1975).

Prohormonul produs de tumoră este așa-numitul „ACTH mare" („big ACTH"), a cărui moleculă este formată din fragmente peptidice. Molecula de prohormon are aceleași caractere imunoreactive ca ACTH-ul, dar devine activă doar după clivare, cînd fragmentele rezultate pot avea diverse acțiuni biologice (Minna și Bunn Jr., 1982):

— stimularea steroidogenezei suprarenaliene (like-ACTH);

— stimularea melanocitară cu hiperpigmentare (like-MSH);

— efecte asemănătoare opiaceelor, prin apariția unor substanțe asemănătoare peptidelor neurosecretate (met-encefalina, beta-endorfina).

1.4. Diagnostic pozitiv și diagnostic diferențial

Diagnosticul pozitiv al unei secreții hormonale paraneoplazice este bazat pe coexistența unui cancer (cu origine și structură neendocrină) cu un nivel sanguin crescut al unui hormon (de obicei polipeptidic).

Originea paraneoplazică a unei hipersecreții hormonale (de obicei determinată prin dozare radioimunologică) este susținută de următoarele argumente:

1) autonomia față de sistemele de reglare endocrină a acestei secreții hormonale în exces;

2) menținerea unui nivel hormonal sanguin crescut, chiar după extirparea glandei endocrine care produce în mod normal acest hormon;

3) reducerea marcată a secreției hormonului în exces după îndepărtarea tumorii;

4) evidențierea capacității de sinteză și secreție hormonală prin culturi de tumoră in vitro;

5) constatarea unor diferențe mari în nivelul sanguin, arterial și venos al hormonului, înainte și după traversarea tumorii.

Scanned with OKEN Scanner

În *diagnosticul diferențial* al unui sindrom endocrinologic paraneoplazic trebuie eliminate, pe rînd:

— hiperfuncția glandei endocrine în care își are originea acel hormon sau existența unei tumori benigne (de exemplu, adenoamele paratiroidiene);

— excesul hormonal prin apariția unei tumori maligne la nivelul glandei endocrine;

— modificarea secreției unei glande endocrine prin metastazarea acesteia sau invazia unui cancer din vecinătate;

— modificarea nivelelor hormonale în cadrul unui sindrom infecțios sau ca urmare a unui tratament.

2. Partea specială

2.1. Sindromul hormonului adrenocorticotrop (ACTH) ectopic

Secreția ectopică de ACTH a fost primul sindrom paraneoplazic endocrin studiat în profunzime și care continuă să suscite un deosebit interes.

Etiopatogenie. Numeroase tumori pot produce ACTH sau precursori de ACTH, care sînt substanțe fără activitate biologică, după cum am arătat deja. Tumorile în care este des întîlnită secreția de ACTH sau prohormon (pro-opiocortină*) sînt, în ordinea frecvenței, următoarele (Odell, 1977): cancerul pulmonar cu celule mici, timomul, cancerul pancreatic (în special cel al celulelor insulare), carcinoidul bronșic. S-a mai comunicat posibilitatea secreției ectopice de pro-opiocortină sau ACTH în cancerul ovarian, cancerul tiroidian, feocromocitom, cancerul de prostată, adenocarcinomul renal.

În sindromul paraneoplazic există o autonomie completă a secreției de ACTH ectopic, care nu poate fi influențată de nivelul cortizolemiei plasmatice, nici de testele de inhibiție prin administrare de dexametazon (8 mg).

Subliniem, ca deosebit de importante, două aspecte:

1) valorile crescute ale ACTH-ului dozat radioimunologic nu sînt obligatoriu legate și de creșterea cortizolemiei și deci de constatarea unui exces de *ACTH funcțional,* deoarece ele pot fi datorate doar prezenței unui exces de prohormon, imunoreactiv, dar inactiv biologic, după cum am explicat deja;

2) în cadrul excesului de ACTH ectopic (sau, mai corect spus, de pro-opiocortină ectopică), sindromul Cushing este frecvent recunoscut clinic, dar există și alte manifestări clinice datorate altor fragmente biologic active ale prohormonului (opioizi endogeni): sindroame neurologice, tulburări de comportament psihic, catatonie, sindrom de anorexie-caşexie, tulburări de analgezie.

Histopatologie. Producția ectopică de ACTH este proprie doar unor cancere cu localizări specifice, localizări care determină un tablou histologic de proliferare cu „celule mici", proliferare de tip carcinoid sau din clasa feocromocitoamelor-

* Această manifestare paraneoplazică mai poartă și numele de „sindromul excesului de pro-opiocortină ectopică".

neuroblastoamelor (Azzopardi şi Williams, 1968). Skrabanek şi Powell (1978) consideră că toate cancerele care determină un sindrom paraneoplazic de tip Cushing, indiferent de localizare (plămîn, timus, tiroidă, esofag, stomac, pancreas, intestin subţire, apendice, glande salivare, ovar, testicul, col uterin, prostată) *au un tablou histologic asemănător fie unui cancer pulmonar cu celule mici, fie unui carcinoid* şi că aceste tumori apar în arii în care sînt prezente în mod normal celulele Kultschinsky, avînd, din punct de vedere al conceptului APUD, origine comună.

Semnificaţia practică a acestor consideraţii constă în faptul că în prezent se recomandă (Minna şi Bunn, 1982) tratarea cancerelor extrapulmonare cu sindrom paraneoplazic de ACTH ectopic şi histologic de tipul proliferării cu „celule mici", după aceleaşi scheme terapeutice ca a cancerelor pulmonare cu celule mici.

Diagnostic. În general, sindromul Cushing este datorat în 40% din cazuri unei tumori hipofizare evidente, în 28% unei cauze centrale (hipotalamo-hipofizare) fără tumoră hipofizară evidentă; aceste cazuri sînt de obicei întîlnite la femei în perioada vieţii reproductive. Din celelalte cauze de sindrom Cushing 17% sînt datorate unei hiperplazii suprarenaliene (şi se manifestă în general la vîrsta copilăriei), iar 15% sînt sindroame Cushing ectopice cu caracter paraneoplazic, manifestate în special la bărbaţii adulţi. Dacă simptomatologia sindromului Cushing de cauză hipofizară benignă sau suprarenaliană (prin tumoră sau hiperplazie) se instalează lent, în luni sau ani, în boala cancerosă producţia ectopică de ACTH determină un tablou fulminant.

Tabloul caracteristic pentru sindromul apărut la un bolnav cu cancer pulmonar este instalarea unei astenii generale foarte accentuate şi caşexie, pe fondul unei alcaloze hipokaliemice cu edeme secundare, hipertensiune şi intoleranţă la glucide. Lipsesc stigmatele tipice ale bolii Cushing: obezitatea tronculară şi faciesul de „lună plină". Atît nivelele ACTH-ului dozat radioimunologic (RIA-ACTH), cît şi a cortizonului plasmatic, sînt crescute. Nivelele RIA-ACTH-ului nu sînt inhibate prin administrarea a 8 mg dexametazonă.

Bolnavii cu producţie de ACTH ectopic datorată unei tumori timice sau unui carcinoid bronşic sînt în general mai tineri, cu un tablou mai complet de sindrom Cushing, datorită evoluţiei mai lente (şi deci mai lungi) a cancerului. În general, sindromul Cushing este cu atît mai complet, cu cît ritmul de creştere al tumorii este mai lent şi deci timpul de acţiune al hipercortizolemiei pe ţesuturile receptoare este mai prelungit.

Diagnostic diferenţial. În boala canceroasă, alcaloza hipokaliemică poate fi consecinţa evoluţiei bolii propriu-zise atunci cînd apar vărsături frecvente, fistule intestinale sau după aspiraţie nasogastrică prelungită ori tratament cu diuretice. De asemenea, la bolnavi cu insuficienţă respiratorie cronică, trataţi în consecinţă, poate apare alcaloză în special după administrarea de diuretice care duc la pierdere de potasiu. Alte cauze de hipopotasemie (nelegate de un sindrom paraneoplazic) sînt hiperalimentaţia intravenoasă, diareea, stările acidotice prelungite, alcaloza acută.

Tratamentul este cauzal, atunci cînd putem realiza anihilarea masei tumorale care reprezintă sursa de

Scanned with OKEN Scanner

hormon ectopic. Tratamentul chirurgical al tumorilor carcinoide sau tratamentul radiochirurgical al timoamelor poate amenda total tabloul unui sindrom Cushing paraneoplazic. În urma tratamentului radio-chimioterapic s-au comunicat influențări favorabile de durată a sindroamelor Cushing apărute în cancerul pulmonar cu celule mici (Gropp et al., 1980).

Tratamentul patogenic este utilizat cînd tratamentul cauzal eșuează și constă în:

— combaterea hipopotasemiei, greu de realizat deoarece este necesară administrarea zilnică de 80—120 mEq;

— inhibarea secreției suprarenaliene de cortizol, prin administrarea de aminoglutetimidă, metirapon sau o 'p'-DDD. După un astfel de tratament este necesar un tratament de substituție al funcției suprarenale. Pentru limitarea efectelor toxice ale dozelor mari de inhibitori de corticosteroidogeneză s-au încercat combinații de aminoglutetimidă și metirapon împreună cu dexametazon și fludrocortizon (Rasam și Anderson, 1975), precum și indicarea acestor tratamente doar la cazurile cu sindrom grav paraneoplazic.

2.2. Sindromul secreției neadecvate de hormon antidiuretic (HAD)

Apariția hiposodemiei în cursul evoluției unui cancer pulmonar a fost semnalată în 1938, iar în 1957 Schwartz et al. au descris sindromul „secreției inadecvate de hormon antidiuretic", pe scurt SIHAD, considerînd că este datorat unui efect stimulator asupra hipofiziei posterioare, ca urmare a prezenței unei tumori toracice. Receptorii volemici localizați intratoracic determină eliberarea HAD. În 1963, Amatruda et al. au demonstrat capacitatea acestor tumori de a produce hormon antidiuretic (respectiv vasopresină) imunoreactiv și bioactiv. Alături de HAD, aceste tumori secretă uneori și oxitocină și neurofizine, identificabile prin determinări radioimunologice. Neurofizinele sînt proteine „de legare" a vasopresinei și respectiv oxitocinei, dar în clinică nu s-au descris sindroame legate de producerea ectopică de oxitocină sau neurofizine.

Fiziopatologie. Sindromul umoral al secreției excesive ectopice de HAD este caracterizat prin hiposodemie, hiperglicemie, osmolaritatea urinei paradoxal crescută față de cea a plasmei și concentrații urinare crescute ale sodiului, comparativ cu hiposodemia serică. Aceste modificări sînt consecința acțiunii excesive a HAD asupra tubului distal al nefronului, rezultînd o retenție a apei și o pierdere de sodiu. Deoarece nivelul crescut al HAD nu poate fi modificat de mecanismele normale homeostazice, administrarea de soluții conținînd sodiu determină o expansiune a spațiului intravascular cu natriureză promptă. Sodiul administrat este pierdut pe cale renală și sindromul rămîne necorectat.

Frecvența și etiologia. Marea majoritate a cazurilor cu SIHAD este dată de cancerele pulmonare cu celule mici. După Lees (1975), 8—10% din cancerele pulmonare cu celule mici prezintă manifestări clinice de SIHAD și hiposodemie. Proporția cazurilor cu valori crescute de HAD (respectiv arginină-vasopresină) determinate radioimunologic, dar fără manifestări clinice, este însă mult mai mare: 41% în cancerul pulmonar (indiferent de tipul histopatologic)

Scanned with OKEN Scanner

și 43% în cancerul de colon (Odell et al., 1978).

Sindromul SIHAD a fost constatat, ca o manifestare paraneoplazică, și în cancere cu alte localizări: prostată, suprarenală, esofag, pancreas, duoden, colon (deja menționat), carcinoid bronșic, timus, cap și gît, limfoame Hodgkin și non-Hodgkin (Odell și Wolfsen, 1978; Blackman et al., 1978; Lees, 1975).

Secreția ectopică de neurofizine, atît pentru vasopresină, cît și pentru oxitocină, a fost semnalată de North et al. (1979) în 65% dintr-o serie de 72 cazuri de cancer pulmonar cu celule mici.

Tabloul clinic este cauzat de intoxicația cu apă (hiposodemie și hipoosmolaritate serică) și se manifestă prin stare confuzională, letargie, comportament psihotic, convulsii, comă și chiar deces. Deoarece în mod frecvent SIHAD este întîlnit în cancerul pulmonar cu celule mici, care dă frecvent metastaze cerebrale, toți bolnavii la care apare un sindrom neurologic trebuie controlați din punct de vedere al concentrației sodiului seric, după cum toți bolnavii cu cancer pulmonar, hiposodemie și sindrom neurologic trebuie investigați în sensul existenței unor metastaze cerebrale.

Datele de laborator care susțin originea paraneoplazică a unui sindrom de SIHAD, sînt în ordinea importanței următoarele (după Minna și Bunn, 1982):

a) hipoosmolaritatea serică (de obicei sub 200 mOsm/1);

b) osmolaritatea urinei mai mare decît cea a plasmei* (de obicei 500 mOsm/1);

c) excreție urinară crescută continuă de sodiu (peste 20 mEq/1), fără ca bolnavul să urmeze un tratament cu diuretice;

d) absența semnelor de hipovolemie;

e) funcție renală normală;

(Explorarea se face cînd există elemente clinice care sugerează hipofuncția acestor glande endocrine).

Subliniem necesitatea excluderii posibilității ca bolnavul să fi luat anterior un diuretic sau să fi survenit o reducere ocultă a volemiei, care să antreneze o hiposodemie prin diluție.

Diagnostic diferențial. Există trei situații neoncologice care duc la hiposodemie:

1. secreția inadecvată de HAD hipofizar: infecții pulmonare, leziuni ale sistemului nervos central, porfirie intermitentă acută, administrarea de morfină sau anestezice;

2. stările edematoase (în care de fapt cantitatea totală de Na este crescută în organism): ciroza hepatică, insuficiența cardiacă, sindromul nefrotic;

3. stările cu „pierdere de sare": boala Addison, administrarea unor medicamente (diuretice, clorpropamidă, carbamazepină, clofibrat, acetaminofen), defectul hipotalamic de osmoreglare, nefropatia cu pierdere de sare.

Pentru susținerea diagnosticului de SIHAD paraneoplazic este necesară constatarea tabloului menționat în cursul evoluției unui cancer cu celule mici sau de tip carcinoid și absența stărilor neoncologice menționate mai sus.

* În mod normal osmolaritatea urinei nu trebuie să depășească pe cea a plasmei, adultul normal fiind capabil să dilueze urina pînă la o osmolaritate de 50 mOsm/l. Dacă se constată o osmolaritate serică de 260–270 mOsm/l, iar osmolaritatea urinară peste 200 mOsm/l, urina este inadecvat concentrată (Lowitz, 1980).

Scanned with OKEN Scanner

Evidențiem și posibilitatea apariției sindromului de SIHAD în cursul tratamentului cu ciclofosfamidă sau vincristină în doze mari (ambele utilizate în cancerul pulmonar cu celule mici), în special cînd bolnavul este hiperhidratat (pentru combaterea cistitei, care apare ca efect secundar nedorit). Ciclofosfamida acționează like-HAD asupra tubului distal, crescînd clearance-ul apei libere și inducînd hiposodemie, accentuată de încărcarea cu apă a bolnavului, instalîndu-se astfel un sindrom paraneoplazic „secundar" (Minna și Bunn, 1982). Tot sindrom paraneoplazic „secundar" este considerată și apariția SIHAD ca urmare a dezvoltării unei pneumonii în cursul evoluției unui cancer, pneumonia, ca și alte leziuni respiratorii, determinînd o stimulare a secreției hipofizare de HAD.

Tratamentul cauzal al sindromului SIHAD constă în tratamentul eficient al cancerului.

Alături de tratamentul antitumoral, atitudinea ia în considerare următoarele obiective:

1. problema restricției de apă și a dozelor excesive de citostatice;
2. tratamentul hiposodemiei simptomatice severe;
3. diferențierea unui sindrom de SIHAD apărut în cursul tratamentului (prin instalarea unei situații morbide neoncologice) de recidiva sindromului paraneoplazic prin reluarea evoluției bolii;
4. tratamentul acestui sindrom paraneoplazic de SIHAD recidivat.

Principalul element terapeutic constă în restrîngerea aportului lichidian sub 1 litru pe zi. Pentru inhibarea acțiunii HAD asupra tubului renal este utilizată demeclociclina, 800—1000 mg/zi, per oral, sau, cu eficiență mai redusă, carbonatul de litiu.

La bolnavii comatoși sau cu sodemia mai mică de 110 mEq/l este necesar un tratament intensiv, conform schemei lui Hautman et al. (1973): administrarea i.v. a 100 ml de soluție de NaCl hipertonă (3%) la 6—8 ore interval și furosemid (în doză inițială de 40—80 mg, pentru evitarea hiperhidratării), monitorizîndu-se funcția cardiacă și nivelele potasemiei. După corectarea tabloului clinic grav de hiposodemie, se recurge la tratamentul de întreținere bazat pe restricția de lichide și demeclociclină.

2.3. Hipercalcemia

Hipercalcemia este prezentă la o zecime din bolnavii cu cancer, iar din cazurile cu hipercalcemie 10—15% nu au metastaze osoase (Myers, 1977)*.

Mecanismele care produc hipercalcemie în cursul evoluției unui cancer sînt producția ectopică de parathormon sau like-parathormon, prostaglandine (Tashjian, 1975), factor activator al osteoclastelor (Mundy et al., 1974), adenoame paratiroidiene concomitente sau rezorbția osului de către tumoră (Tabelul II).

Metastazele osoase pot fi cauza hipercalcemiei, dar adevărata hipercalcemie paraneoplazică este cea care apare în lipsa metastazelor osoase și această situație este destul de frecventă în unele cancere. De exemplu, în cancerele pulmonare epidermoide cu hipercalcemie doar unul din șase cazuri are metastaze osoase, în contrast cu mielomul multiplu, unde

* Unele aspecte sînt prezentate și în cadrul capitolului „Tumorile funcționale ale ovarului".

TABELUL II — **Cauze oncologice de hipercalcemie (Lowitz, 1980)**

Mecanismul	Tipul de cancer
Metastaze osoase şi substanţe neidentificate hipercalcemiante	Numeroase cancere
Prostaglandine (PGE_1, PGE_2)	Cancerul pulmonar
Parathormon ectopic	Cancerul pulmonar cu celule mici Adenocarcinomul renal Cancerul cavităţii bucale Cancerul vezicii urinare Cancerul penian Cancerul glandei parotide Limfomul histiocitar Cancerul esofagian
Factorul de acţionare al osteoclastelor şi alte substanţe incomplet caracterizate	Mielomul multiplu Leucemia granulocitară
Tratament endocrin aditiv	Cancerul mamar

hipercalcemia apare doar cînd există interesarea neoplazică a osului (Odell et al., 1977).

Există şi situaţii în care cu toată prezenţa metastazelor osoase hipercalcemia este rar semnalată. Astfel, 20—50% din cazurile de cancer pulmonar cu celule mici au metastaze în măduva osoasă, cu invazia structurii osului, dar hipercalcemia apare într-un procent mult mai redus de cazuri (Lowitz, 1980).

Fiziopatologie. În condiţii normale, calcemia este menţinută în echilibru printr-o serie de mecanisme care controlează rezorbţia osoasă şi osteoliza. Acestea sînt stimulate de PGE, parathormon (PTH), factorul de activare al osteoclastelor, tiroxina (T_4) şi un factor osteolitic provenit din monocite.

Pe de altă parte, absorbţia calciului din tubul gastrointestinal şi tubii renali este stimulată de PTH, hormonul de creştere şi vitamina D.

Dacă tumora produce unul sau mai mulţi din aceşti factori, se poate instala o hipercalcemie paraneoplazică, ca o consecinţă a modificării „turnover"-ului osos, adică atît a formării, cît şi a degradării structurii osoase. Doar în mielomul multiplu fenomenul de refacere osoasă este minim, dominantă fiind degradarea osoasă (aşa cum o dovedesc şi valorile normale ale fosfatazei alcaline serice).

Diagnostic. Tabloul clinic este dependent de rapiditatea de instalare a hipercalcemiei şi de nivelul acesteia.

Instalarea rapidă a hipercalcemiei se manifestă prin semne neurologice, de la modificarea comportamentului, pînă la starea de comă, chiar dacă nivelele calcemiei sînt numai de 12—13 mg/100 ml. Instalarea lentă a hipercalcemiei determină iniţial simptome dispeptice (anorexie, greţuri, vărsături, constipaţie), tabloul completîndu-se cu poliurie şi polidipsie, pierderea memoriei şi scurtarea intervalului QT pe electrocardiogramă. Dacă instalarea hipercalcemiei este foarte lentă, simptomele sînt minime, chiar la valori ale calciului seric de 15 mg/100 ml (Lowitz, 1980).

Deoarece bolnavii sînt de multe ori deshidrataţi (poliurie!), există şi alte

Scanned with OKEN Scanner

tulburări electrolitice și în special hipopotasemie.

Recunoașterea simptomelor menționate mai sus la un bolnav neoplazic sugerează diagnosticul de hipercalcemie și impune evaluarea ionogramei serice și a fosfatazei alcaline serice.

Diagnosticul diferențial. Pentru a considera hipercalcemia ca o manifestare paraneoplazică, trebuie excluse cauzele benigne de hipercalcemie la bolnavii canceroși.

Dintre acestea, cele mai frecvent întîlnite sînt hiperparatiroidismul și boala Paget a osului. Hiperparatiroidismul prin adenoame paratiroidiene trebuie suspicionat și exclus în special în cazurile de hipercalcemie apărută la bolnavi cu limfoame, cancer mamar și mieloame multiple, la care se constată nivele crescute de parathormon, deoarece aceste cancere nu produc parathormon.

Considerăm util să redăm, după Lowitz (1980), cauzele benigne ale unor scintigrafii osoase care sugerează și posibilitatea unei metastaze osoase: status-ul post-fractură, osteomielita, boala Paget a osului, hiperostoza frontală internă, osteoartrita, artrita reumatică, spondilita ankilopoietică, necroza aseptică a osului, osteoporoza regională.

Tratament

În formele ușoare este suficientă creșterea ingestiei de lichide cu 2—4 l peste normal și eventual administrarea per orală de fosfat de sodiu (cu combaterea diareei secundare).

În formele moderate și severe se forțează diureza prin administrare intravenoasă de ser fiziologic pînă la 6 litri/24 ore și furosemid 40—80 mg i.v. la 6—8 ore interval, cu înlocuirea potasiului și magneziului și supravegherea funcției cardiace.

Dacă diureza salină este contraindicată (boli cardiovasculare, cu risc de edem pulmonar acut) se utilizează mitramicină în doză de 25 μg/kg corp la 4—5 zile interval.

2.4. Hipocalcemia

În cadrul manifestărilor paraneoplazice umorale ale metastazelor osoase din cancerele de sîn, prostată sau plămîn, hipocalcemia este frecvent întîlnită. După Raskin et al. (1973), frecvența hipocalcemiei este aproape dublă în metastazele osteoblastice (16%), comparativ cu incidența hipercalcemiei (9%).

Manifestarea clinică a hipocalcemiei este însă foarte rară, deoarece rareori se ajunge la valori care să declanșeze tetanie, necesitînd tratament cu calciu (Gordon, 1974).

Hipocalcemia este inclusă în grupa fenomenelor paraneoplazice endocrine deoarece nu se poate exclude posibilitatea intervenției unei producții ectopice de calcitonină, cu toate că pînă la găsirea unor dovezi directe în acest sens hipocalcemia poate fi considerată doar ca un mecanism patogenic legat de apariția metastazelor osoase, care duce la instalarea unei perturbări în funcția neuromusculară, deseori nedecelată clinic.

2.5. Sindroame prin producere ectopică de gonadotrofine

Principalele sindroame clinice determinate de producerea ectopică de gonadotrofine sînt pubertatea precoce (la copii) și ginecomastia (la bărbați).

Tumorile incriminate în producerea de gonadotropine sînt tumorile testiculare și ovariene cu originea în

Scanned with OKEN Scanner

celulele germinale, tumorile hipofizare, tumorile trofoblastice și mult mai rar hepatoblastoamele și cancerele pulmonare (adenocarcinoamele și cancerele cu celule mari).

În mod practic, suspiciunea producerii ectopice a unui exces de gonadotropine este investigată prin dozarea subunității beta a moleculei de gonadotropină corionică umană (HCG).

Gonadotropinele umane — hormonul foliculostimulant (FSH), hormonul luteinizant (LH) și HCG — sînt compuse din două lanțuri polipeptidice, subunitățile alfa și beta. Subunitatea alfa este identică la toți hormonii. Subunitatea beta este caracteristică imunologic și biologic fiecărui hormon, dar nu își manifestă activitatea biologică decît în prezența subunității alfa. Dozarea subunității beta oferă deci o informație privind cantitatea de gonadotropină produsă de tumoră.

În timp ce producerea ectopică de HCG a fost semnalată în multe tumori, literatura nu este concludentă în ceea ce privește constatarea producerii ectopice de FSH sau LH.

Pentru apariția sindromului clinic (pubertate precoce, de exemplu), sînt necesare două condiții: secreția ectopică a unui hormon biologic activ (cuprinzînd atît subunitatea beta, cît și subunitatea alfa) și acțiunea pe un organism care să fie influențat de aceste cantități de hormoni (un copil, de exemplu).

Situația tipică pentru aducerea în discuție a diagnosticului diferențial de paraneoplazie prin secreție ectopică de gonadotropine este constatarea instalării unei ginecomastii la un bărbat.

Natura paraneoplazică a acestei ginecomastii este atestată de valori crescute de HCG, determinate radioimunologic (testele de sarcină nu sînt suficient de sensibile pentru a decela producțiile paraneoplazice de HCG). Originea acestei producții este fie o tumoră cu punct de plecare în celulele germinale (testiculară sau cu diverse alte localizări — mediastinală, retroperitoneală etc.), fie un cancer pulmonar.

A doua manifestare paraneoplazică legată de secreția de gonadotropine este pseudopubertatea precoce apărută la copiii cu hepatoame sau la fetițe cu tumori ovariene de tip embrionar.

2.6. Producția ectopică a altor like-hormoni hipofizari

Hormonul de creștere (STH) a fost identificat ca un produs posibil de secreție în cancerul pulmonar și cancerul gastric, dar supraviețuirea scurtă a acestor cazuri nu permite instalarea acromegaliei.

Determinările de *prolactină* în cancer au evidențiat doar în trei cazuri valori crescute (cancer pulmonar nediferențiat, cancer pulmonar cu celule mici, hipernefrom) și o singură dată s-a comunicat un sindrom de galactoree prin hiperprolactinemie de natură paraneoplazică (după Minna și Bunn, 1982).

Constatarea clinică sau numai biochimică a unei *hiperfuncții tiroidiene* este destul de frecventă în cancer: 8% din bolnavele cu boală trofoblastică gestațională și 1,4% din cazurile de cancer pulmonar. Din punct de vedere teoretic, această stimulare tiroidiană poate fi datorată producției ectopice a uneia din următoarele substanțe: like-TSH hipofizar, tirotropină corionică sau LATS (long-activating thyroid stimulator). În cele mai multe cazuri, cauza acestei hiperfuncții tiroidiene a fost în-

Scanned with OKEN Scanner

săși secreția excesivă de HCG*, așa cum s-a constatat în tumorile testiculare și în coriocarcinoame (Cave și Dunn, 1976).

2.7. Hipoglicemia paraneoplazică

În patogenia sindromului hipoglicemic paraneoplazic pot fi implicate mai multe mecanisme (Minna și Bunn, 1982):

— producția ectopică de insulină;

— producția de somatomedine;

— consumul excesiv al glucozei de către tumoră;

— producerea unei substanțe cu efect de stimulare a secreției de insulină la nivelul pancreasului (secreția ectopică de insulină);

— consumul excesiv al glucozei de către tumoră;

— metastazarea masivă a ficatului sau producerea unui inhibitor al glucogenezei la nivelul ficatului.

În ordinea frecvenței, tumorile asociate cu hipoglicemie sînt următoarele: tumorile mezenchimale (mezotelioame, fibrosarcoame, neurofibrosarcoame, hemangiopericitoame), hepatoamele, carcinoamele suprarenaliene, tumorile gastrointestinale și altele (carcinoame anaplazice, pseudomixoame, hipernefroame, limfoame, feocromocitoame).

Atragem atenția asupra hipoglicemiei care poate apare în leucemia acută ca urmare a unei metabolizări excesive a glucozei plasmatice, prin numărul mare de celule leucemice circulante.

Tot aici menționăm hipoglicemia din insulinoame, care intră în tabloul clinic al acestor tumori și nu reprezintă deci o manifestare paraneoplazică.

De asemenea, a fost descris un mezoteliom toracic, asociat cu hipoglicemie, la care s-a constatat un nivel foarte scăzut de glucagon (Silvert et al., 1977), posibil prin secreția unei substanțe inhibitoare a eliberării glucagonului.

În cadrul mecanismelor paraneoplazice de producere a hipoglicemiei, cel mai mult discutat este cel al secreției de somatomedine sau, în nomenclatura prescurtată americană NSILA (substanțe cu activitate like-insulinică) (Odell și Wolfren, 1978; Blackman et al., 1978). Prin definiție, somatomedinele sînt substanțe cu aceleași proprietăți biologice și tropism pentru receptorii de insulină, dar cu alte proprietăți radioimune decît cele ale insulinei (Minna și Bunn, 1982).

În serul normal, jumătate din activitatea hipoglicemiantă se datorește acțiunii somatomedinelor (cit. de Minna și Bunn, 1982), care sînt produse de ficat sub acțiunea hormonului de creștere.

Pentru stabilirea cu certitudine a diagnosticului de hipoglicemie paraneoplazică prin activitate like-insulinică (NSILA-somatomedine) trebuie exclusă posibilitatea unei hipoglicemii prin administrare de insulină sau sulfoniluree, a unui insulinom, insuficiențe suprarenaliene sau hipofizare, abuz de alcool sau subnutriție. Este vorba de obicei de tumori mezenchimale voluminoase (2—3 kg), cu metastaze hepatice, ale căror extract are activitate biologică like-insulinică care nu este deprimată cu anticorpi anti-insulinici, dar are tropism pentru receptorii insulinici (Meggyesi et al., 1974).

* În aceste condiții, secreția masivă de HCG a avut activitate like-TSH, determinînd o stare hipermetabolică secundară.

BIBLIOGRAFIE

1. ABELOFF, M. D., TRUMP, D. L., BAYLIN, S. B. (1981) — Ectopic ACTH syndrome and small cell carcinoma of the lung. Assessment of clinical implications in patients on combination chemotherapy. Cancer, *48*, 1082—1087.
2. AMATRUDA, T. T., UPTON, G. V. (1974) — Hyperadrenocorticism and ACTH releasing factor. Ann. N. Y. Acad. Sci., *230*, 168—180.
3. AZZOPARDI, J. G., WILLIAMS, E. D. (1968) — Pathology of „nonendocrine" tumors associated with Cushing's syndrome. Cancer, *22*, 274—286.
4. BLACKMAN, M. R., ROSEN, S. W., WEINTRAUB, B. D. (1978) — Ectopic hormones. Adv. Intern. Med., *23*, 85—113.
5. BLOOMFIELD G. A., HOLDAWAY, J. M., CORRIN, B. et al. (1977) — Lung tumours and ACTH production. Clin. Endocrinol. (Oxf.), *6*, 95—104.
6. CAVE, W. T. Jr., DUNN, J. T. (1976) — Choriocarcinoma with hyperthyroidism: Probably identity of the thyrotropin with human chorionic gonadotropin. Ann. Intern. Med., *85*, 60—63.
7. EHRLICH, M., GOLDMAN, M., HEINEMANN, H. O. (1963) — Hypocalcemia, hypoparathyroidism and osteoblastic metastases. Metabolism., *22*, 516—526.
8. FIDLER, I. J. (1978) — Tumor heterogeneity and the biology of cancer invasion and metastases. Cancer Res., *38*, 2651—2660.
9. GILBY, E. D., REES, L. H., BONDY, P. K. (1976): Ectopic hormones as markers of response to therapy in cancer. In: Proceedings of the Sixth Intern. Symp. of. Biol. Characterization of Human Tumours, Amsterdam, Am. Elsevier Publ. Comp., 132—138.
10. GOLTZMAN, D., HUANG, S. N., BROUNE, C. et al. (1979) — Adrenocorticotropin and calcitonin in medullary thyroid carcinoma: frequency of occurrence and localization in the same cell type by immunocytochemistry. J. Clin. Endocrinol. Metab., *49*, 364—369.
11. GORDON, G. S. (1974) — Hyper- and hypocalcemia. Pathogenesis and treatments. Ann. N. Y. Acad. Sci., *230*, 181—186.
12. GROPP, C., HAVEMANN, K., SCHEUER, A. (1980) — Ectopic hormones in lung cancer patients at diagnosis and during therapy. Cancer, *46*, 347—354.
13. HANSEN, M., HANSEN, H. H., HIRSCH, F. R. et al. (1980) — Hormonal polypeptides and amine metabolites in small cell carcinoma of the lung, with special reference to stage and subtypes. Cancer, *345*, 1432—1437.
14. HANTMAN, D., ROSSIER, B., ZOHLMAN, R. et al. (1973) — Rapid correction of hyponatremia in the syndrome of inappropiate secretion of antidiuretic hormone. An alternative treatment to hypertonic saline. Ann. Intern. Med., *78*, 870—875.
15. HAYWARD, M. L. Jr., HOWELL, D. A., O'DONNELL, J. F. et al. (1981) — Hypercalcemia complicating small-cell carcinoma. Cancer, *48*, 1643—1646.
16. LEES, L. H. (1975) — The biosynthesis of hormones by nonendocrine tumours — a review. J. Endocrinol., *67*, 143—175.
17. LOWITZ, B. B. (1980) — Paraneoplastic syndromes. In: Haskell C. M. (Ed.), Cancer Treatment, Saunders Company, Philadelphia—London—Toronto, 994—1008.
18. MEGYESI, K., KAHN, C. R., ROTH, J. et al. (1974) — Hypoglicemia in association with extrapancreatic tumors. Arch. Intern. Med., *129*, 447—456.
19. MINNA, J. D., BUNN, P. A. Jr. (1982) — Paraneoplastic syndromes. In: DeVita V. T. et al. (eds.) Cancer Principles and Practice of Oncology. Lippincott Comp. Philadelphia—Toronto, 1476—1517.
20. MYERS, W. P. L. (1977) — Differential diagnosis of hypercalcemia and cancer. Cancer, *27*, 258—272.
21. NORTH, W. G., MAURER, N., O'DONNELL, J. F. (1979) — Human neurophysins and small cell carcinoma. Clin. Res., *27*, 390A.
22. ODELL, W. D., BATES, R. W., RIVLIN, R. S. et al. (1963) — Increased thyroid function without clinical hyperthyroidism in patients with choriocarcinoma. J. Clin. Endocrinol. Metab., *23*, 658—668.

Scanned with OKEN Scanner

COMEMORĂRI

1. Contribuţia Profesorului Parhon la relaţia dintre glandele endocrine şi cancer

Investigarea şi interpretarea relaţiei dintre glandele endocrine, apariţia, evoluţia şi tratamentul cancerului, nu puteau lipsi din concepţia Profesorului Parhon despre endocrinologie ca ştiinţă fundamentală în biologie şi medicină.

Analiza cronologică a lucrărilor sale, ne arată că în comparaţie cu alte probleme, relaţia endocrine—cancer, apare mai tardiv, întrucît prima lucrare intitulată semnificativ „contribuţia endocrinologiei la problemele patogeniei şi tratamentul neoplaziilor", este publicată în 1935 (1). Caracterul programatic al acestui studiu, are o valoare deosebită pentru cunoaşterea concepţiei sale despre relaţia endocrine—cancer, pentru orientarea cercetărilor sale teoretice şi experimentale.

Într-adevăr, se poate constata că singur sau împreună cu unii din elevii sau colaboratorii săi, a publicat între 1935—1958, 24 de comunicări, la care se adaugă şi pasajele din discursul de recepţie la Academia Română din 20 mai 1940, în care formulează unele puncte de vedere referitoare la patogenia endocrină a tumorilor (2).

De un deosebit interes ne apar ideile generale susţinute de Profesorul Parhon, referitoare la relaţia dintre hormoni şi cancer. Consideră astfel, că tumorile sînt o rezultantă a creşterii anormale dar, ca şi cea normală, este determinată de metabolismul general şi specific al fiecărui organ influenţat la rîndul său de glandele endocrine, care secretă hormoni stimulanţi sau inhibitori ai creşterii deci şi ai tumorilor. Unii dintre aceştia, ca hormonul somatotrop, participă la creşterea oricărui organ sau ţesut, în timp ce estrogenii exercită o acţiune limitată, situaţie ce se reflectă în acţiunea lor în oncogeneză. (3, 4, 5).

În desfăşurarea cercetărilor sale ulterioare, s-a condus după trei obiective formulate tot în 1935, în studiul relaţiei endocrine-cancer: a) tumorile glandelor endocrine; b) alteraţiile primare sau secundare ale glandelor endocrine în neoplazii; c) influenţa hipo- şi hiperfuncţiei unei glande, ablaţia sau tratamentul opoterapic asupra dezvoltării tumorii.

În consecvenţa acestor obiective programatice şi adoptînd principiul participării obligatorii a hormonilor la apariţia, evoluţia, profilaxia şi tratamentul neoplaziilor, bineînţeles cu un specific adaptat fiecărei categorii, a publicat următoarele studii referitoare la „rolul endocrinologiei în terapeutica neoplaziilor" (1939) (3). „Contribuţia endocrinologiei la patogenia şi tratamentul cancerului" (1948), (4) „Lupta pentru profilaxia şi tratamentul neoplaziilor" (1948) (5) şi „Contribuţii la problema biologică a cancerului" (1957). (9)

Scanned with OKEN Scanner

Preocupat de investigarea problemelor incluse în aceste studii, întreprinde între anii 1949—1951, seria de cercetări experimentale cu diferite extracte protidice din toate segmentele tractului digestiv, obținînd în acest fel, printr-o administrare prelungită, formații proliferative în diverse organe. A întreprins aceste cercetări, bazîndu-se pe ideea existenței unor substanțe de tip endocrin în tractul digestiv și pe ideea generală a prezenței în organism a factorilor oncogeni ce pot fi actualizați (6).

De reținut că aceste puncte de vedere au fost confirmate prin descoperirea sistemului endocrin difuz în tractul digestiv și prin așa-zisele gene oncogene.

În aceeași ordine de cercetări experimentale, s-a situat demonstrarea acțiunii antineoplazice a timusului realizată între anii 1952—1958 (7).

Ne apare deosebit de originală, folosirea transplantului de tumoare și investigarea reactivității stimulante sau inhibitorii a unor hormoni, ceea ce ar putea justifica utilizarea acestora în tratamentul tumoarei de origină (8). Această „antitumorigramă" nu a fost aplicată în continuare, ca și întreaga direcție de investigare a relației endocrine—cancer, datorită retragerii din activitate a Prof. Parhon. Ultimul articol referitor la relația endocrine—cancer „Contribuția școlii românești de endocrinologie în cercetarea oncologică" a apărut în 1957 care, imprevizibil, reprezintă ultima sa lucrare în această problemă.

Este evident că în această expunere sumară a lucrărilor Profesorului Parhon, privind relația cancer—endocrine, nu a fost posibilă o prezentare amănunțită, ce ar fi putut da o imagine mai cuprinzătoare a bogăției de fapte, de interpretări și ipoteze fecunde. Consultarea capitolului „Studii și cercetări endocrino-oncologice" în vol. V al Operelor Alese C. I. Parhon, apărute în Editura Academiei RSR, poate oferi această posibilitate. (10)

BIBLIOGRAFIE SELECTIVĂ

1. Contribuția endocrinologiei la problemele patogeniei și tratamentului neoplaziilor (în colaborare cu Șt. M. Milcu) Acta neuropatologica, 1935, nr. 10.
2. Însemnătatea teoretică și practică a endocrinologiei, necesitatea de a se organiza mișcarea științifică endocrinologică la noi în țară. Discurs de recepție la Academia Română, rostit la 20 mai 1940 în ședință publică solemnă. Academia Română Discursuri de Recepțiune. LXXV.
3. Rolul endocrinologiei în terapeutica neoplaziilor (Rez. conferinței ținute la 22 și 23 ianuarie 1939, cu ocazia zilelor medicale din Brașov) Mișcarea med. rom. Craiova, 1939, nr. 5—6, pg. 237.
4. La contribution de l'endocrinologie à l'étude de la pathogénie et du traitement du cancer. La necessité d'une lutte sociale, collective contre les néoplasies. Bull Sect sci. Acad Roum., 1948, nr. 10, pg. 7.
5. Lupta pentru profilaxia și tratamentul neoplaziilor. Med. rom., 1948, t. III, nr. 17, p. 443.
6. Formațiuni proliferative observate la cobaii tratați timp îndelungat cu hidrolizat piloric (în colaborare cu I. Petrea) Bul. șt. Acad RPR B., st. med., 1949, t. I, nr. 10, p. 883.
7. Cîteva date preliminare asupra rolului protector al extractului de timus, în dezvoltarea cancerului experimental (în colab. cu I. Potop, V. Boeru și I.

Scanned with OKEN Scanner

Petrea) Com. Acad. RPR 1952, t. II, nr. 7—8, p. 447.
8. Importanța heterotransplantării cancerului uman și noi perspective ale oncologiei experimentale și clinice (în colab. cu A. Babeș și I. Petrea). Com. Acad. RPR. 1957, t. VII, nr. 6, pg. 609.
9. Contribuția școlii românești de endocrinologie în cercetarea oncologică (în colaborare cu O. Costăchel și I. Petrea) St. cerc. endocr. 1957, t. VIII, nr. 4, p. 363.
10. Opere alese, C. I. Parhon, vol. V., p. 163—221, Ed. Academiei RSR, 1962.

Acad. ȘT. MILCU

Scanned with OKEN Scanner

O personalitate de neuitat: Profesorul Iacob Iacobovici: 105 ani de la nașterea lui (1879-1959)*

„Voi considera pe cel care m-a învățat această artă egal părinților mei"...
Din jurămîntul lui Hippocrate.

La trecerea a peste un secol de la nașterea acestui mare chirurg al României se cuvine să-i cinstim memoria, aducînd un omagiu aceluia care a întemeiat școala românească de chirurgie din Transilvania și care a luptat cu toată energia pentru progresul chirurgiei românești depunînd eforturi pentru afirmarea ei pe plan internațional.

A fost elevul marelui Thoma Ionescu, despre care ne vorbea cu profund respect.

Considera o datorie pentru toți elevii lui Thoma Ionescu, cunoscut la începutul acestui secol în toate centrele mari chirurgicale ale lumii, de a continua afirmarea pe plan internațional a chirurgiei românești creatoare; așa se explică faptul că Profesorul Iacobovici a fost prezent cu lucrări deosebit de interesante aproape la toate congresele sau conferințele europene de chirurgie din prima jumătate de veac a secolului nostru. Tot așa se explică și faptul că atît la Cluj cît și la București invita chirurgi celebri ai lumii să opereze în clinica lui (Jean Louis Faure de la Paris, Putti din Italia, Denk de la Viena, de Quervaine de la Geneva, Finsterer de la Viena, Hustinx de la Bruxelles, Lavrici de la Belgrad și atîția mulți alții). Avea convingerea că procedînd astfel menținea prestigiul școlii românești de chirurgie la nivelul impus de marele Thoma Ionescu, și pentru el și elevii săi era cel mai bun prilej de a-și îmbogăți și diversifica tehnicile operatorii.

Profesorul Iacobovici a fost un făuritor de școală chirurgicală românească. Dacă la venirea sa la Cluj ca profesor, în 1919, existau foarte puțini chirurgi români în Transilvania, la rechemarea lui la București, de Rectoratul Facultății de Medicină la București, în 1934, după 15 ani de activitate universitară în Ardeal, toate spitalele din Transilvania aveau chirurgi români bine pregătiți. În acest interval de timp a reușit să facă din orașul Cluj un puternic centru chirurgical, ce s-a impus repede atît în țară cît și peste hotare, acest oraș devenind în Europa o a doua Vienă în ce privește prestigiul chirurgical. A contribuit la creșterea renumelui și consolidarea Universității din Cluj și apoi din București și a fost prototipul adevăratului universitar.

În domeniul clinicei și practicei chirurgiei a continuat tradiția fixată de Thoma Ionescu de a fi un moder-

*) Viața și opera Profesorului Iacobovici a fost pe larg expusă de I. Chiricuță în lucrarea: „Prof. Dr. Iacob Iacobovici întemeietorul școlii românești de chirurgie din Transilvania", un volum cu 200 pag. Editura Medicală București 1979.

nizător și înnoitor al chirurgiei. De numele lui vor fi legate modernizarea tratamentelor apendicitei acute, colecistitelor, anastomozelor biliodigestive, ulcerului gastro-duodenal, fracturilor, traumatismelor, etc.

A acordat o importanță deosebită tipăririi cărții românești de medicină. Ca rector al Universității din Cluj (1923) înființează prima editură din România pentru Cartea Universitară în care s-au tipărit un tratat de mică chirurgie „Propedeutica chirurgicală" scris de el și elevii săi, „Anatomia" profesorului Victor Papilian, „Hematologia — anatomie patologică" — a profesorului Titu Vasiliu, premiere în literatura medicală românească, cărți cari și astăzi după 50 de ani se bucură de un real prestigiu. Împreună cu profesorii Iuliu Hațieganu organizează învățământul medical în capitala Transilvaniei.

La București (1940) ia inițiativa tipăririi primului tratat românesc de chirurgie conceput în 20 volume, din care au apărut: chirurgia generală, stomacul, chirurgia de război, chirurgia arterelor, chirurgia intestinului subțire, chirurgia de urgență, chirurgia splinei, hormonii în chirurgie și vitaminele în chirurgie, toate volumele scrise de el sau elevii și colaboratorii săi. În concepția Profesorului Iacobovici acest tratat trebuia să fie: „o oglindire a chirurgiei românești, a acestei chirurgii caracterizată prin lipsa tradițiilor rele și prin adaptarea la cele mai importante și recente achiziții ale științei. De aici reese și specificul și însemnătatea chirurgiei românești".

Acest tratat, care trebuia să fie scris de toți profesorii de chirurgie din România, care să-și prezinte experiența, nu a mai putut apărea din cauza începerii războiului.

În parlamentul țării a luptat pentru o politică sanitară sănătoasă și utilă biologiei poporului român, fiind senator de drept al Universității timp de foarte multe legislaturi.

Impresionat de amploarea dezvoltării industriale a orașului București, Iacobovici ia inițiativa împreună cu profesorul Nicolae Minovici, a înființării primului spital de urgență din București (1934); la acest spital s-au inițiat foarte mulți chirurgi în problemele urgenței și traumatologiei. Pe noi, elevii săi, ne obliga să facem stagii în acest spital.

Toată viața l-au preocupat problemele chirurgiei de campanie în căutarea celor mai bune metode pentru vindecarea răniților. A instruit din timp șase generații de medici militari chirurgi, iar în anii de cumpănă ai celor două războaie mondiale a îngrijit, cu un devotament ce nu poate fi descris, soldații însîngerați în luptele ce ne-au adus întregirea și eliberarea patriei. În timpul celui de al II-lea război mondial a tipărit împreună cu elevii săi (I. Porumbaru, I. Petroșanu și Al. Vasiliu), acel „Vademecum pentru chirurgia de război", carte ce a fost de mare folos chirurgilor de pe front.

A organizat (împreună cu Doctorul I. Porumbaru) primul serviciu de evidență automatizată a bolnavilor, după modelul clinicilor americane (sistemul Remington).

În lupta anticanceroasă a fost un pionier. Despre activitatea lui în acest domeniu s-a scris pe larg în Enciclopedia Oncologică volumul nr. 9, remarcîndu-se unitatea de opinii între Iacobovici, Amza Jianu, Aurel Babeș, I. Jovin, C. Stanca, Iancu Jianu, ș.a. în ce privește rolul statului în această luptă.

A fost unul din reprezentanții de seamă ai „generației de aur" a chirurgiei românești, alături de Thoma Ionescu, Ernest Juvara, Amza Jianu,

Scanned with OKEN Scanner

Victor Gomoiu, Traian Nasta, Nicolaie Hortolomei, I. Tănăsescu, ș.a.

Avea o personalitate pe cît de puternică pe atît de complexă: ținută olimpiană la Academie, frază academică la cursuri sau la Societatea de chirurgie, unde a fost nelipsit aproape jumătate de secol, acerb, un adevărat „tigru", în parlamentul țării, unde critica nemilos racilele politicii sanitare catastrofale a guvernelor burgheze ce au condus țara între cele două războaie mondiale. Acest om, sever în aparență, era profund uman și plin de blîndețe cu bolnavul suferind; în afara zidurilor spitalului se dovedea a fi un spirit de largă cultură, un adevărat umanist, cum puține personalități găsim în istoria medicinei românești.

Îl pasiona arheologia și a organizat Muzeul de arheologie de la Tîrgul Ocna, dotat cu statuete, vase de lut sau monede găsite în săpăturile făcut sub conducerea lui în jurul orașului.

Aproape întotdeauna îmbrăcat în haine negre, cu cămașa albă, proaspăt călcată și cravată sobră, cu gestul elegant dar ferm, cu limbaj îngrijit dar foarte puternic în alegerea sensului adînc al cuvintelor, întotdeauna calm și dominator, dar foarte uman, era una dintre cele mai academice și reprezentative figuri pe care a avut-o universitatea din acea epocă. La orice reuniune științifică sau societate academică participa, figura lui era dintre cele care se imprimă în memorie fără voie. În orice situație prezența lui într-o sală te îmbia să-l consideri președintele de drept al ședinței respective chiar dacă nu lua cuvîntul, chiar dacă stătea undeva discret, amestecat printre auditori.

A creat chirurgi de mare valoare care au făcut cinste chirurgiei românești. Dintre elevii săi, peste douăzeci au ajuns profesori universitari de chirurgie sau de specialități înrudite.

A fost un șef de școală de neuitat, căruia permanent trebuie să-i aducem omagiul nostru.

Prof. I. CHIRICUȚĂ

Scanned with OKEN Scanner

În colecția de caiete metodologice

„ENCICLOPEDIA ONCOLOGICĂ"

au apărut:





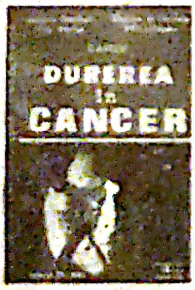

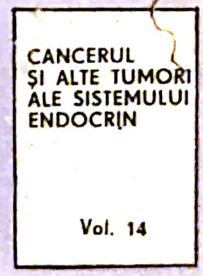

În pregătire:

CIN — Neoplazia cervicală intraepitelială

Aranjamentul grafic: Ilona Sükösd

Lei